




TAMPEREEN
AMMATTIKORKEAKOULU

SEPELVALTIMOKUVAUKSEN JA -TOIMENPITEEN PERUSVÄLI- NEISTÖ

Opas röntgenhoitajaopiskelijoille

Mari Karinen

Opinnäytetyö
Tammikuu 2019
Röntgenhoitajakoulutus



TIIVISTELMÄ

Tampereen ammattikorkeakoulu
Röntgenhoitajakoulutus

KARINEN, MARI:

Sepelvaltimokuvauksen ja -toimenpiteen perusvälineistö:
Opas röntgenhoitajaopiskelijoille

Opinnäytetyö 41 sivua
Tammikuu 2019

Terveydenhuollon laitteiden turvallisen käytön osaaminen on keskeinen röntgenhoitajan ammatillisen ja potilasturvallisuusosaamisen ulottuvuus. Tämä ulottuvuus korostuu toimenpideradiologiassa, jossa tehdään kajoavia, usein varjoaineavusteisia tutkimus- ja hoitotoimenpiteitä kuvantamisohjauksessa. Erityisesti radiologisiksi tutkimuksiksi ja toimenpiteiksi luokiteltavien sepelvaltimokuvausten ja -toimenpiteiden määrä on kasvanut 2010-luvulla.

Opinnäytetyö on toiminnallinen opinnäytetyö, jonka toimeksiantaja oli Tampereen ammattikorkeakoulu (TAMK). Opinnäytetyön tavoite oli tukea TAMK:n röntgenhoitajaopiskelijoiden perehtymistä sepelvaltimokuvauksen ja -toimenpiteen perusvälineistöön verisuonten tutkimus- ja hoitotoimenpiteet sisältävien opintojaksojen (ammattiopinnot ja harjoittelu) yhteydessä. Opinnäytetyön tarkoitus oli toteuttaa TAMK:n röntgenhoitajaopiskelijoille opas sepelvaltimokuvauksen ja -toimenpiteen perusvälineistöön.

Valokuvallinen opas kuvaa rannevaltimon kautta tehtävän sepelvaltimokuvauksen ja -toimenpiteen perusvälineistön; oppaassa ei kuvata kuvantamis- ja potilasvalvontalaitteita. Opinnäytetyön teoreettinen viitekehys muodosti perustan valokuvallisen oppaan tekstisisällölle, jota havainnollistaa kuvasisältö eli valokuvat ja grafiikka. Opas toteutettiin Microsoft PowerPointilla ja toimitettiin toimeksiantajalle PDF-tiedostona ja tulosteena.

Asiasanat: angiografia, angioplastia, toimenpideradiologia, potilasturvallisuus

ABSTRACT

Tampereen ammattikorkeakoulu
Tampere University of Applied Sciences
Degree Programme in Radiography and Radiotherapy

KARINEN, MARI:

The Basic Equipment of Coronary Angiography and Angioplasty:
A Guide to Radiography and Radiotherapy Students

Bachelor's thesis 41 pages
January 2019

Competence in the safe use of medical devices is a central dimension of the professional and patient safety competence of radiographers. This dimension is emphasized in interventional radiology in which invasive, often contrast-enhanced procedures are performed using imaging guidance. Especially the number of coronary angiographies and angioplasties has increased during the 2010s. These cardiological procedures are classified as radiological procedures.

This practice-based study was requested by Tampere University of Applied Sciences (TAMK). The objective of the study was to support Radiography and Radiotherapy students at TAMK in familiarizing themselves with the basic equipment of coronary angiography and angioplasty during their professional studies and practical training in angiography and angioplasty. The purpose of the study was to provide Radiography and Radiotherapy students at TAMK with a guide on the basic equipment of coronary angiography and angioplasty.

The photographic guide describes the basic equipment required during a transradial (performed through the wrist artery) coronary angiography and angioplasty; the guide does not include imaging or patient monitoring equipment. The theoretical framework of the study formed the basis of the text content of the guide, which also includes graphics and photographs. The guide was created with Microsoft PowerPoint and delivered to the requesting university as a PDF file and a printout.

Key words: angiography, angioplasty, interventional radiology, patient safety

SISÄLLYS

1	JOHDANTO.....	5
2	POTILASTURVALLISUUS	7
2.1	Potilasturvallisuus ja laatu	7
2.2	Poikkeamat ja vaaratapahtumat	8
2.3	Laiteturvallisuus.....	9
2.4	Potilasturvallisuusosaaminen ja potilasturvallisuuskulttuuri.....	10
3	SEPELVALTIMOKUVAUS JA -TOIMENPIDE	12
3.1	Sepelvaltimot ja sepelvaltimotauti.....	12
3.2	Sepelvaltimokuvaus ja -toimenpide.....	12
3.3	Sepelvaltimokuvauksen ja -toimenpiteen perusvälineistö	16
3.3.1	Neulat	17
3.3.2	Ohjainvaijerit	17
3.3.3	Sisäänviejäholkit	18
3.3.4	Kuvauskatetrit	19
3.3.5	Angiografiaruisku	20
3.3.6	Ohjainkatetrit	21
3.3.7	Pallokatetrit ja täyttölaite	22
3.3.8	Stenttikatetrit.....	23
3.3.9	Puristuslaitteet.....	24
4	OPPAAN TEKEMINEN.....	25
4.1	Toiminnallisen opinnäytetyön menetelmä.....	25
4.2	Oppaan suunnittelu, toteutus ja arviointi	26
5	POHDINTA.....	33
5.1	Opinnäytetyön prosessin arviointi	33
5.2	Opinnäytetyön eettisyys ja luotettavuus ja kehittämis ehdotukset	35
	LÄHTEET.....	37

1 JOHDANTO

Toimenpideradiologia on nopeasti kehittyvä lääketieteen erikoisala, jolla tehdään invasiivisia eli kajoavia tutkimus- ja hoitotoimenpiteitä kuvantamisohjauksessa. Kuvantamismenetelmänä voidaan käyttää kaiku-, röntgen- ja magneettikuvausta. (Manninen 2017.) Läpivalaisuohjauksessa tehtävien verisuonten varjoaineröntgentutkimusten ja toimenpiteiden osuus kaikesta lääketieteellisestä kuvantamisesta Suomessa on hyvin pieni, mutta erityisesti kardiologisten eli sydämen ja sepelvaltimoiden tutkimus- ja hoitotoimenpiteiden määrä on kasvanut 2010-luvulla (Suutari 2016, 11, 36). Toimenpiteet tehdään varjoaineen avulla, koska verisuonet eivät muuten erotu muista pehmytkudoksista (Kaderlik & Layne 2016, 28).

Vuonna 2015 yleisin verisuonten varjoaineröntgentutkimus eli angiografia oli sepelvaltimoiden varjoaineröntgentutkimus eli koronaariangiografia, jota kutsutaan tässä opinnäytetyössä sepelvaltimokuvaukseksi (Suutari 2016, 16–17). Vastaavasti vuonna 2015 yleisin läpivalaisuohjattu radiologinen toimenpide oli sepelvaltimon pallolaajennus eli angioplastia ja stentin asennus sepelvaltimeen pallolaajennuksen yhteydessä (Suutari 2016, 21–22). Tätä hoitotoimenpidettä kutsutaan yleensä PCI:ksi (percutaneous coronary intervention) ja tässä opinnäytetyössä sepelvaltimotoimenpiteeksi (Baim 2006b, 433). Sepelvaltimokuvaus ja -toimenpide ovat kardiologisia toimenpiteitä, mutta kuvantamisohjauksessa tehtävät kardiologiset toimenpiteet luokitellaan radiologisiksi toimenpiteiksi (Kuntaliitto 2018). Tässä opinnäytetyössä keskitytään ranne- eli väärtinvaltimon kautta tehtävään sepelvaltimokuvaukseen ja -toimenpiteeseen, koska rannevaltimoreitti on Suomessa yleisin reitti (Järvinen 2018, 39).

Toimenpideradiologiassa potilasturvallisuuden varmistaminen on erityisen tärkeää, koska kuten kaikkiin kajoaviin toimenpiteisiin myös radiologisiin tutkimus- ja hoitotoimenpiteisiin liittyy aina komplikaatioiden mahdollisuus (Lee 2012, 244). Kajoavan kardiologisen toimenpiteen aikana potilasta tarkkaillaan jatkuvasti valvontalaitteiden avulla (Kaderlik & Layne 2016, 79–80). Siksi sepelvaltimokuvausta ja -toimenpidettä käsitellään tässä opinnäytetyössä potilasturvallisuuden yhteydessä. Potilaan ja terveydenhuollon ammattihenkilöiden lisäksi laitteet ovat aina läsnä lääketieteellisessä kuvantamisessa (Autti 2017). Toimenpideradiologiassa käytetään kuvantamis- ja valvontalaitteiden lisäksi runsaasti välineitä, jotka laki terveydenhuollon laitteista ja tarvikkeista (629/2010)

määrittää terveydenhuollon laitteiksi. Siksi tässä opinnäytetyössä keskeinen potilasturvallisuuden ulottuvuus on laiteturvallisuus.

Sepelvaltimokuvauksen ja -toimenpiteen tekee kardiologi röntgenhoitajan tai sairaanhoitajan avustamana (Järvinen 2018, 9). Laissa terveydenhuollon ammattihenkilöistä (559/1994) säädetään, että röntgenhoitaja on terveydenhuollon ammattihenkilö. Hän vastaa osaltaan potilaan turvallisesta hoidosta säteilylle altistavissa tutkimuksissa, toimenpiteissä ja hoidoissa (Opetusministeriö 2006, 58). Laki terveydenhuollon laitteista ja tarvikkeista (629/2010) määrittää, että terveydenhuollon ammattihenkilö on terveydenhuollon laitteiden ammattimainen käyttäjä. Laitteiden turvallisen käytön osaaminen on siten keskeinen röntgenhoitajan ammatillisen ja potilasturvallisuusosaamisen ulottuvuus erityisesti toimenpideradiologiassa.

Tämä opinnäytetyö on toiminnallinen opinnäytetyö, jonka toimeksiantaja on Tampereen ammattikorkeakoulu (TAMK). Opinnäytetyön **tavoite** on tukea TAMKin röntgenhoitajaopiskelijoiden perehtymistä sepelvaltimokuvauksen ja -toimenpiteen perusvälineistöön verisuonten tutkimus- ja hoitotoimenpiteet sisältävien opintojaksojen (ammattiopinnot ja harjoittelu) yhteydessä. Opinnäytetyön **tarkoitus** on toteuttaa TAMKin röntgenhoitajaopiskelijoille opas sepelvaltimokuvauksen ja -toimenpiteen perusvälineistöön.

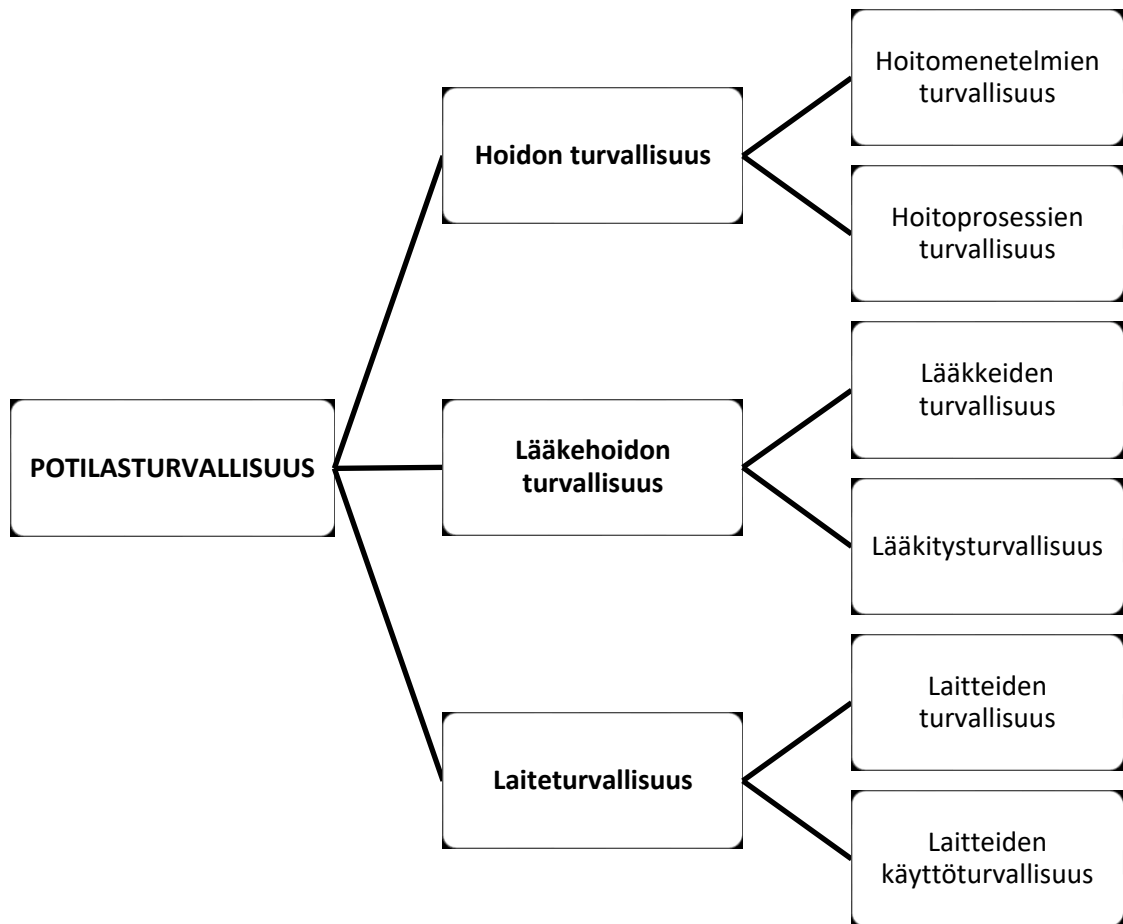
2 POTILASTURVALLISUUS

2.1 Potilasturvallisuus ja laatu

Potilasturvallisuus on 2000-luvulla ollut erityisen huomion ja erityisten toimien kohteena. Maailman terveysjärjestö (World Health Organization, WHO) julkisti vuonna 2004 potilasturvallisuusohjelman (World Alliance for Patient Safety, nykyään Patient Safety Programme). Suomen Sosiaali- ja terveysministeriö (STM) julkisti vuonna 2009 ensimmäisen kansallisen potilasturvallisuusstrategian (Edistämme potilasturvallisuutta yhdessä: Suomalainen potilasturvallisuusstrategia 2009–2013), joka päivitettiin vuonna 2017 (Potilas- ja asiakasturvallisuusstrategia 2017–2021).

Potilasturvallisuusstrategia täydentää lakia potilaan asemasta ja oikeuksista (785/1992), jossa säädetään potilaan oikeudesta laadultaan hyvään terveydenhuoltoon, mutta ei määritellä laatua. Strategian mukaan potilasturvallisuus on terveydenhuollon ja hoidon laadun perusta. Potilasturvallisuus tarkoittaa terveydenhuollon toimintayksiköiden ja ammattihenkilöiden periaatteita ja käytäntöjä, joiden tarkoitus on varmistaa hoidon turvallisuus ja suojata potilasta vahingoittumiselta. (STM 2009, 11–12, 20.) Potilaan näkökulmasta potilasturvallisuus tarkoittaa, että ”potilas saa oikeaa hoitoa, oikeaan aikaan ja oikealla tavalla” siten, että hoidosta ei aiheudu hänelle haittaa (THL 2014, 6).

Potilas- ja lääkehoidon turvallisuussanaston mukaan potilasturvallisuus kattaa hoidon turvallisuuden, lääkehoidon turvallisuuden, ja lääkinnällisten eli terveydenhuollon laitteiden laiteturvallisuuden. Periaatteessa lääkehoidon turvallisuus ja laitteiden käyttöturvallisuus ovat osa hoidon turvallisuutta, mutta käytännössä on hyödyllistä huomioida kaikki erillisinä kokonaisuuksina. (Potilas- ja lääkehoidon turvallisuussanasto 2006, 5.) Kuvio 1 esittää potilasturvallisuuden ulottuvuudet (Potilas- ja lääkehoidon turvallisuussanasto 2006, 5). Keskeistä potilasturvallisuuden edistämisessä on yksilön eli terveydenhuollon ammattihenkilön potilasturvallisuusosaaminen ja yhteisön eli terveydenhuollon toimintayksikön potilasturvallisuuskulttuuri (THL 2011, 13–16).



KUVIO 1. Potilasturvallisuuden ulottuvuudet (Potilas- ja lääkehoidon turvallisuussanasto 2006, 5, muokattu)

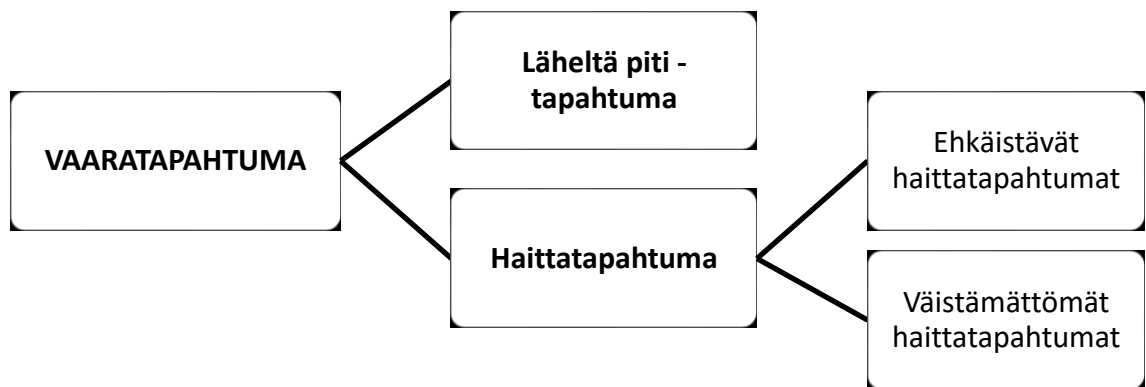
2.2 Poikkeamat ja vaaratapahtumat

Potilas- ja lääkehoidon turvallisuussanastossa määritellään, että potilaan turvallisuuden vaarantava tapahtuma on vaaratapahtuma. Vaaratapahtuman aiheuttaa poikkeama, tapahtuma, joka poikkeaa suunnitellusta tai sovitusta. Poikkeama voi liittyä toimintaympäristöön, -järjestelmiin ja -tapoihin tai tuotteisiin. Vaaratapahtumat jaetaan edelleen läheltä piti- ja haittatapahtumiin. (Potilas- ja lääkehoidon turvallisuussanasto 2006, 6.)

Läheltä piti -tapahtuma on vaaratapahtuma, joka olisi voinut aiheuttaa haittaa potilaalle. Tapahtumassa potilaalle ei kuitenkaan aiheutunut haittaa joko sattumalta tai koska poikkeama havaittiin ja haitta estettiin. (Potilas- ja lääkehoidon turvallisuussanasto 2006, 6.) Haittatapahtuma on vaaratapahtuma, joka aiheuttaa potilaalle haittaa. Haitta on hoidon ei-toivottu, fyysinen, psyykkinen, emotionaalinen, sosiaalinen tai taloudellinen vaikutus,

joka voi olla tilapäinen tai pysyvä. Haittatapahtuma voi aiheuttaa potilasvahingon eli terveyden- tai sairaanhoidon yhteydessä tapahtuvan henkilövahingon, joka oikeuttaa potilaan potilasvahinkolain (585/1986) mukaiseen korvaukseen potilasvakuutuksesta. (Potilas- ja lääkehoidon turvallisuussanasto 2006, 7.)

Potilaalle voi aiheutua haittaa myös ilman, että mitään poikkeamaa (virhettä) hoidossa on tapahtunut. Haittatapahtumat voidaan jakaa edelleen ehkäistäviin haittatapahtumiin ja väistämättömiin haittatapahtumiin kuten lääkkeen odottamattoman haittavaikutuksen seurauksena tapahtuva potilaan vahingoittuminen. (Aaltonen & Rosenberg, 2013.) Kuvio 2 esittää vaaratapahtumien jaottelun (Aaltonen & Rosenberg, 2013).



KUVIO 2. Vaaratapahtumat (Aaltonen & Rosenberg, 2013, muokattu)

2.3 Laiteturvallisuus

Laki terveydenhuollon laitteista ja tarvikkeista määrittelee, että instrumentti, laitteisto, väline, ohjelmisto, materiaali tai muu laite tai tarvike, jonka käyttötarkoitus on ihmisen sairauden diagnosointi, ehkäisy, tarkkailu, hoito tai lievitys, on terveydenhuollon laite. Lain tarkoitus on edistää lääkinnällisten laitteiden ja tarvikkeiden ja niiden käytön turvallisuutta. (629/2010.)

Laiteturvallisuus kattaa terveydenhuollon laitteen turvallisuuden ja käyttöturvallisuuden (Potilas- ja lääkehoidon turvallisuussanasto 2006, 5). Laissa terveydenhuollon laitteista ja tarvikkeista säädetään, että laitteen turvallisuudesta vastaa valmistaja. Turvallisuuden osoittaa CE-merkintä, joka tarkoittaa, että laite on lääkinnällisistä laitteista annetussa di-

rektiivissä 93/42/ETY esitettyjen olennaisten vaatimusten mukainen. Toimenpidepakkausta, johon pakataan laitteita, ei kuitenkaan saa varustaa CE-merkinnällä. Laitteen käyttöturvallisuudesta vastaa laitteen ammattimainen käyttäjä eli terveydenhuollon toimintayksikkö tai terveydenhuollon ammattihenkilö, joka käyttää laitetta ammattia harjoittaessaan. (629/2010.)

Laki terveydenhuollon laitteista ja tarvikkeista kohdistaa terveydenhuollon laitteen ammattimaiseen käyttäjään useita vaatimuksia. Ammattimaisen käyttäjän on varmistettava, että laitetta käyttävällä henkilöllä on sen turvallisen käytön edellyttämä koulutus ja kokemus, ja että laitteessa tai laitteen yhteydessä on sen turvallista käyttöä koskevat tiedot kuten merkinnät ja käyttöohjeet. Ammattimaisen käyttäjän on käytettävä laitetta valmistajan ilmoittaman käyttötarkoituksen ja -ohjeiden mukaan. (629/2010.)

Lisäksi ammattimaisen käyttäjän on varmistettava, että laitteen käyttöpaikka soveltuu laitteen turvalliseen käyttöön, ja että laitteeseen kytketyt tai laitteen välittömässä läheisyydessä olevat muut terveydenhuollon laitteet, rakenteet, esineet yms. eivät vaaranna laitteen suorituskykyä tai potilaan, käyttäjän tai kenenkään muun terveyttä. Ammattimaisen käyttäjän on ilmoitettava laitteiden tai tarvikkeiden aiheuttamista vaaratilanteista Sosiaali- ja terveysalan lupa- ja valvontavirastolle (Valvira) ja laitteen valmistajalle tai valtuutetulle edustajalle. (Laki terveydenhuollon laitteista ja tarvikkeista 629/2010.)

2.4 Potilasturvallisuusosaaminen ja potilasturvallisuuskulttuuri

Potilasturvallisuutta voidaan edistää vain, kun terveydenhuollon toimintayksikön johdolla ja henkilöstöllä on heidän tehtäviensä edellyttämät tiedot, taidot ja osaaminen (THL 2011, 16). Laissa terveydenhuollon ammattihenkilöistä säädetään, että ammattihenkilöllä on oltava riittävä ammatillinen pätevyys ja muut valmiudet, joita ammatissa toimiminen edellyttää. Lain tarkoitus on edistää terveydenhuollon laatua ja potilasturvallisuutta säättämällä ammattihenkilöiden oikeuksista, velvollisuuksista, ohjauksesta ja valvonnasta. (559/1994.) Lisäksi työturvallisuuslaki vaatii, että työnantaja perehdyttää työntekijän riittävästi työhön, työoloihin, työmenetelmiin, työvälineisiin ja niiden oikeaan käyttöön ja turvallisiin työtapoihin (738/2002).

Hyvän hoitotyön osaamisen lisäksi terveydenhuollon organisaatioissa tarvitaan myös hyvää potilasturvallisuusosaamista (Haavisto 2013). Potilasturvallisuusosaamisella tarkoitetaan terveydenhuollon henkilöstön tietoisuutta riskeistä, jotka vaarantavat potilasturvallisuutta, ja riskienhallinnan käytännöistä omassa toimintayksikössä ja lisäksi kykyä soveltaa käytäntöjä työssä. Potilasturvallisuusosaamiseen kuuluu esimerkiksi viestintä- ja yhteistyötaidot. (THL 2011, 15.) STM:n potilasturvallisuusstrategian tavoite on, että potilasturvallisuuden edistäminen sisältyy sosiaali- ja terveydenhuoltoalan ammattihenkilöiden perus-, jatko- ja täydennyskoulutukseen ja perehdytykseen (STM 2009, 18–19). Päivitetyssä potilasturvallisuusstrategiassa laitteiden käyttöturvallisuus mainitaan yhtenä erityisenä huomion kohteena ammattihenkilöiden perehdytyksessä (STM 2017, 16).

Terveydenhuollon henkilöstön potilasturvallisuusosaaminen ei yksin riitä varmistamaan potilasturvallisuutta, vaan organisaatioiden on kehitettävä potilasturvallisuutta edistävää toimintakulttuuria eli potilasturvallisuuskulttuuria. Potilasturvallisuuskulttuurilla tarkoitetaan yhteisön ja yksilöiden järjestelmällistä toimintatapaa, joka edistää potilaiden turvallista hoitoa, ja johtamista, arvoja, ja asenteita, jotka tukevat tätä toimintatapaa. Turvallisuuskulttuuria edistetään riskien arvioinnilla, ehkäisevillä ja korjaavilla toimenpiteillä ja toiminnan jatkuvalla kehityksellä. (STM 2009, 14; STM 2017, 25.) Kuten potilasturvallisuusosaamisen myös potilasturvallisuuskulttuurin perusta luodaan jo ammattihenkilöiden koulutuksessa (STM 2009, 14).

Turvallisuuskulttuurin edistäminen mahdollistaa poikkeamiin puuttumisen ja vaaratapahtumien käsittelemisen ja siten vähentää riskejä ja potilaille aiheutuvia haittoja. Avoimuus ja syyllistämättömyys ovat keskeisiä turvallisuuskulttuurin edistämisessä. (STM 2017, 21, 23.) Yksilön virheiden tai osaamisen asemesta tarkastelun kohteeksi otetaan yhteisö, jonka ”kyky nähdä potilasturvallisuus osana organisaation toimintaa eikä ainoastaan yksittäisen työntekijän vastuulle jäävänä asiana on edellytyksenä potilasturvallisuuden kehittymiselle” (Kaila, Niemi-Murola & Kauppi 2014, 1739). Jatkuvasti kehittyvässä turvallisuuskulttuurissa henkilöstö raportoi avoimesti potilaan turvallisuuden vaarantavista tapahtumista. Organisaatio kerää poikkeamista ja vaaratapahtumista tietoa, jota hyödynnetään toiminnan kehittämässä. (STM 2017, 17.)

3 SEPELVALTIMOKUVAUS JA -TOIMENPIDE

3.1 Sepelvaltimot ja sepelvaltimotauti

Sepelvaltimot huolehtivat sydämen valtimoverenkierrosta eli sen hapen ja ravinteiden saannista. Sepelvaltimoita on kaksi, oikea (RCA, right coronary artery) ja vasen (LCA, left coronary artery). Molemmat sepelvaltimot lähtevät aorttaläpän yläpuolelta aortan tyvestä. Koska vasemman sepelvaltimon päähaara (LM, left main) haarautuu kahdeksi valtimoksi, puhutaan kuitenkin kolmesta sepelvaltimosta: oikea sepelvaltimo, vasemman sepelvaltimon eteenlaskeva haara (LAD, left anterior descendens) ja vasemman sepelvaltimon kiertävä haara (LCX, left circumflex). (Kettunen 2014b.)

Sepelvaltimon ahtauma on yleisin sydämen hapenpuutteen syy; ahtautunut valtimo ei kykene kuljettamaan tarpeeksi verta sydänlihakselle. Hapenpuute voi olla oireeton tai se voi aiheuttaa rintakipua. (Kettunen 2014a.) Ahtauman aiheuttaa koronaari- eli sepelvaltimotauti, joka on yksi ateroskleroosin eli valtimonkovettumistaudin ilmenemismuoto. Taudissa sepelvaltimon sisäseinämään alkaa kehittyä aterooma eli kovettuma, joka lopulta ahtauttaa valtimon ja aiheuttaa oireisen sepelvaltimotaudin. Lisäksi kovettuma voi vaurioitua jo ennen kuin ahtauma aiheuttaa oireita. Kovettuman repeäminen aiheuttaa veren hyytymisen valtimon sisällä. Hyytymä voi aiheuttaa tromboosin eli tukoksen ja siten sydäninfarktin eli sydänlihaskuolion. (Kettunen 2014c.)

3.2 Sepelvaltimokuvaus ja -toimenpide

Sepelvaltimokuvaus on sepelvaltimoiden perkutaaninen eli ihon läpi tapahtuva tutkimustoimenpide, jossa sepelvaltimeen ruiskutetaan varjoainetta katetrin avulla. Sepelvaltimokuvaus tehdään erityisessä toimenpidehuoneessa läpivalaisulaitteella, jota kutsutaan sen muodon takia C-kaareksi. (Kaderlik & Layne 2016, 20, 78, 97; Järvinen 2018, 76.) Läpivalaisuohjauksessa tehtävää kajoavaa verisuonikuvausta voidaan kutsua katetriangiografiaksi erotukseksi kajoamattomista kuvauksista, joita ovat tietokonetomografia- eli TT-angiografia ja magneettiangiografia (Manninen 2008, 2509). Yleensä katetri viedään sisään verisuonistoon ohjainvaijeriavusteisella Seldingerin tekniikalla eli tekniikalla, jonka

ruotsalainen radiologi Sven Ivar Seldinger esitteli 1950-luvulla kirurgisen tekniikan vaihtoehdoksi (Kaderlik & Layne 2016, 36).

Sepelvaltimokuvauksen yleisimmät aiheet ovat oireinen sepelvaltimotauti tai rintakipu, jonka syy on kajoamattomien tutkimusten jälkeen epäselvä (Yli-Mäyry 2014). Jos kajoavassa tutkimuksessa todetaan potilaan oireisiin ja mahdollisiin muihin tutkimuslöydöksiin sopiva merkittävä sepelvaltimon ahtauma, sen yhteydessä voidaan tehdä pallolaajennus (Kivelä 2014). Pallolaajennus on sydänlihaksen hapenpuutteen hoitotoimenpide: sen tavoite on sepelvaltimon revaskularisaatio eli sepelvaltimon ahtauman laajentaminen ja siten verenkierron palauttaminen sydämeen (Baim 2006b, 433–434; Grech 2011a, 14). Kun ensimmäinen pallolaajennus tehtiin vuonna 1977, toimenpidettä kutsuttiin PTCA:ksi (percutaneous transluminal coronary angioplasty). Nykyään pallolaajennus tehdään yleensä stentin eli tukiverkkoputken asennuksen yhteydessä joko asennuksen valmistelemiseksi (esilaajennus) tai viimeistelemiseksi (jälkilaajennus) ja toimenpidettä kutsutaan yleensä PCI:ksi (percutaneous coronary intervention) eli perkutaaniseksi sepelvaltimotoimenpiteeksi. (Baim 2006b, 433–434.)

Sepelvaltimokuvaus tehdään ensisijaisesti distaalisen varttinävaltimon (a. radialis) kautta eli transradiaalisesti ja toissijaisesti proksimaalisen reisivaltimon (a. femoralis) kautta eli transfemoraalisesti (Sciahbasi, Biondi-Zoccai & Romagnoli 2015, 37; Karjalainen & Romppanen 2016; Ylitalo & Rissanen 2016). Rannevaltimoreitti on turvallisempi kuin reisivaltimoreitti, koska verenvuodon vaara on pienempi (Järvinen 2018, 39). Rannevaltimon kautta tehtävä kuvaus on eurooppalainen ja kanadalainen käytäntö; Yhdysvalloissa kuvaus tehdään ensisijaisesti reisivaltimon kautta (Levine ym. 2011, 66). Sepelvaltimokuvaus voidaan tehdä potilaan oikealta tai vasemmalta puolelta, mutta yleensä transradiaalisessa kuvauksessa suositetaan oikeaa puolta (Sciahbasi, Biondi-Zoccai & Romagnoli 2015, 46). Jos transradiaalinen ja transfemoraalinen reitti eivät ole mahdollisia, kuvaus voidaan tehdä kyynärvaltimon (a. ulnaris) tai olkavarsivaltimon (a. brachialis) kautta (Ylitalo & Rissanen 2016).

Sepelvaltimokuvaus ja -toimenpide ovat steriilejä toimenpiteitä kuten kaikki kajoavat toimenpiteet. Transradiaalisen kuvauksen aikana potilas makaa selällään tutkimuspöydällä käsivarsi vartalon vierellä kämmen ylöspäin. Ranteen alle voidaan asettaa sideharsorulla tai muu tuki. Ranne käännetään yliojennukseen ja kiinnitetään potilaan kämmenen yli teipillä tutkimuspöytään. (Sciahbasi, Biondi-Zoccai & Romagnoli 2015, 46.) Pisto- tai

punktioalueen karvat poistetaan ja alue puhdistetaan desinfektio- liuoksella. Potilas peitel- lään steriilisti siten, että steriilin toimenpideliinan aukko asetetaan punktioalueen ympä- rille; lisäksi kattoon kiinnitetty liikuteltava säteily suoja ja C-kaaren kuvailmais- in peitel- lään steriilisti. (Čaluk 2011, 95, 98.)

Sepelvaltimokuvaus aloitetaan palpoimalla väärttinävaltimo ja valitsemalla pisto- eli punktiokohta, jonka ihon alle (s.c.) annetaan puudutetta, yleensä lidokaiinia. Ihon läpäi- seminen ja valtimoyhteyden avaaminen eli valtimopunktio voidaan tehdä joko yksiosai- sella, ontolla punktioneu- lalla tai kaksiosaisella neulalla kuten verisuonikanyylillä. (Sciah- basi, Biondi-Zoccai & Romagnoli 2015, 50.) Seldingerin tekniikassa läpäistään iho ja verisuonen etu- ja takaseinämä, muunnellussa Seldingerin tekniikassa iho ja verisuonen etuseinämä (Kaderlik & Layne 2016, 36–37).

Kun punktio on tehty punktioneu- lalla, valtimeen vietään onton neulan kautta sisään oh- jainvaijeri ja neula poistetaan ohjainvaijeria pitkin; ohjainvaijeri säilyttää valtimoyhtey- den ja toimii reittinä toimenpidevälineille. Kun punktio on tehty verisuonikanyylillä, neula poistetaan, valtimeen vietään kanyylin kautta sisään ohjainvaijeri ja kanyyli pois- tetaan ohjainvaijeria pitkin. Punktioaukkoa voidaan laajentaa leikkausveitsellä tai veitsen terällä, mikä voi helpottaa sisäänviejäholkin viemistä valtimeen. (Sciahbasi, Biondi-Zoc- cai & Romagnoli 2015, 51–52.) Sisäänviejäholkin sisään on asetettu dilataattori eli suo- nenlaajennin, joka poistetaan ohjainvaijeria pitkin. Holkin hemostaattinen venttiili estää verta vuotamasta valtimeesta holkin läpi; sen kautta valtimeen vietään sisään toimenpi- devälineet. (Čaluk 2011, 100–101.)

Sepelvaltimot kuvataan erikseen kuvauskatetrilla, joita on kehitetty erilaisia vasemman ja oikean sepelvaltimon kuvausta varten. Ohjainvaijeri ohjataan väärttinävaltimeesta edel- leen nousevaan aorttaan ja aortan tyveen, ja vasemman sepelvaltimon kuvausta varten valitun kuvauskatetrin kärki liu’utetaan ohjainvaijeria pitkin nousevaan aorttaan. Ohjain- vaijerin toisen pään täytyy aina olla näkyvissä kuvauskatetrin (ja potilaan) ulkopuolella. Kun kuvauskatetrin kärki saavuttaa aortan tyven, ohjainvaijeri poistetaan, ja kuvauska- tetri ohjataan edelleen vasemman sepelvaltimon suulle läpivalaisuohjauksessa. (Čaluk 2011, 106–108.)

Sekä vasemman että oikean sepelvaltimon kuvauksessa hyödynnetään sarjaa sepelvaltimon sisäisiä varjoaineruiskutuksia, joita varten kuvauskatetriin yhdistetään angiografiaruisku. Letkustoineen angiografiaruisku mahdollistaa paitsi varjoaineen myös heparinisoidun natriumkloridi- eli keittosuolaliuoksen ruiskutuksen ja valtimoverenpaineen kajoavan mittauksen kuvauksen aikana; keittosuolaliuosta käytetään kuvauskatetrin huuhteluun. (Baim 2006a, 187, 189–190.) Sepelvaltimosta otetaan kuvia useasta eri suunnasta, mutta säteilyä ja varjoainetta yritetään käyttää mahdollisimman vähän (Karjalainen & Romppanen 2016). Kun vasen sepelvaltimo on kuvattu, kuvauskatetri poistetaan ja vaihdetaan oikean sepelvaltimon kuvauskatetriin ohjainvaijerin avulla (Čaluk 2011, 109). Katetrinvaihto pitäisi aina tehdä siten, että ohjainvaijeri pysyy nousevassa aortassa (Baim & Simon 2006, 99).

Jos sepelvaltimokuvauksessa todetaan merkittävä ahtauma, sepelvaltimotoimenpide eli stentin asennus voidaan tehdä joko suoraan tai ahtauman pallolaajennuksen (esilaajennuksen) jälkeen (Kivelä 2014; Ylitalo, Laine & Niemelä 2016b). Esilaajennus kuitenkin helpottaa stentin asennusta (Baim 2006b, 441). Kun sepelvaltimeen tarvitsee viedä toimenpidevälineitä kuten pallo- tai stenttikatetri, kuvauskatetri vaihdetaan ohjainkatetriin, joka viedään sepelvaltimon suulle. Ohjainkatetrin kautta sepelvaltimeen viedään ohjainvaijeri, joka ohjataan ahtauman läpi. (Kivelä 2014; Ylitalo, Laine & Niemelä 2016a.)

Pallolaajennuksessa ohjainvaijeri toimii raiteena pallokatetrille, jonka päässä oleva laajennuspallo viedään ahtaumakohtaan (Kivelä 2014; Ylitalo, Laine & Niemelä 2016a). Pallo laajennetaan asteittain korkeaan paineeseen painemittarilla varustetulla täyttölaitteella, joka on täytetty varjoaineen ja keittosuolaliuoksen seoksella. Tarvittava paine on keskimäärin 10 atm eli 10 kertaa normaali-ilmakehä, mutta voi olla yli 20 atm. (Baim 2006b, 441; Kivelä 2014; Ylitalo, Laine & Niemelä 2016a.) Kun pallo laajenee, ahtauma puristuu sepelvaltimon seinämää vasten, jolloin sepelvaltimo laajenee. Sitten pallo tyhjenetään ja pallokatetri tuodaan ulos. Pallolaajennuksen tulos tarkistetaan varjoaineruiskutuksella. (Kivelä 2014.)

Stentin asennus tehdään kuten pallolaajennus. Stenttikatetri on pallokatetrin kaltainen, mutta sen laajennuspallon päälle on puristettu stentti. Stenttikatetrin pallo on pidempi kuin stentti, joten kun palloa täytetään, se laajenee ensin päistä ja siten lukitsee stentin sepelvaltimon ahtaumakohtaan. Kun palloa täytetään edelleen, stentti avautuu ja asettuu sepelvaltimon seinämään. Stentin asennuksen jälkeen pallo tyhjenetään ja stenttikatetri

tuodaan ulos, mutta stentti jää sepelvaltimoon pysyvästi. Toimenpiteen tulos tarkistetaan varjoaineruiskutuksella. (Kivelä 2014; Kaderlik & Layne 2016, 65, 88–89; Ylitalo, Laine & Niemelä 2016b.)

Tutkimus- tai hoitotoimenpiteen jälkeen ranteen ympärille asetetaan puristuslaite, ja sisäänviejäholkki tuodaan osittain ulos valtimosta. Laite kiristetään puristamaan valtimon punktiokohtaa, ja sisäänviejäholkki tuodaan täysin ulos valtimosta. Puristuslaitetta käytetään noin 2–3 tuntia riippuen toimenpiteessä käytetyn sisäänviejäholkin ja siten punktioaukon koosta. Ensimmäisen tunnin jälkeen puristuslaitteen kiristystä aloitetaan löysäämään. Puristuslaitteen asemesta voidaan käyttää puristussidettä. (Baim & Simon 2006, 99; Kedev 2015, 105.)

3.3 Sepelvaltimokuvauksen ja -toimenpiteen perusvälineistö

Kuten läpivalaisuohjauksessa tehtävien verisuonten varjoaineröntgentutkimusten ja toimenpiteiden perusvälineistö yleensä, sepelvaltimokuvauksen ja -toimenpiteen perusvälineistö voidaan jakaa seuraaviin ryhmiin: neulat, ohjainvaijerit, sisäänviejäholkit, kuvauskatetrit, ohjainkatetrit, ja pallo- ja stenttikatetrit ja niiden täyttölaitteet (Uberoi 2009, 21, 42; Kaderlik & Layne 2016, 35–38, 63–65, 78–79, 88–89). Sepelvaltimotoimenpiteessä näistä keskeiset ovat ohjainkatetrit, pallo- ja stenttikatetrit ja ohjainvaijerit (Nayak, Seto, Cavendish & Kern 2014, 261).

Lisäksi tarvitaan angiografiaruisku ja hanayhdistelmä varjoaine-, huuhtelu- ja paineenmittausletkustoilla, puristuslaite, ja muita välineitä kuten angiografialakana, steriilin toimenpidepöydän suojaliina ja harsotaitoksia (Čaluk 2011, 97–98; Kaderlik & Layne 2016, 78–80; Ponce de León-Martínez 2016, 111). Enemmistö yksiköistä käyttää kertakäyttöisiä, paperisia lakanoita ja liinoja, jotka on usein koottu samaan pakkaukseen muiden yksikössä käytettävien kertakäyttöisten välineiden kuten neulojen, ruiskujen ja maljojen kanssa. Tällaisia tilaustyönä tehtäviä steriilejä toimenpidepakkauksia tarjoavat useat valmistajat. (Baim & Simon 2006, 80.)

3.3.1 Neulat

Neulaa käytetään paitsi paikallispuudutuksen antamiseen myös valtimoyhteyden avaamiseen eli valtimopunktion tekemiseen. Puudutusta varten tarvitaan injektioneula ja -ruisku (Hightower 2018, 663). Punktioneula on joko yksiosainen, ontto metallineula tai kaksiosainen kuten esimerkiksi muovinen verisuonikanyyli (Sciahbasi, Biondi-Zoccai & Romagnoli 2015, 37, 51). Neuloja on eri tyyppisiä ja pituisia (cm) ja ulkohalkaisijaltaan erimittaisia (G; ulkohalkaisijan mitta ilmaistaan Gauge-yksikköinä). Aikuisten sydän- ja verisuonitoimenpiteissä käytetään yleensä 18 G:n neulaa, joka on 7 cm pitkä. Se on yhteensopiva 0,035" (tuuman) ohjainvaijerin kanssa, joka on sydämen ja verisuonten toimenpiteissä yleisin. Komplikaatioiden vähentämiseksi käytetään pienintä mahdollista kokoa. (Kaderlik & Layne 2016, 35.)

Värttinävaltimon kautta tehtävässä toimenpiteessä käytetään pienempikokoisia neuloja ja ohjainvaijereita kuin esimerkiksi reisivaltimon kautta tehtävässä toimenpiteessä, koska värttinävaltimon läpimitta on pienempi kuin reisivaltimon. Lisäksi värttinävaltimo on altis spasmile, joka tarkoittaa verisuonen äkillistä supistumista. (Applegate 2014, 523.) Spasmi voi aiheuttaa kipua potilaalle (Sciahbasi, Biondi-Zoccai & Romagnoli 2015, 45, 52). Rannevaltimoreittiä varten onkin kehitetty useita mikrosisäänviejäpakkauksia, jotka sisältävät mikrosisäänviejäneulan (21 G), mikrosisäänviejäholkin (4 tai 5 Fr¹) ja suonennaajentimen, ja mikro-ohjainvaijerin (0,018"). Etuliite mikro viittaa vakiokokoa pienempään kokoon. (Bhatheja 2011, 27; Bertrand, Barbeau & Kiemeneij 2015, 177.)

3.3.2 Ohjainvaijerit

Ohjainvaijeri toimii alustana tai ”raiteena” (Kivelä 2014), jota pitkin katetri viedään sisään verisuoneen (Kaderlik & Layne 2016, 35). Ohjainvaijereita on lukuisia erilaisia, mutta sen ydin on yleensä ruostumatonta terästä tai nitinolia eli titaanin ja nikkelin seosta. Ydin kapenee kohti ohjainvaijerin distaalista kärkeä, joka on yleensä päällystetty polymeerillä kuten teflonilla tai ruostumattomalla teräksellä. Ohjainvaijerin pinnoite voi olla hydrofobinen eli vesipakoinen tai hydrofiilinen eli vesihakuinen. (Dasgupta & Koul 2011, 48–50.) Hydrofiilinen ohjainvaijeri on märkänä liukas (Gunn & Grech 2011, 68), mikä

¹ Sisäänviejäholkin sisähalkaisijan mitta ilmaistaan French-yksikköinä (Fr). Ks. 3.3.3 Sisäänviejäholkit.

lisää vaijerin ohjattavuutta, mutta tällainen vaijeri on pidettävä märkänä tai se alkaa taikertua (Uberoi 2009, 24).


Vaijerin rakenteen ansiosta sen kärki on veltto ja taipuisa, mutta varsi (kara) jäykkä ja taipumaton ja siten työnnettävä (Gunn & Grech 2011, 68). Jäykkyyteen vaikuttaa ytimen materiaali ja vaijerin ympärysmitta, joka ilmoitetaan tuuman murto-osina, esimerkiksi 0,014", 0,018", 0,035" tai 0,038"; pieniä kokoja käytetään yleensä pienien mikrokatetrien kanssa (Uberoi 2009, 24). Sepelvaltimotoimenpiteessä käytettävien ohjainvaijerien standardipituus on 175 cm eli noin 40 cm pidempi kuin tavallinen pallokatetri (Baim 2006b, 436).

Ohjainvaijerin täytyy olla yhteensopiva sisäänviejäneulan ja katetrin kanssa (Kaderlik & Layne 2016, 35). Ohjainvaijeri on yleensä metallista neulaa käytettäessä metallinen tai muovista verisuonikanyyliä käytettäessä muovinen tai hydrofiilinen (Sciahbasi, Biondi-Zoccai & Romagnoli 2015, 51). Hydrofiilistä ohjainvaijeria ei saa viedä sisään verisuoneen (metallisen) sisäänviejäneulan kautta, koska vaijerin pinnoite voi murtua ja aiheuttaa verisuonen tukkeutumisen (Uberoi 2009, 24).

3.3.3 Sisäänviejäholkit

Sisäänviejäholkki on lyhyt katetri, jota käytetään usein, kun toimenpiteessä tarvitaan useita katetreja. Holkki varmistaa hallitun pääsyn verisuonistoon ja vähentää sisäänvientisuonen seinämän vaurioitumista. (Kaderlik & Layne 2016, 36.) Holkissa on hemostaasiventtiili, joka estää verta vuotamasta holkin läpi; katetrit ja muut välineet viedään sisään verisuoneen venttiilin kautta. Lisäksi holkissa on sivuportti (sivuletku), jonka kautta holkkia voidaan huuhdella heparinisoidulla keittosuolaliuoksella. Holkin sisään asetetaan suonienlaajennin ennen kuin se viedään sisään verisuoneen ohjainvaijeria pitkin; laajennin poistetaan, mutta holkki jätetään valtimeen. (Čaluk 2011, 100–101.)

Sisäänviejäholkkeja on eri pituisia (cm) ja halkaisijaltaan eri mittaisia (French, Fr) (Uberoi 2009, 34). Koska katetrin French-koko ilmaisee sen ulkohalkaisijan mitan, holkin French-koko ilmaisee sen sisähalkaisijan mitan eli suurimman katetrikoon, joka sen kautta voidaan viedä sisään verisuoneen (Shroff 2014, 511; Kaderlik & Layne 2016, 36). Holkin ulkohalkaisija on 1,5–2 Frenchiä suurempi kuin sen sisähalkaisija; esimerkiksi 5



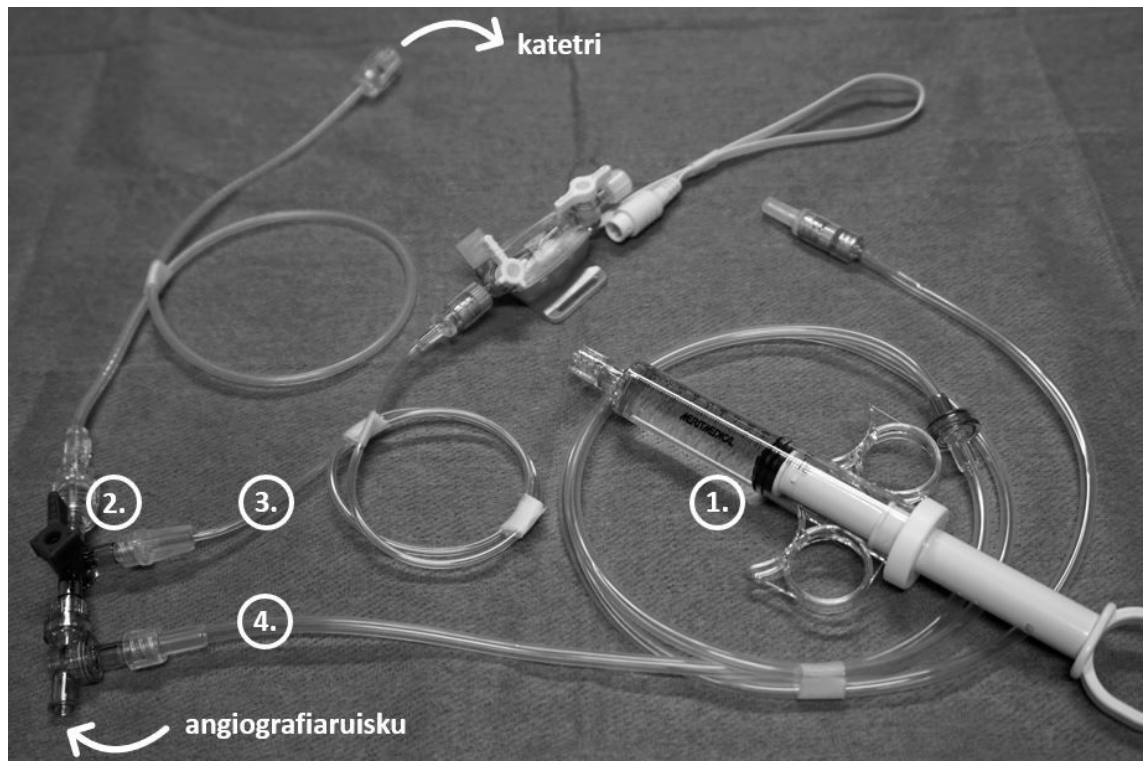
KUVA 1. Judkins Left eli JL-katetrin primaarin (1.) ja sekundaarin (2.) kaarteiden välinen mitta (Kuva: Mari Karinen 2018)

3.3.5 Angiografiaruisku

Koska sekä sepelvaltimojen läpimitta että virtausnopeus on pieni, sepelvaltimokuvauksessa ei yleensä tarvita paineruiskua, vaan käsin käytettävä angiografiaruisku (kuva 2) on riittävä (Kaderlik & Layne 2016, 79). Angiografiaruiskua letkustoineen käytetään sekä varjoaineen (kuvaus) että heparinisoidun keittosuolan (huuhtelu) ruiskutukseen ja kajoavaan verenpaineen mittaukseen (Čaluk 2011, 107). Kuvausta varten varjoainetta ruiskutetaan yleensä vasempaan sepelvaltimeen 6–9 ml ja oikeaan 3–6 ml kerrallaan (Rees & Zijlstra 2004, 28).

Angiografiaruiskuun liitetään kolmen yhteenliitetyn kolmitiehanan muodostama hanayhdistelmä, johon liitetään varjoaineletkusto, huuhteluletkusto (heparinisoitu keittosuola) ja paineenmittausletkusto (Čaluk 2011, 98, 107; Kaderlik & Layne 2016, 78). Hanayhdistelmään voidaan liittää neljäskin kolmitiehana, johon yhdistetään letku keräyspussiin.

Pussiin ruiskutetaan esimerkiksi kuvauskatetrin vedettyä verta. Silloin angiografiaruisku letkustoineen muodostaa suljetun järjestelmän, josta angiografiaruiskua ei tarvitse irrottaa kuvauksen aikana. (Baim 2006a, 189–190.)



KUVA 2. Käsikäyttöinen angiografiaruisku (1.) ja hanayhdistelmä (2.), johon on liitetty paineenmittaus- (3.) ja varjoaineletkusto (4.) (Kuva: Mari Karinen 2018)

3.3.6 Ohjainkatetrit

Pallolaajennuksessa käytetään erityistä toimenpide- eli ohjainkatetria, jolla on ohuemmat seinämät ja siten suurempi sisähalkaisija kuin kuvauskatetrilla (Nayak, Seto, Cavendish & Kern 2014, 261). Ohjainkatetrin proksimaaliseen päähän kiinnitetään Y-liitin, jonka toiseen haaraan yhdistetään angiografiaruisku; toisen haaran kautta sepelvaltimoon vietään sisään toimenpidevälineet kuten ohjainvaijeri ja pallo- ja stenttikatetri (Grech 2011b, 20). Koska toimenpidevälineiden sisäänvienti aiheuttaa suuremman vastusvoiman kuin varjoaineen ruiskutus, ohjainkatetri on kuvauskatetria jäykempi (Čaluk 2011, 100).

Useimmat transfemoraalista toimenpidettä varten suunnitellut ohjainkatetrit soveltuvat transradiaalisen toimenpiteeseen (Lake & Cohen 2015, 124). Yleisesti käytetään katetrikokoa 6 Fr ja katetritavutuksia Judkins right ja left (JR ja JL), Amplatz right ja left (AR ja AL), Extra Back-Up (XB) ja Multipurpose (MPA) (Dasgupta & Koul 2011, 43–46; Lake & Cohen 2015, 123–125). Sepelvaltimotoimenpiteessä yhden yleiskatetrin käyttö ei ole yhtä yleistä kuin sepelvaltimokuvauksessa, mutta ST-nousuinfarktipotilaan tapauksessa yleiskatetrin käyttö voi lyhentää sairaalaan tulon ja toimenpiteen välistä viivettä (Lake & Cohen 2015, 124, 129–130). Sepelvaltimotoimenpide voidaan tehdä 5–8 Frenchin ohjainkatetrilla, mutta enemmistö tehdään koolla 6 Fr, joka sopii 6 Frenchin sisäänviejäholkkiin (Barbat 2015, 49). Kahdeksan Frenchin ohjainkatetrin sisähalkaisija on kuitenkin vain kuusi Frenchiä, joten ohjainkatetriin ei voida viedä ulkohalkaisijaltaan kuutta Frenchiä suurempia välineitä (Uberoi 2009, 37; Barbat 2015, 49).

3.3.7 Pallokatetrit ja täyttölaite

Pallokatetri on kaksiluumeninen muovikatetri, jonka kärkeen on puristettu täytettävä laajennuspallo. Toinen luumen eli ontelo mahdollistaa ohjainvaijerin kuljetuksen ja varjoaineen ruiskutuksen katetrin läpi, toinen pallon täytön varjoaineliuoksella. Pallokatetreja on eri pituisia (cm) ja kokoisia (Fr). Lisäksi palloja on halkaisijaltaan (mm) ja pituudeltaan (mm) eri kokoisia; täytetyn pallon halkaisija on paljon suurempi kuin pallokatetrin halkaisija. (Kaderlik & Layne 2016, 63–64.) Pallon halkaisija ja pituus valitaan sepelvaltimon halkaisijan ja ahtauman pituuden mukaan (Kivelä 2014). Nykyiset pallokatetrit ovat matalaprofiilisia, mikä tarkoittaa, että puristetun, tyhjän pallon enimmäishalkaisija on pieni. Siten pallokatetri voidaan kuljettaa halkaisijaltaan pienenkin aukon läpi. (Baim 2006b, 435, 437; Dasgupta & Koul 2011, 54; Grech 2011a, 15). Tavanomaisten pallojen lisäksi voidaan käyttää erilaisia erikoispalloja kuten erittäin pieniä palloja (mikrokatetreja), leikkaavia palloja, ja lääkepalloja eli palloja, jotka on päällystetty lääkkeellä (Gunn & Grech 2011, 68–69). Lääkepalloa voidaan käyttää esimerkiksi, kun sepelvaltimon laajentaminen stentillä ei ole mahdollista (Ylitalo, Laine & Niemelä 2016b.)

Pallokatetreilla on profiilin lisäksi useita muitakin ominaisuuksia, joista tärkeimmät ovat joustavuus ja murtumispaine (Dasgupta & Koul 2011, 54). Joustavuus tarkoittaa muutosta pallon halkaisijassa suhteessa pallon täyttöpaineeseen. Pallo saavuttaa pakkaukseen mer-

kityn nimellisen halkaisijansa nimellisessä täyttöpaineessa. Jos täyttöpaine edelleen kasvaa, joustamaton pallo ei enää laajene, jolloin palloon kohdistuva paine jakautuu verrattain tasaisesti ahtautuneen verisuonen seinämään. Joustamattomia palloja käytetään esimerkiksi stentin asentamiseen, jälkilaajentamiseen ja paineenkestävien kovettumien laajentamiseen. Joustava pallo laajenee edelleen, jolloin paine jakautuu verrattain epätasaisesti: seinämän pehmeät alueet ylilaajentuvat ja kovat alilaajentuvat. Joustavaa palloa käytetään esimerkiksi esilaajentamiseen ennen stentin asentamista. (Baim 2006b, 438; Dasgupta & Koul 2011, 54–55; Nayak, Seto, Cavendish & Kern 2014, 267–268.) Nimellisellä murtumispaineella tarkoitetaan painetta (yleensä 16–20 atm eli normaali-ilmakehä), jossa pallon rikkoutumisen todennäköisyys on erittäin pieni (pienempi kuin 0,1 %). Jos täyttöpaine edelleen kasvaa, todennäköisyys suurenee. Rikkoutuminen altistaa komplikaatioille kuten verisuonen repeämälle. (Baim 2006b, 438.)

Täyttölaite on manometrillä eli painemittarilla varustettu iso ruisku, jossa on kahvallinen, käännettävä mäntä, mäntää säättävä lukkorakenne, ja jatkoletku, jolla täyttölaite liitetään pallo- tai stenttikatetriin. Katetrin pallon voi täyttää sulkuhanalla varustetulla ruiskulla, mutta pallon rikkoutumisen välttämiseksi on kuitenkin suositeltavaa käyttää täyttölaitetta; se mahdollistaa pallon sisäisen paineen (atm) tarkkailemisen ja siten pallon hallitun täyttämisen ja tyhjentämisen. Myös täyttölaite on kertakäyttöinen. (Baim 2006b, 441; Uberoi 2009, 42, 47; Atrion Medical Products, Inc. 2017, 18.)

3.3.8 Stenttikatetrit

Sepelvaltimostentti on metallinen verkkoputki, jonka tarkoitus on estää laajennettua sepelvaltimoa supistumasta ja ahtautumasta uudelleen (Kivelä 2014). Sen pituus ja halkaisija valitaan ahtaumakohdan pituuden ja ahtaumakohtaa ympäröivän terveen sepelvaltimon halkaisijan mukaan (Roukoz 2011, 61). Sepelvaltimostentti on yleensä valmistettu metalliseoksesta kuten ruostumattomasta teräksestä tai nitinolista. Se voi olla pinnoittamaton tai pinnoitettu esimerkiksi teflonilla tai lääkkeellä. Sepelvaltimostentti on yleensä pallolaajennettava (balloon-expandable). (Stone 2005, 495–496, 500.) Silloin stenttikatetri on kuin pallokatetri, mutta laajennuspallon päälle on puristettu stentti (Kivelä 2014; Ylitalo, Laine & Niemelä 2016b).

Ensimmäiset sepelvaltimostentit olivat pinnoittamattomia metallistenttejä (bare-metal stent, BMS). Nykyiset sepelvaltimostentit ovat yleensä lääkkeellä pinnoitettuja lääkestenttejä (drug-eluting stent, DES). Lääkestentin asennuksen jälkeen sepelvaltimon uudelleenahautuminen on huomattavasti harvinaisempaa kuin pelkän pallolaajennuksen tai metallistentin asennuksen jälkeen. (Chunhamaneewat & Hodgson 2014, 287, 295.) Uusinta stenttitekniikkaa edustavat biohajoavat polymeeristentit eli potilaan verisuonessa täysin liukenevat stentit (biodegradable stent) (Chunhamaneewat & Hodgson 2014, 295; Ylitalo, Laine & Niemelä 2016b).

3.3.9 Puristuslaitteet

Värttinävaltimoyhteyden sulkemiseksi on kehitetty useita puristuslaitteita. Eri mekanismeilla toimivat laitteet puristavat värttinävaltimon punktiokohtaa siten, että verenvuoto tyrehtyy, mutta valtimo ei tukkeudu täysin. Värttinävaltimon lisäksi kättä verisuonittaa kyynärvaltimo, jonka puristuslaitteet jättävät avoimeksi. (Ponce de León-Martínez 2016, 111–112, 114–115.)

Eräs puristuslaite muistuttaa rannekelloa, jossa on tarranauhakiinnitteinen rannehihna. Puristuksen voimakkuutta säädetään laitteen valitsimen avulla. Laite on läpinäkyvä, joten punktiokohtaa on helppo tarkkailla. (Ponce de León-Martínez 2016, 113.) Puristuslaitteen asemesta värttinävaltimoyhteys voidaan sulkea painesiteellä (Kedev 2015, 105) tai käsin painamalla (Applegate 2014, 524).

4 OPPAAN TEKEMINEN

4.1 Toiminnallisen opinnäytetyön menetelmä

Toiminnallinen opinnäytetyö on tutkimuksellisen opinnäytetyön vaihtoehto, jonka tavoitteena on ammattialan toiminnan ohjeistaminen, opastaminen, järjestäminen tai järjeistämminen (Vilkka & Airaksinen 2003, 9). Toiminnallisessa opinnäytetyössä yhdistyvät produkti ja prosessi. Hyvän produktin eli tuotteen edellytys on hyvä prosessi. (Hakala 2004, 16, 17.) Toiminnalliseen opinnäytetyöhön kuuluu tuotteen lisäksi raportti, jossa opinnäytetyön tekijä selostaa ja arvioi vaihe vaiheelta prosessin eli työn, jonka tulos tuote on (Vilkka & Airaksinen 2003, 65). Suositeltavaa on, että toiminnallisella opinnäytetyöllä on toimeksiantaja, jolle opinnäytetyön tuote toteutetaan. Työelämälähtöinen, toimeksiantettu opinnäytetyö on tekijällensä mahdollisuus kehittää koulutusohjelman opintoihin perustuvaa osaamista, tietoja ja taitoja vuorovaikutuksessa työelämän kanssa, luoda suhteita työelämään ja jopa työllistyä. (Vilkka & Airaksinen 2003, 16–17.)

Vaikka toiminnallisen opinnäytetyön tuote ei olisi kirjallinen, opinnäytetyön raportti ei ole ainoa dokumentti, joka toiminnallisen opinnäytetyön prosessin aikana toteutetaan. Työ alkaa aiheen ideoinnilla, valinnalla ja rajauksella, jonka jälkeen kirjoitetaan prosessin ensimmäinen dokumentti, selostus aiheesta eli aiheanalyysi. Aiheanalyysissä on tärkeintä opinnäytetyön tuotteen kohderyhmän valinta, koska tuote tehdään jonkun käyttöön. Kohderyhmän valinta ohjaa tuotteen sisällön valintaa. (Vilkka & Airaksinen 2003, 38, 40.) Toimeksiannetun opinnäytetyön aiheen rajauksessa toimeksiantajalla on tärkeä rooli, mutta opinnäytetyön perusta ei kuitenkaan ole toimeksiantajan, vaan opinnäytetyön tekijän tavoitteet (Hakala 2004, 65). Aiheen valinnan jälkeen kirjoitetaan prosessin toinen dokumentti, opinnäytetyösuunnitelma, jossa selostetaan mitä tehdään, miten ja miksi. Opinnäytetyösuunnitelma sisältää myös opinnäytetyön aikataulusuunnitelman. (Vilkka & Airaksinen 2003, 26–27.) Lisäksi opinnäytetyön tekijän on suositeltavaa pitää prosessin aikana opinnäytetyöpäiväkirjaa, joka tukee opinnäytetyön raportin kirjoittamista. Päiväkirja dokumentoi opinnäytetyön prosessin alkaen aiheen ideoinnista. (Vilkka & Airaksinen 2003, 19.)

Toiminnallinen opinnäytetyö ei ole tieteellinen tutkimus, joka tuottaa tuloksia, mutta siihen sovelletaan tieteellisen tiedon ja tutkimusetiikan vaatimuksia. Siksi toiminnallisella

opinnäytetyöllä on tietoperusta, teoreettinen viitekehys, joka perustuu ammattialan tutkimukseen ja käsitteisiin ja joka sisältyy opinnäytetyön raporttiin. (Vilka & Airaksinen 2003, 41–43.) Toiminnallisen opinnäytetyön tekijällä on siis oltava tutkiva asenne (Vilka & Airaksinen 2003, 154). Teoreettinen viitekehys on tausta, jota vasten hän tarkastelee opinnäytetyönsä aihetta, ja jolla hän osoittaa osaavansa yhdistää ammattialansa teoreettista tietoa ammattialansa käytäntöön, perustella käytännöllisiä valintoja teoreettisella tiedolla ja kehittää ammattialansa toimintatapoja. Teoreettisen viitekehysten ei tarvitse olla jokin alan teoria. Usein keskeisten, opinnäytetyön aiheen tarkastelua ohjaavien käsitteiden määrittely riittää. (Vilka & Airaksinen 2003, 41–43.)

4.2 Oppaan suunnittelu, toteutus ja arviointi

Tämän toiminnallisen opinnäytetyön tuote on valokuvallinen opas, jonka tavoite on kuvata sepelvaltimokuvauksen ja -toimenpiteen perusvälineistö TAMKin röntgenhoitajap opiskelijoille. Opas ei ole käyttöohje, ja siten sen tavoite ei ole ohjeistaa välineistön käyttöä. Laki terveydenhuollon laitteista ja tarvikkeista määrää, että laitteen valmistaja antaa tarpeelliset turvallisuutta koskevat tiedot kuten käyttöohjeet suomen, ruotsin tai englannin kielellä, paitsi jos tiedot annetaan ohje- tai varoitusmerkinnöillä, jotka ovat yleisesti tunnettuja. Laitteen turvallista käyttöä koskevat tiedot on annettava suomen ja ruotsin kielellä. (629/2010.) Opas sisältää kuitenkin kirjallisuuteen ja kokemukseen perustuvia huomioita välineiden oikeasta ja turvallisesta käytöstä.

Aloitin oppaan suunnittelun tammikuussa 2017, jolloin esitin opinnäytetyösuunnitelman suunnitelmaseminaarissa. Esityksen yhteydessä esitin oppaan sisältösuunnitelman ja asettelusuunnitelman eli esimerkkisivun. Tässä vaiheessa sisältösuunnitelma perustui kokemukseen, ei kirjallisuuteen. Olin perehtynyt sepelvaltimokuvauksen ja -toimenpiteen perusvälineistöön verisuonten tutkimus- ja hoitotoimenpiteet sisältävien opintojaksojen (ammattiopinnot ja harjoittelu) aikana. Asettelusuunnitelma perustui aikaisempaan työkokemukseen teknisen viestinnän asiantuntijana, ei kirjallisuuteen. Suunnitelmavaiheessa ajattelin, että oppaan julkaisumuoto voisi olla laminoitu tuloste kansiossa PDF-tiedoston lisäksi; kansiota opiskelijat voisivat hyödyntää esimerkiksi harjoitellessaan TAMKin röntgenluokassa.

Sisältösuunnitelmassa luetteloin välineet, joita opas ei sisällä, ja välineet, jotka opas sisältää. Suunnitelman mukaan opas ei sisällä kuvantamis- ja potilasvalvontalaitteita ja potilaan valmistelussa käytettäviä välineitä, esimerkiksi kirurgista karvanleikkuria ja leikkurin terää. Opas sisältää paitsi toimenpidevälineet myös steriilin toimenpidepakkauksen, johon on pakattu useita välineitä, esimerkiksi suojaliinoja, maljoja ja ruiskuja, joita oppaassa ei kuitenkaan kuvata erikseen. Sisältösuunnitelmaa ei oikeastaan tarvinnut päivittää missään vaiheessa paitsi termien osalta: kirjallisuuden perusteella muutin termin varjoaineruiskujärjestelmä termiksi angiografiaruisku letkustoineen ja termin sulkulaite termiksi puristuslaite; sulkulaitetta käytetään reisivaltimon kautta tehtävässä kuvauksessa ja toimenpiteessä.

Esimerkkisivulla kuvaan yhden välineen tai oikeastaan välineistön, varjoaineruiskujärjestelmän (angiografiaruiskun letkustoineen). Tein sivun Microsoft PowerPoint -esitysgrafiikkaohjelmalla, jolla olin aikaisemmalla työuralla tehnyt paljon erilaisia materiaaleja. Sivulla on kaksi esimerkkikuvaa, joista toinen esittää välineistön perusmallia ja toinen liitännäisvälineistöä (varjoaineen säästäjää). Latasin kuvat erään valmistajan verkkosivuilta henkilökohtaiseen käyttöön eli esimerkkisivun tekoa varten, joten en pyytänyt lupaa kuvien käyttöä varten. Siksi en lisännyt esimerkkisivua tämän opinnäytetyön liitteeksi, vaikka esitin sivun henkilökohtaisesti sisältösuunnitelman yhteydessä. Enemmistö esimerkkisivun tekstistä on lorem ipsumia eli täytetekstiä. Sivulla on yksi esimerkkivaroitus, jota korostin lisäämällä sen yhteyteen varoitusmerkin ja asettamalla varoituksen laatikkoon, jonka täytön ja ääriiviivan väri eroaa taustasta. Esimerkkisivu vastaanotettiin suunnitelmaseminaarissa hyvin, mutta keskustelussa todettiin, että joissakin harjoittelupaikoissa on käytössä erilainen välineistö. Valmiissa oppaassa kuvataan kuitenkin vain angiografiaruisku, ei muita välineistöjä, koska väline on yleinen kirjallisuudessa ja opetuskäytössä TAMKin röntgenluokassa.

Sairausloman takia aloitin oppaan toteutuksen välineistön valokuvauksella TAMKin röntgenluokassa vasta huhti-toukokuussa 2018. Minun täytyi kuvata välineet röntgenluokassa keväällä ennen kuin perehdyin välineitä käsittelevään kirjallisuuteen kesällä, koska luokka ei ole kesän aikana käytettävissä. Tämä oli toisaalta onnekas sattuma. Jos olisin perehtynyt kirjallisuuteen ensin, olisin voinut häkeltyä (ja häkellyin) välinemerkkien, -tyyppien ja -mallien määrästä ja ottaa paljon enemmän valokuvia kuin lopulta tarvitsin. Valokuvauksen suunnittelussa hyödynsin sisältösuunnitelmaa. Valitsin kuvattavat välineet TAMKin röntgenluokassa opetuskäytössä olevista välineistä.

Käytin valokuvauksessa Sony Alpha 5000 -järjestelmäkameraa ja tarvittaessa pientä GorillaPod-jalustaa. Otin jokaisesta välineestä erikseen erilaisia valokuvia, joiden avulla voisin oppaassa havainnollistaa välineiden röntgenhoitajaopiskelijoille olennaiset ominaisuudet. Lisäksi otin eri välineistä yhdessä erilaisia valokuvia, joiden avulla voisin havainnollistaa välineiden välisiä yhteyksiä; esimerkiksi ohjainvaijeri toimii raiteena muille toimenpidevälineille. Viimeistelin valokuvauksen syyskuussa 2018, jolloin kuvasin puristuslaitteen ja -siten ja uudelleen stenttikatetrin. Olin toukokuussa kuvannut stenttikatetrin, joka oli parikymmentä vuotta vanha ja ei ollut pallolaajennettava, mutta myöhemmin löysin röntgenluokasta uudemman pallolaajennettavan stenttikatetrin.

Valaistus röntgenluokassa ei ollut ihanteellinen, ja käytössäni ei ollut kohdevaloa. Varjojen ja heijastusten välttäminen valokuvissa oli usein vaikeaa, ja valaistuksessa käytetyn valon sävyn takia useissa kuvissa on enemmän tai vähemmän punainen sävy. Todennäköisesti kameran asetuksilla olisi voinut vaikuttaa kuvien sävyyn, mutta kokemattomana valokuvaajana en ajatellut mahdollisuutta muuttaa asetuksia ennen kuin verrattain myöhään valokuvausprosessissa. Siksi jälkikäsitteilin useimmat kuvat Adobe Photoshop -kuvankäsittelyohjelmalla, esimerkiksi korjasin rajausta ja värejä ja sävyjä. Lisäksi valokuvaus yksin oli haasteellista ilman tukevaa kolmijalkaa, etenkin silloin, kun halusin, että kuvassa on käteni. Pystyin kuitenkin kiinnittämään jalustan esimerkiksi luokan tippatelineeseen. Kameran ajastimesta oli apua, mutta tarkennus mielenkiinnon kohteeseen oli usein vaikeaa, ja vaatii useiden kuvien ottamista; erityisesti stentti kuvauskohteena oli vaikea. Totesin kuitenkin, että harrastelijamaisuus lienee normaalia toiminnallisten opinnäytetöiden tuotteissa.

Valokuvauksen yhteydessä aloin luonnostella opasta PowerPointillä. Päätin toimittaa oppaan toimeksiantajalle PDF-tiedostona ja laminoituna tulosteena kansiossa kuten olin suunnitelmavaiheessa ajatellut. Koin, että e-materiaali mobiilimuodossa olisi ollut nykyaikaisempi julkaisutapa, mutta en kuitenkaan halunnut pitkittää oppaan toteutusta edelleen opettelemalla uutta. Käytössäni ollut uusi Office 365 -versio PowerPoint-ohjelmasta vaati osaltaan jonkin verran opettelua ja harjoittelua. Lisäksi löysin ohjelmasta ominaisuuksia, joita en ollut aikaisemmin käyttänyt. Erityisesti SmartArt -grafiikkaobjektien käytön opettelu näkyy valmiin oppaan graafisessa ilmeessä pyöreinä valokuvina, joita on

käytetty antamaan vaihtelua ja ohjaamaan oppaan käyttäjän huomiota esimerkiksi väli-
neen yksityiskohtaan. Viestinnän ja ohjeistavan tekstin oppaisiin perehdyin elokuussa
2018, mutta hyödynsin oppaita enemmän valmiin oppaan arvioinnissa kuin toteutuksessa.

Enemmistö oppaasta valmistui elo-syyskuussa 2018, mutta tein oppaaseen muutoksia
syksyn aikana ja viimeistelin oppaan vasta tammikuussa 2019. Tulosteen oppaasta teetin
Tamkopiiossa tammikuussa 2019. Valmiissa kaksipuoleisessa väritulosteesta on yksi-
toista mattalaminoitua A4-kokoista sivua; laminointi tekee tulosteesta siistin ja kestäväen.
Toimitin tulosteen toimeksiantajalle mustassa A4-kokoisessa rengaskansiossa, jonka os-
tin Suomalaisesta Kirjakaupasta. Tuloste maksoi 25 euroa ja kansio 4,95 euroa. Vastasin
kaikista kustannuksista itse. Lisäksi toimitin oppaan toimeksiantajalle PDF-tiedostona.

Useat hyvän käyttöohjeen vaatimukset koskevat myös opasta, ja itsearvioin opasta ver-
taamalla oppaan ominaisuuksia vaatimuksiin. Hyvässä käyttöohjeessa kerrotaan ensin,
mikä sen tavoite on ja kenelle se on laadittu (Kauppinen, Nummi & Savola 2010, 134,
136). Oppaan tavoite (kuvata sepelvaltimokuvauksen ja -toimenpiteen perusvälineistö) ja
oppaan kohdekäyttäjät (TAMKin röntgenhoitajaopiskelijat) on ilmaistu oppaan alussa.
Hyvä käyttöohje on asiallinen, selkeä ja täsmällinen. Se ei ole mainos, ja se ei aliarvioi
tai yliarvioi käyttäjän osaamista. (Kauppinen, Nummi & Savola 2010, 134, 136.) Oppaan
sisältö perustuu kirjallisuuteen. Opas ei kuvaa jokaista välinettä yksityiskohtaisesti, vaan
olennaisen jokaisesta välineestä yleisesti, mutta selkeästi, koska oppaan kohderyhmä ovat
röntgenhoitajaopiskelijat. Oppaan käyttäjän oletetaan olevan perehtynyt kuvantamiseen,
ja siten kaikkia käsitteitä ei ole määritelty; lukijan esimerkiksi oletetaan tietävän mitä
varjoainokuvaus ja varjoaine yleensä tarkoittavat. Lisäksi oppaan käyttäjän oletetaan
käyttävän opasta opetuksen ja opetusmateriaalien yhteydessä. Välinevalmistajien nimiä
ei ole oppaassa erikseen mainittu.

Käyttöohjeen kieli on mahdollisimman selkeää. ”Hyvässä käyttöohjeessa käytännön asi-
antuntemus yhdistyy täsmälliseen kieleen”, Kauppinen, Nummi & Savola (2010, 136)
kirjoittavat. Asiat esitetään mahdollisimman yksinkertaisesti. Samasta asiasta käytetään
aina samaa sanaa, ja avainsanoja korostetaan lihavoinnilla, kursivoinnilla tai suuraakko-
silla. (Kauppinen, Nummi & Savola 2010, 134, 136, 138.) Oppaassa käytetään samoja
termejä kuin opinnäytetyön teoreettisessa viitekehäyksessä. Termien kuten välineiden ni-
mien kääntämiseen kului usein paljon aikaa, etenkin koska suomenkielinen termistö on

osin vakiintumatonta, ja tavoitteeni oli käyttää termejä, jotka kirjallisuuden ja kokemukseeni mukaan ovat suomen kielessä käytössä. Kääntämisessä käytin usein apuna käyttöohjeita, joita olin kerännyt harjoittelujen aikana ja joita löysin internetistä. Koska käyttämäni termit perustuvat kirjallisuuteen, ja opas on tarkoitettu TAMK:n röntgenhoitajaopiskelijoille, ei tietyn toimenpideyksikön henkilöstölle, oppaassa ei käytetä esimerkiksi harjoitteluissa kuulemiani ja käyttämiäni välineiden ”lempinimiä”.

Hyvän käyttöohjeen jäsennys noudattaa käyttäjän toimintojen järjestystä. Jotkin toiminnot edellyttävät laitteita, joista on hyvä laatia luettelo, joka sijoitetaan ohjeeseen ennen toimintojen opastusta. (Kauppinen, Nummi & Savola 2010, 136, 138.) Kuten opinnäytetyön teoreettisessa viitekehityksessä, oppaassa toimenpidevälineet on pyritty kuvaamaan järjestyksessä, jossa niitä käytetään toimenpiteen aikana:

- toimenpidepakkaus
- puudutusvälineet (injektioneula ja -ruisku)
- punktiivälineet (yksi- tai kaksiosainen neula, leikkausveitsi tai veitsen terä)
- sisäänviejäholkki
- ohjainvaijeri
- kuvauskatetri
- angiografiaruisku
- ohjainkatetri
- täyttölaitte
- pallokatetri
- stenttikatetri
- puristuslaite

Oppaan alussa on sisällysluettelo. Väline ei esiinny oppaassa ennen kuin väline on esitelty käyttäjälle. Toimenpidepakkaus sisältää useita välineitä, joita käytetään toimenpiteen eri vaiheissa, esimerkiksi injektioruiskuja, ja se on siksi esitelty ensin. Täyttölaitte esitellään ennen kuin pallo- ja stenttikatetri, koska täyttölaitetta käytetään pallo- ja stenttikatetrin laajennuspallon täyttämiseen. Puudutusvälineet (injektioneula ja -ruisku) ja punktiivälineet (neula, leikkausveitsi tai veitsen terä) esitellään ryhminä, koska ne ovat terveydenhuollossa verrattain yleisiä välineitä, joita en kokenut tarpeelliseksi kuvata erikseen. Punktiossa käytettävä yksi- tai kaksiosainen neula on kuitenkin esitelty erikseen, koska valtimoyhteyden avaaminen on keskeinen toimenpiteen prosessin vaihe. Lisäksi välinei-

den esittelemisen ryhminä auttaa käyttäjää hahmottamaan prosessia, joka etenee puudutuksesta punktioon ja edelleen varjoainekuvaukseen, vaikka oppaan tavoite ei ole prosessin kuvaus.

Kuten terveydenhuollossa, turvallisuus on hyvässä ohjeistavassa tekstissä keskeinen asia. Laatijan velvollisuus on ohjata käyttäjää turvallisuuteen, varoittaa käyttäjää ja yrittää estää häntä toimimasta siten, että laitteistolle tai hänelle itselleen voi aiheutua tai aiheutuu vaaraa tai vahinkoa. Varoitusten on oltava yksinkertaisia ja siten helposti ymmärrettäviä. Koko ohjeistoa koskevat varoitukset sijoitetaan käyttöohjeen johdantoon, ja työvaihetta koskevat varoitukset vaiheittaiseen opastukseen. Käyttäjää varoitetaan ennen kuin hän voi toimia väärin, ja vaaran laatu ja varoituksen laiminlyönnin seuraukset ilmoitetaan. Varoitus visualisoidaan käyttämällä lihavoitinta tai suuraakkosia tai laatimalla varoitukselle erillinen laatikko. Lisäksi käytetään vakiintunutta vaaraa ilmaisevaa symbolia. (Kauppinen, Nummi & Savola 2010, 137–138.) Oppaan johdannossa annetaan koko opasta koskeva varoitus, että opasta ei ole tarkoitettu käyttöohjeeksi, vaan käyttäjän on noudatettava välineiden merkintöjä ja käyttöohjeita kuten laki terveydenhuollon laitteista ja tarvikkeista (629/2010) vaatii. Muut varoitukset annetaan, kun käsitellään välinettä, jota varoitus koskee. Esimerkiksi punktiovälineiden kuvauksen yhteydessä varoitetaan, että metallineulan kautta ei saa viedä sisään valtimoon ohjainvaijeria, jossa on hydrofiilinen pinnoite. Jokainen varoitus on sijoitettu erilliseen laatikkoon ja merkitty vaaraa ilmaisevalla symbolilla.

Hyvän käyttöohjeen laatijan on perehdyttävä laitteiston rakenteeseen ja toimintaan ja muodostettava käsitys tyypillisestä käyttötilanteesta. Laitteistoa kuvatessa käyttäjälle tarvitsee kertoa kokonaisuudesta, osista, osien tarkoituksesta ja toiminnasta, ja materiaaleista. Runsaat kuvat ja piirroksot auttavat käyttäjää saamaan käsityksen laitteistokokonaisuudesta. Ne kertovat esimerkiksi laitteen ulkonäöstä, osien sijainnista ja sijoituksesta kokonaisuuteen, ja laitteen käytöstä: miten lukijan täytyy toimia, ja mitä lukija voi odottaa tapahtuvan. (Kauppinen, Nummi & Savola 2010, 135–139.) Valokuvat ja grafiikka ovat oppaan ydin, jota teksti täydentää. Valokuvausta ohjasi pyrkimys paitsi havainnollistaa jokainen väline myös havainnollistaa välineen käyttötarkoitus siten, että lukija ymmärtää välineen yhteyden muihin välineisiin sepelvaltimokuvauksen ja -toimenpiteen aikana. Esimerkiksi täyttölaitteesta on yleiskuva, jossa näkyvät selvästi osat, joihin käyttäjän huomio oppaassa ohjataan: painemittari, käännettävä mäntä, lukkorakenne ja jatkoletku. Li-

säksi täyttölaite esiintyy pallokatetrin ja stenttikatetrin käyttötarkoitusta havainnollistavissa kuvissa. Välineiden materiaalit vaihtelevat, joten materiaali on mainittu, vain jos se on oleellista, esimerkiksi oppaassa varoitetaan, että metallinen neula ei ole yhteensopiva hydrofiilisen ohjainvaijerin kanssa. Lisäksi pyrin yhtenäiseen ulkoasuun kirjasintyyppin, värien ja muotojen (esimerkiksi puhekuplat, ympyrät) valinnoilla, vaikka sivujen asettelu vaihtelee.

Oppaan ulkopuolinen arviointi toteutui puutteellisesti. Arviointi olisi ollut mielekästä toteuttaa kevätlukukaudella verisuonitutkimusten ja -toimenpiteiden opintojakson yhteydessä toisen opintovuoden röntgenhoitajaopiskelijoiden harjoittellessa perusvälineistön käyttöä röntgenluokassa. Arvioinnissa olisi voinut käyttää arviointilomaketta. Opinnäytetyön aikataulussa tällainen arviointi ei kuitenkaan ollut mahdollinen. Koska opinnäytetyön prosessi oli pitkittynyt, koin opinnäytetyön valmistumisen tärkeämmäksi kuin oppaan arvioittamisen opiskelijoilla muussa yhteydessä. Opinnäytetyön ohjaajat kuitenkin näyttivät opasluonnosta ryhmälle kolmannen opintovuoden opiskelijoita syyskuussa 2018; usea heistä arvioi suullisesti opasluonnoksen olevan selkeä.

Itsearvioinnin perusteella opas onnistuu kuvaamaan jokaisen välineen ja sen käyttötarkoituksen kuvaus- ja toimenpideprosessin vaatimassa järjestyksessä, vaikka prosessia ei tietenkään ollut mahdollista suorittaa TAMKissa. Oppaalla on monia hyvän käyttöohjeen ominaisuuksia, vaikka oppaan tavoite ei ole ohjeistaa välineiden käyttöä, vaan kuvata välineet. Vaikka opinnäytetyössä ja oppaassa käsitellään sepelvaltimoiden tutkimus- ja hoitotoimenpidettä, kardiologisten ja radiologisten verisuonen sisäisten toimenpiteiden välineistö on olennaisesti sama, ja opas soveltuu siten muillekin kuin kardiologisia toimenpiteitä harjoitteleville opiskelijoille. Opas on myös ajankohtainen. Kuten opinnäytetyössä on tuotu esille, toimenpideradiologia vaatii röntgenhoitajalta erityisen laajaa potilasturvallisuusosaamista, paitsi terveydenhuollon ammattihenkilönä myös terveydenhuollon laitteiden ammattimaisena käyttäjänä. Perusta tälle osaamiselle luodaan jo peruskoulutuksen aikana.

5 POHDINTA

5.1 Opinnäytetyön prosessin arviointi

Opinnäytetyön prosessi oli menestys: opinnäytetyö valmistui huolimatta hidasteista ja esteistä, joista mainittakoon prosessin aikana todettu sydänsairaus (maaliskuussa 2017) ja toteutettu avosydänleikkaus (marraskuussa 2018); pääsin sydänpotilaana tutustumaan sepelvaltimoiden TT-kuvaukseen! Prosessia usean kuukauden sairausloma (elokuusta 2017 maaliskuuhun 2018) vaikeutti. Toisaalta uudelleen suuntautuminen sairausloman jälkeen selkeytti käsitystä opinnäytetyön ja oppaan sisällöstä, ja kirjoittamista alkoivat ohjata opinnäytetyön ohjaajan sanat: kirjoita opiskelijoille. Prosessia helpotti internet. Ero pro gradu -tutkielman tekemiseen 2000-luvun alussa oli ilmeinen: poissa olivat korkeat kirjojen ja artikkelikopioiden pinot ja USB-muistitikut, läsnä e-aineistot ja Dropbox-pilvipalvelu. Mieluisin, mutta verrattain vaikea vaihe prosessissa oli välineiden valokuvaaminen opasta varten.

Opinnäytetyön prosessia voidaan arvioida tarkemmin arvioimalla toteuttiko opinnäytetyö tarkoituksensa ja tavoitteensa. Opinnäytetyön tarkoitus toteutui: tuotin TAMKIn röntgenhoitajaopiskelijoille oppaan sepelvaltimokuvauksen ja -toimenpiteen perusvälineistöön. Oppaan sisältö perustuu opinnäytetyön teoreettiseen viitekehykseen, joka perustuu harkitusti valittuun kirjallisuuteen. Koska en arvioittanut opasta röntgenhoitajaopiskelijoilla sepelvaltimokuvauksen ja -toimenpiteen perusvälineistöön perehtymisen yhteydessä, voin esittää vain oletuksen opinnäytetyön tavoitteen toteutumisesta: opas tukenee opiskelijoiden perehtymistä perusvälineistöön verisuonitutkimusten ja -toimenpiteiden opintojakson aikana.

Tiedon hakeminen teoreettista viitekehystä varten oli kiinnostavaa ja verrattain helppoa – kirjallisuutta on saatavilla paljon paperisena ja sähköisenä. Koska tein opinnäytetyöni toimeksiantona TAMKille, en terveydenhuollon toimintayksikölle, tiedon tuottaminen vaati kuitenkin verrattain paljon työtä. Käytössäni oli vain julkinen tieto eli kirjallisuus, johon sisältyy välinevalmistajien julkaisemat käyttöohjeet, ei jonkin sepelvaltimokuvauksia ja -toimenpiteitä suorittavan toimintayksikön sisäinen tieto kuten sisäiset toimintaohjeet, tai toimintayksikön henkilöstön hiljainen tieto, jota olisin voinut pyrkiä hyödyntämään esimerkiksi haastatteluilla. Lisäksi enemmistö käyttämästäni kirjallisuudesta on

julkaistu Yhdysvalloissa, missä sepelvaltimokuvaus- ja toimenpide suoritetaan yleensä reisivaltimon kautta toisin kuin Euroopassa.

Teoreettisen viitekehyksen kirjoittaminen, erityisesti sepelvaltimokuvauksen ja -toimenpiteen prosessin ja toimenpidevälineiden käsitteleminen, vaatii verrattain paljon aikaa, koska tieto oli koottava pala palalta useista yleensä englanninkielisistä lähteistä. Potilasturvallisuudesta on paljon kirjallisuutta suomen kielellä, esimerkiksi STM:n strategiat. Sepelvaltimokuvauksesta ja -toimenpiteestä löysin vähän suomenkielistä kirjallisuutta, joka olisi antanut tarpeeksi tietoa kuvauksen ja toimenpiteen prosessista ja välineistä. Englanninkielistä tietoa löysin runsaasti, ja kiinnostava aihe innosti lukemaan ja epäilemättä kirjoittamaan aiheesta enemmänkin kuin olisi riittänyt. Hyvästä englannin kielen taidosta oli huomattava apu opinnäytetyön prosessissa.

Etsin kirjallisuudesta vahvistusta harjoittelukokemuksilleni, mikä oli usein vaikeaa, koska enemmistö lähteistä on lääkäreiden lääkäreille laatimia. Lähteissä on paljon röntgenhoitajille tarpeetonta ja vaikeasti ymmärrettävää tietoa, mutta vähän röntgenhoitajille tarpeellista tietoa. Useiden lähteiden perusteella olisin voinut luulla, että lääkäri toimii kuvauksessa ja toimenpiteessä yksin. Löysin vain muutamia lähteitä, joissa lukijan oletettiin olevan potilas tai röntgenhoitaja (opiskelija). Toisaalta tämä havainto vahvisti käsitystä opinnäytetyön tarpeellisuudesta: oppaasta, jonka röntgenhoitajaopiskelija on tehnyt röntgenhoitajaopiskelijoille, voisi todella olla hyötyä. Opinnäytetyön prosessin aikana suuri merkitys olikin sopivien lähteiden löytämisellä; erityisen hyvin työ eteni, kun löysin lähteitä, jotka auttoivat minua röntgenhoitajaopiskelijana käsittelemään aihetta röntgenhoitajaopiskelijan näkökulmasta.

Opinnäytetyön teoreettisen viitekehyksen tekeminen opetti erityisesti sähköisten lähteiden hyödyntämistä. TAMK Finna -palvelun kautta saatavilla olevien englanninkielisten e-kirjojen hyödyntäminen mahdollisti perusvälineistöön perehtymisen riittävässä laajuudessa. Toiminnallisen osuuden tekeminen opetti erityisesti PowerPointin SmartArt-grafiikkaobjektien hyödyntämistä oppaan graafisen ilmeen toteutuksessa. Opinnäytetyön prosessi kokonaisuutena kehitti kykyä motivoitua: aloittaa uudelleen ja antaa opinnäytetyölle uusi mahdollisuus läpi hidasteiden ja esteiden. Opinnäytetyön aiheen valintaan vaikutti kiinnostus toimenpideradiologiaan ja erityisesti verenkiertoelimistön (sydämen ja verisuonten) tutkimus- ja hoitotoimenpiteisiin. Opinnäytetyön prosessin aikana koin kehittyväni aiheen opiskelija-asiantuntijaksi: opin paljon paitsi sepelvaltimokuvauksesta ja

-toimenpiteestä myös toimenpidevälineistä, mikä oli odotettu ja toivottukin tulos, kun tavoitteena oli tuottaa opas perusvälineistöön.

5.2 Opinnäytetyön eettisyys ja luotettavuus ja kehittämisehdotukset

Opinnäytetyön tekeminen edellyttää tiedon hakemista ja tiedon luotettavuuden arvioimista eli lähdekritiikkiä (Mäkinen 2005, 62). Lähdekritiikin harjoittamisessa keskeistä on tarkastella tiedonlähteen aitoutta, riippumattomuutta, alkuperäisyyttä ja puolueettomuutta. Lisäksi on tärkeää arvioida sekä lähteen kirjoittajan ja hänen edustamansa organisaation että julkaisun arvostettavuutta ja lähteen kirjoittajan ammattitaitoa: Minkälaisia lähteitä hän käyttää ja miten hän lähteisiin viittaa? (Mäkinen 2006, 128.) Kun toiminnallisen opinnäytetyön tuote on ohjeistus, opas tai vastaava, lähdekritiikin harjoittaminen on erityisen tärkeää. Opinnäytetyön tekijän on tärkeää pohtia, mistä hän on hankkinut oppaan tiedot ja miten hän on varmistanut tietojen oikeellisuuden ja luotettavuuden. Kaikki tieto ei ole yhtä ajantasaista. (Vilka & Airaksinen 2003, 53.)

Käytin runsaasti luotettavaksi arvioimaani suomen- ja englanninkielistä lähdekirjallisuutta, jota hain erityisesti TAMK Finna-palvelusta ja muista luotettavaksi arvioimistani lähteistä internetistä, esimerkiksi viranomaisorganisaatioiden kuten STM ja Säteilyturvakeskus (STUK) verkkosivuilta. Pyrin käyttämään mahdollisimman uutta lähdekirjallisuutta, erityisesti koska toimenpideradiologia ja -kardiologia kehittyvät nopeasti, mikä edellyttää uusimman mahdollisen tiedon etsimistä. Erityisesti verrattain uuden englanninkielisen kirjallisuuden käyttäminen voidaan kokea opinnäytetyöni vahvuudeksi. Pyrin käyttämään alkuperäislähteitä, mikä potilasturvallisuuden käsittelyssä johti usein lainsäädäntöön ja viranomaisjulkaisuihin, sepelvaltimokuvauksen ja -toimenpiteen käsittelyssä (lääke)tieteelliseen tutkimustietoon. Pyrin välttämään kaupallisten julkaisujen käyttöä lähteinä, vaikka hyödynsin laitevalmistajien tuoteluetteloita ja käyttöohjeita termien kääntämisessä englannista suomeen. Koska tein opinnäytetyöni yksin, en voinut keskustella opinnäytetyötä koskevista valinnoista työparin tai -ryhmän kanssa. Työparin tai -ryhmän puute voidaan kokea opinnäytetyöni heikkoudeksi, koska tein opinnäytetyötä koskevat valinnat yksin kirjallisuuden, kokemuksen ja opinnäytetyön ohjaajien palautteen perusteella. Verrattain laaja lähdekirjallisuus kuitenkin antoi mahdollisuuden verrata lähteitä ja siten varmuutta tehdä valintoja.

Lähteisiin viittaamisessa keskeistä on välttää plagiointi eli toisen kirjoittajan tekstin lainaaminen lähdeä mainitsematta (Hakala 2004, 99). Kirjoittajan vastuulla on suorien ja epäsuorien lainausten ja lähdeviitteiden oikeellisuus ja tekstin selvyys ja yksiselittyys, koska epäselvä moniselitteisyys voi johtaa väärintulkintaan (Mäkinen 2006, 123–124). Pyrin välttämään suoria lainauksia ja viittaamaan lähteisiin uusimman TAMK:n kirjallisen raportoinnin ohjeen mukaan. Opinnäytetyö on tarkistettu Urkund-järjestelmällä, jonka tarkoitus on estää plagiointi. Valokuvat opasta varten otin itse. Lähdekirjallisuuden perusteella oli esitettävä erittäin yksinkertainen käsitys aiheesta, mutta varoin yleistä- määstä tietoa, esimerkiksi toimintatapaa, jota lähteessä ei esitetty yleisenä, vaan tietyn toimintayksikön toimintatapana. Oppaassa pyrin antamaan niin oikean yleiskuvan sepelvaltimokuvauksen ja -toimenpiteen perusvälineistöstä kuin tämän opinnäytetyön laajuudessa oli mahdollista.

Opinnäytetyö sisältää raportin oppaan suunnittelusta, toteutuksesta ja arvioinnista. Perustava tutkimusetiikan vaatimus on tutkimuksen raportointi ja julkaisu, joka mahdollistaa tulosten hyödyntämisen ja tutkimuksen kehittämisen edelleen. Lisäksi julkaisu mahdollistaa tieteellisen tutkimuksen laadunvalvonnan – ”tiedeyhteisön kontrollin, kritiikin ja kehitystyön” – joka on ensisijaisen tärkeää. (Mäkinen 2006, 121.) Toiminnallisessa opinnäytetyössä ei tarvitse käyttää tutkimuksellisia menetelmiä, mutta opinnäytetyön raportti noudattaa tutkimusviestinnän perusteita kuten lähteiden käyttöä ja merkintää, valintojen perustelua, ja asiatyyliä (Vilkkä & Airaksinen 2003, 56, 65–66). Opinnäytetyö on julkinen (Ammattikorkeakoululaki 932/2014). Opinnäytetyö on tallennettu sähköisesti Theseus-julkaisuarkistoon.

Kehittämisehdotuksena esitetään vastaavan oppaan toteuttamista sähköisenä materiaalina, esimerkiksi videoina, joita voisi katsoa mobiililaitteella. Oppaan aiheena voisivat olla alaraajan angiografian ja angioplastian perusvälineistö. Alaraajan verisuonien kuvaus ja toimenpide eivät ole yhtä yleisiä kuin sepelvaltimokuvaus ja -toimenpide, mutta kokemuksen perusteella yleisin verisuonikuvaus -ja toimenpide, jonka toimenpideradiologian yksikössä harjoitteleva röntgenhoitajaopiskelija kohtaa verrattuna toimenpidekardiologi- sessa yksikössä harjoittelevaan opiskelijaan.

LÄHTEET

Aaltonen, L. & Rosenberg, P. 2013. Primum est non nocere. Teoksessa Aaltonen, L. & Rosenberg, P. (toim.) Potilasturvallisuuden perusteet. Kustannus Oy Duodecim. Luettu 16.04.2017. Vaatii käyttöoikeuden. <http://www.oppiportti.fi/op/opk04593>

Ammattikorkeakoululaki 14.11.2014/932.

Applegate, R. J. 2014. Access Management Including Closure Devices. Teoksessa Kern, M. J. (toim.) SCAI Interventional Cardiology Board Review. 2. painos. Philadelphia, PA: Wolters Kluwer Health/Lippincott Williams & Wilkins, 521–538.

Atrion Medical Products, Inc. 2017. Atrion® QL® Inflation Device. Kertakäyttöinen täyttölaite. Arab: Atrion Medical Products, Inc, 18.

Autti, T. 2017. Potilasturvallisuus lääketieteellisen kuvantamisen alalla. Teoksessa Blanco Sequeiros, R., Koskinen, S., Aronen, H., Lundbom, N., Vanninen, R. & Tervonen, O. (toim.) Kliininen radiologia. Kustannus Oy Duodecim. Luettu 26.08.2018. Vaatii käyttöoikeuden. <http://www.oppiportti.fi/op/opk04610>

Baim, D. S. 2006a. Coronary Angiography. Teoksessa Baim, D. S. (toim.) Grossman's Cardiac Catheterization, Angiography, and Intervention. 7. painos. Philadelphia, PA: Lippincott Williams & Wilkins, 187–221.

Baim, D. S. 2006b. Percutaneous Balloon Angioplasty and General Coronary Intervention. Teoksessa Baim, D. S. (toim.) Grossman's Cardiac Catheterization, Angiography, and Intervention. 7. painos. Philadelphia, PA: Lippincott Williams & Wilkins, 433–466.

Baim, D. S. & Simon, D. I. 2006. Percutaneous Approach, Including Trans-septal and Apical Puncture. Teoksessa Baim, D. S. (toim.) Grossman's Cardiac Catheterization, Angiography, and Intervention. 7. painos. Philadelphia, PA: Lippincott Williams & Wilkins, 79–106.

Barbat, J. J. 2015. Qualitative and Quantitative Coronary Angiography. Teoksessa: Abbas, A. E. (toim.) Interventional Cardiology Imaging: An Essential Guide. London: Springer-Verlag London. 47–74.

Bertrand, O. F., Barbeau, G. & Kiemeneij, F. 2015. Complications of Transradial Catheterization. Teoksessa Bertrand, O. F. & Rao, S. V. (toim.) Best Practices for Transradial Approach in Diagnostic Angiography and Intervention. Philadelphia, PA: Wolters Kluwer Health, 175–185.

Bhatheja, R. 2011. Vascular Access (Femoral, Brachial, Radial): Use of Micropuncture Techniques. Teoksessa Mukherjee, D. & Bavry, A. A. (toim.) Interventional Cardiology: Essential Clinician's Guide. Oxford; New York: Oxford University Press, 27–37.

Čaluk, J. 2011. Procedural Techniques of Coronary Angiography. Teoksessa Kirac, S. (toim.) Advances in the Diagnosis of Coronary Atherosclerosis. London: IntechOpen. 95–120.

Chunhamaneewat, N. & Hodgson, J. McB. 2014. Coronary Stents. Teoksessa Kern, M. J. (toim.) SCAI Interventional Cardiology Board Review. 2. painos. Philadelphia, PA: Wolters Kluwer Health/Lippincott Williams & Wilkins, 287–299.

Dasgupta, A. & Koul, S. 2011. Guiding Catheters, Guidewires, Balloon Catheters, and Cutting Balloons. Teoksessa Mukherjee, D. & Bavry, A. A. (toim.) Interventional Cardiology: Essential Clinician's Guide. Oxford; New York: Oxford University Press, 39–58.

Grech, E. D. 2011a. Percutaneous Coronary Intervention (I): History and Development. Teoksessa Grech, E. D. (toim.) ABC of Interventional Cardiology. 2. painos. Oxford; Hoboken, NJ: Wiley-Blackwell/BMJ Books, 14–18.

Grech, E. D. 2011b. Percutaneous Coronary Intervention (II): The Procedure. Teoksessa Grech, E. D. (toim.) ABC of Interventional Cardiology. 2. painos. Oxford; Hoboken, NJ: Wiley-Blackwell/BMJ Books, 19–27.

Gunn, J. & Grech, E. D. 2011. New Developments in Percutaneous Coronary Intervention. Teoksessa Grech, E. D. (toim.) ABC of Interventional Cardiology. 2. painos. Oxford; Hoboken, NJ: Wiley-Blackwell/BMJ Books, 62–70.

Haavisto, E. 2013. Henkilöstö – turvallisen sairaalan perusta. Teoksessa Aaltonen, L. & Rosenberg, P. (toim.) Potilasturvallisuuden perusteet. Kustannus Oy Duodecim. Luettu 16.04.2017. Vaatii käyttöoikeuden. <http://www.oppiportti.fi/op/opk04593>

Hakala, J. T. 2004. Opinnäyteopas ammattikorkeakouluille. Helsinki: Gaudeamus.

Hightower, N. M. 2018. Angiography and Interventional Procedures. Teoksessa Lampignano, J. P. & Kendrick, L. E. (toim.) Bontrager's Textbook of Radiographic Positioning and Related Anatomy. 9. painos. St. Louis: Elsevier, 649–682.

Järvinen, H. (toim.) 2018. Säteilyn käytön turvallisuus kardiologiassa. STUK opastaa / syyskuu 2018. Helsinki: STUK.

Kaderlik, S. A. & Layne, L. J. 2016. Vascular, Cardiac, and Interventional Radiography. Teoksessa Long, B. W., Rollins, J. H. & Smith, B. J. (toim.) Merrill's Atlas of Radiographic Positioning & Procedures: Vol. 3. 13. painos. St. Louis: Elsevier/Mosby, 19–98.

Kaila, M., Niemi-Murola, L. & Kauppi, P. 2014. Näyttöön ja osaamisen kehittämiseen perustuvaa potilasturvallisuutta. Lääketieteellinen Aikakauskirja Duodecim 130 (17), 1739.

Karjalainen, P. & Romppanen, H. 2016. Sepelvaltimoangiografian suoritus. Teoksessa Airaksinen, J., Aalto-Setälä, K., Hartikainen, J., Huikuri, H., Laine, M., Lommi, J., Raatikainen, P. & Saraste, A. (toim.) Kardiologia. 3. uudistettu painos. Kustannus Oy Duodecim. Luettu 26.08.2018. Vaatii käyttöoikeuden. <http://www.oppiportti.fi/op/opk04502>

Kauppinen, A., Nummi, J. & Savola, T. 2010. Tekniikan viestintä: Kirjoittamisen ja puhumisen käsikirja. 10. uudistettu painos. Helsinki: Edita.

Kedev, S. 2015. Radial Artery versus Ulnar Artery Catheterization. Teoksessa Bertrand, O. F. & Rao, S. V. (toim.) Best Practices for Transradial Approach in Diagnostic Angiography and Intervention. Philadelphia, PA: Wolters Kluwer Health, 87–115.

Kettunen, R. 2014a. Rintakivun eli angina pectoriksen synty. Teoksessa Kettunen, R., Kivelä, A., Mäkijärvi, M., Parikka, H. & Yli-Mäyry, S. (toim.) Sydänsairaudet-tietokanta. Kustannus Oy Duodecim. Luettu 16.04.2017. Vaatii käyttöoikeuden. <http://www.terveysportti.fi.elib.tamk.fi/dtk/pit/inf04371>

Kettunen, R. 2014b. Sepelvaltimokierto ja sepelvaltimoiden anatomia. Teoksessa Kettunen, R., Kivelä, A., Mäkijärvi, M., Parikka, H. & Yli-Mäyry, S. (toim.) Sydänsairaudet-tietokanta. Kustannus Oy Duodecim. Luettu 16.04.2017. Vaatii käyttöoikeuden. <http://www.terveysportti.fi.elib.tamk.fi/dtk/pit/inf04371>

Kettunen, R. 2014c. Valtimon ahtautuminen ja tukkeutuminen. Teoksessa Kettunen, R., Kivelä, A., Mäkijärvi, M., Parikka, H. & Yli-Mäyry, S. (toim.) Sydänsairaudet-tietokanta. Kustannus Oy Duodecim. Luettu 16.04.2017. Vaatii käyttöoikeuden. <http://www.terveysportti.fi.elib.tamk.fi/dtk/pit/inf04371>

Kivelä, A. 2014. Pallolaajennuksen kulku. Teoksessa Kettunen, R., Kivelä, A., Mäkijärvi, M., Parikka, H. & Yli-Mäyry, S. (toim.) Sydänsairaudet-tietokanta. Kustannus Oy Duodecim. Luettu 16.04.2017. Vaatii käyttöoikeuden. <http://www.terveysportti.fi.elib.tamk.fi/dtk/pit/inf04371>

Kuntaliitto. 2018. Radiologinen tutkimus- ja toimenpideluokitus 2018. Luettu 26.08.2018. <https://www.kuntaliitto.fi/asiantuntijapalvelut/sosiaali-ja-terveysasiat/radiologinen-tutkimus-ja-toimenpideluokitus>

Lake, M. W. & Cohen, M. G. 2015. Tips and Tricks for Diagnostic Angiography and Intervention. Teoksessa Bertrand, O. F. & Rao, S. V. (toim.) Best Practices for Transradial Approach in Diagnostic Angiography and Intervention. Philadelphia, PA: Wolters Kluwer Health, 116–133.

Laki potilaan asemasta ja oikeuksista 17.8.1992/785.

Laki terveydenhuollon ammattihenkilöistä 28.6.1994/559.

Laki terveydenhuollon laitteista ja tarvikkeista 24.6.2010/629.

Lee, M. J., Fanelli, F., Haage, P., Hausegger, K. & Van Lienden, K. P. 2012. Patient Safety in Interventional Radiology: A CIRSE IR Checklist. *CardioVascular and Interventional Radiology* 35 (2), 244–246.

Levine, G., Bates, E., Blankenship, J., Bailey, S., Bittl, J., Cercek, B., Chambers, C., Ellis, S., Guyton, R., Hollenberg, S., Khot, U., Lange, R., Mauri, L., Mehran, R., Moussa, I., Mukherjee, D., Nallamothu, B. & Ting, H. 2011. 2011 ACCF/AHA/SCAI Guideline for Percutaneous Coronary Intervention: A Report of the American College of Cardiology Foundation/American Heart Association Task Force on Practice Guidelines and the Society for Cardiovascular Angiography and Interventions. *Journal of the American College of Cardiology* 58 (24), 44–122.

Manninen, H. 2008. Tarvitaanko enää katetriangiografiaa? *Lääketieteellinen Aikakauskirja Duodecim* 124 (22), 2509–2510.

Manninen, H. 2017. Toimenpideradiologian määrittely. Teoksessa Blanco Sequeiros, R., Koskinen, S., Aronen, H., Lundbom, N., Vanninen, R. & Tervonen, O. (toim.) *Kliininen radiologia*. Kustannus Oy Duodecim. Luettu 26.08.2018. Vaatii käyttöoikeuden. <http://www.oppiportti.fi/op/opk04610>

Mäkinen, O. 2005. *Tieteellisen kirjoittamisen ABC*. Helsinki: Tammi.

Mäkinen, O. 2006. *Tutkimusetiikan ABC*. Helsinki: Tammi.

Nayak, K., Seto, A., Cavendish, J. & Kern, M. 2014. Equipment Selection for Coronary Interventions. Teoksessa Kern, M. J. (toim.) *SCAI Interventional Cardiology Board Review*. 2. painos. Philadelphia, PA: Wolters Kluwer Health/Lippincott Williams & Wilkins, 261–273.

Opetusministeriö. 2006. *Ammattikorkeakoulusta terveydenhuoltoon: Koulutuksesta valmistuvien ammatillinen osaaminen, opintojen keskeiset sisällöt ja vähimmäisopintopisteet*. Opetusministeriön työryhmämuistioita ja selvityksiä 2006:24. Helsinki: Opetusministeriö.

Ponce de León-Martínez, E., Dillon, K. N., Barrera-Oranday, F. A., Shanmuganayagam, D., Brady, D. A., Flores-Castillo, J., Azpiri-López, J. R., Flores-Ramírez, R. & Téllez, A. 2016. A Comparative Observational Multicenter Analysis of the Clinical Performance of Vascular Compression Devices Following Transradial Arterial Access. *Revista Mexicana de Cardiología* 27 (3), 110–115.

Potilas- ja lääkehoidon turvallisuussanasto. 2006. *Työpapereita 2006:28*. Helsinki: Sosiaali- ja terveystieteiden tutkimus- ja kehittämiskeskus Stakes.

Rees, M. R. & Zijlstra, F. 2004. Conventional Catherisation. Teoksessa Oudkerk, M. (toim.) *Coronary Radiology*. Berlin; Heidelberg: Springer-Verlag. 25–42.

Roukoz, H. 2011. Coronary Artery Stenting. Teoksessa Mukherjee, D. & Bavry, A. A. (toim.) *Interventional Cardiology: Essential Clinician's Guide*. Oxford, New York: Oxford University Press, 59–68.

Sciahbasi, A., Biondi-Zoccai, G. & Romagnoli, E. 2015. General Overview, Patient Preparation, and Selection. Teoksessa Bertrand, O. F. & Rao, S. V. (toim.) *Best Practices for Transradial Approach in Diagnostic Angiography and Intervention*. Philadelphia, PA: Wolters Kluwer Health, 37–56.

Shroff, A. 2014. Transradial Approach for Percutaneous Coronary Intervention. Teoksessa Kern, M. J. (toim.) *SCAI Interventional Cardiology Board Review*. 2. painos. Philadelphia, PA: Wolters Kluwer Health/Lippincott Williams & Wilkins, 503–520.

STM. 2009. *Edistämme potilasturvallisuutta yhdessä. Suomalainen potilasturvallisuusstrategia 2009–2013*. Sosiaali- ja terveysministeriön julkaisuja 2009:3. 2. korjattu painos. Helsinki: Sosiaali- ja terveysministeriö.

STM. 2017. *Valtioneuvoston periaatepäätös: Potilas- ja asiakasturvallisuusstrategia 2017–2021*. Sosiaali- ja terveysministeriön julkaisuja 2017:9. Helsinki: Sosiaali- ja terveysministeriö.

Stone, G. W. Coronary Stenting. Teoksessa Baim, D. S. (toim.) Grossman's Cardiac Catheterization, Angiography, and Intervention. 7. painos. Philadelphia, PA: Lippincott Williams & Wilkins, 492–542.

Suutari, J. (toim.) 2016. Radiologisten tutkimusten ja toimenpiteiden määrät vuonna 2015. STUK–B 207. Helsinki: STUK.

THL. 2011. Potilasturvallisuusopas potilasturvallisuuslainsäädännön ja -strategian toimeenpanon tueksi. Helsinki: Terveyden ja hyvinvoinnin laitos.

THL. 2014. Potilaan opas. Helsinki: Terveyden ja hyvinvoinnin laitos.

Työturvallisuuslaki 23.8.2002/738.

Uberoi, R. 2009. Interventional Radiology. Oxford; New York: Oxford University Press.

Vilkka, H. & Airaksinen, T. 2003. Toiminnallinen opinnäytetyö. Helsinki: Tammi.

Yli-Mäyry, S. 2014. Sepelvaltimokuvauksen aiheet, kiireellisyys ja suunnittelu. Teoksessa Kettunen, R., Kivelä, A., Mäkijärvi, M., Parikka, H. & Yli-Mäyry, S. (toim.) Sydänsairaudet-tietokanta. Kustannus Oy Duodecim. Luettu 16.04.2017. Vaatii käyttöoikeuden. <http://www.terveysportti.fi.elib.tamk.fi/dtk/pit/inf04371>

Ylitalo, A., Laine, M. & Niemelä, M. 2016a. Sepelvaltimoiden pallolaajennuksen suoritus. Teoksessa Airaksinen, J., Aalto-Setälä, K., Hartikainen, J., Huikuri, H., Laine, M., Lommi, J., Raatikainen, P. & Saraste, A. (toim.) Kardiologia. 3. uudistettu painos. Kustannus Oy Duodecim. Luettu 26.08.2018. Vaatii käyttöoikeuden. <http://www.oppiportti.fi/op/opk04502>

Ylitalo, A., Laine, M. & Niemelä, M. 2016b. Sepelvaltimoiden pallolaajennuksessa käytettävät välineet. Teoksessa Airaksinen, J., Aalto-Setälä, K., Hartikainen, J., Huikuri, H., Laine, M., Lommi, J., Raatikainen, P. & Saraste, A. (toim.) Kardiologia. 3. uudistettu painos. Kustannus Oy Duodecim. Luettu 26.08.2018. Vaatii käyttöoikeuden. <http://www.oppiportti.fi/op/opk04502>

Ylitalo, A. & Rissanen, T. 2016. Sydämen katetroinnin tekniikka. Teoksessa Airaksinen, J., Aalto-Setälä, K., Hartikainen, J., Huikuri, H., Laine, M., Lommi, J., Raatikainen, P. & Saraste, A. (toim.) Kardiologia. 3. uudistettu painos. Kustannus Oy Duodecim. Luettu 26.08.2018. Vaatii käyttöoikeuden. <http://www.oppiportti.fi/op/opk04502>