OAMK OULUN AMMATTIKORKEAKOULU

Inka Hankala & Emilia Kukkohovi

ALZHEIMERIN TAUDIN SILMÄVAIKUTUKSET

Kuvaileva kirjallisuuskatsaus

ALZHEIMERIN TAUDIN SILMÄVAIKUTUKSET

Inka Hankala & Emilia Kukkohovi
Opinnäytetyö
Syksy 2022
Optometrian tutkinto-ohjelma
Oulun ammattikorkeakoulu

TIIVISTELMÄ

Oulun ammattikorkeakoulu
Optometrian tutkinto-ohjelma

Tekijät: Inka Hankala & Emilia Kukkohovi
Opinnäytetyön nimi: Alzheimerin silmävaikutukset
Työn ohjaajat: Leila Kemppainen ja Stefan Diekhoff
Työn valmistumislukukausi ja -vuosi: Syksy 2022 Sivumäärä:37+2

Opinnäytetyön tarkoituksena oli koota tietoa Alzheimerin taudin silmävaikutuksista suomeksi kirjallisuuskatsauksen muodossa. Tavoitteena saada kirjallinen kuvaus Alzheimerin taudin aiheuttamista silmävaikutuksista sosiaali- ja terveysalan ammattilaisille, etenkin optometristeille.
Alzheimerin tauti on kansansairaus, jonka oireina ovat kognitiivisten toimintojen muutokset. Alzheimerin taudin ensimmäinen oire on yleensä episodisen muistin muutos, jossa henkilö alkaa unohtamaan juuri tapahtuneita asioita. Taudin edetessä alkaa ilmenemään toimintahäiriöitä ja ongelmia puheen tuottamisessa ja ymmärtämisessä. Päivittäiset toimet kuten pukeutuminen ja syöminen heikkenevät, kun sairaus etenee pidemmälle. Yleisimmin Alzheimerin taudin oireina tunnistetaan muistin ja tiedonkäsittelyn vaikeus, silmävaikutusten jäävän pienemmälle huomiolle. Opinnäytetyössämme halusimme tutkia Alzheimerin taudin vaikutusta silmiin ja silmävaikutusten mahdollisuutta tukea sairauden diagnoosia.

Opinnäytetyön tietoperustassa kerrotaan yleisimmistä muistisairauksista, niiden oireista ja riskitekijöistä. Lisäksi tietoperustassa kerrotaan silmän anatomiasta. Opinnäytetyö on kuvaileva kirjallisuuskatsaus Alzheimerin taudin silmävaikutuksista. Tietoperustan aineistot ovat suomen ja englanninkielisiä. Kirjallisuuslähteet ovat englanninkielisiä tieteellisiä tutkimuksia ja artikkeleita. Aineistona käytimme tieteellisiä tutkimuksia ja artikkeleita, joiden valintaan vaikuttivat aineistojen sisältö, luotettavuus ja ajankohtaisuus.

Kirjallisuuskatsauksen aineistojen tulokset ovat hieman ristiriidassa toisiinsa nähden. Näköjärjestelmästä saadut tulokset ovat eriäviä, johtuen osittain erilaisista tutkimusmenetelmistä. Oletuksena on, että tämän hetken tutkimusten tulokset saataisiin varmistettua tulevaisuudessa työkalujen parantuessa. Näin voitaisiin kehittää non-invasiivisia, eli ei kajoavia, testejä Alzheimerin taudin diagnosointiin ja saada uusia biomarkkereita, eli sairaudelle ominaisia merkkiaineita diagnoosin helpottamiseksi. Vaikeutena tämän hetken tutkimuksissa on biomarkkereiden löytäminen juuri Alzheimerin tautiin liittyen. Vaikka tiettyjä muutoksia on todettu suurimmassa osassa tutkimuksista, on samoja löydöksiä myös erilaisissa patologisissa sairauksissa.

Alzheimerin taudin näköongelmien ymmärtämisen vuoksi tarvitaan lisätutkimuksia, jotta sairastuneita voidaan hoitaa entistä paremmin myös mahdollisesti optisella alalla.

Asiasanat: Alzheimerin tauti, kirjallisuuskatsaus, silmän anatomia, silmävaikutukset

ABSTRACT

Oulu University of Applied Sciences
Degree programme in optometry

Authors: Inka Hankala ja Emilia Kukkohovi
Title of thesis: Eye effects of Alzheimer's disease
Supervisors: Leila Kemppainen and Stefan Diekhoff
Term and year when the thesis was submitted: Autumn 2022
Number of pages: 37+2

The purpose of this thesis was to collect eye effects of Alzheimer's disease in Finnish. Alzheimer is a disease effecting memory. First symptom is a change of epidemic memory where people start to forget things that have happened recently. People's action starts to change and there starts to be difficulties to speak when the disease progresses. As the disease goes even further, dressing and eating become difficult. We wanted to search eye effects of Alzheimer's disease as it has not studied in Finnish.

This thesis is narrative literature review that has information about eye effects of Alzheimer's disease. We used literature sources which was in Finnish and English.

Results of the literatures has disagreements compare to each other in the thesis. Results of the visual system are different because of research method. In the future the goal is to develop new biomarkers to make easier to diagnose Alzheimer's disease. The problem is to find specific biomarkers because there has been found same pathological findings in different neurological diseases too.

Keywords: Alzheimer's disease, literature review, eye anatomy, eye effects

SISÄLLYS

1 JOHDANTO 6
2 MUISTISAIRAUDET 7
2.1 Alzheimerin tauti 7
2.2 Verisuoniperäinen muistisairaus 9
2.3 Lewyn kappale -tauti 9
2.4 Otsaohimolohkorappeuma 10
3 SILMÄN ANATOMIA JA AIVOJEN ANATOMIA 12
3.1 Silmän anatomia 12
3.2 Aivojen anatomia 15
3.2.1 Isoaivot 15
3.2.2 Väliaivot 16
3.2.3 Pikkuaivot 16
3.2.4 Aivorunko 17
4 TUTKIMUKSEN TARKOITUS, TAVOITTEET JA TUTKIMUSKYSYMYS 18
5 KIRJALLISUUSKATSAUKSEN TOTEUTTAMINEN 19
6 ALZHEIMERIN TAUDIN SILMÄVAIKUTUKSET 22
6.1 Näköhermo 22
6.2 Verkkokalvo 23
6.3 Mykiö 24
6.4 Kyynelneste 25
6.5 Sarveiskalvo 25
6.6 Lasiaisneste ja lasiainen 26
6.7 Kontrastinäkö 27
6.8 Värinäkö 27
6.9 Näöntarkkuus ja näkökenttä 28
8 JOHTOPÄÄTÖKSET 30
9 POHDINTA 32
LÄHTEET 34
LIITTEET 38

1 JOHDANTO

Suomen väestö ikääntyy, sillä syntyvyys pienenee ja elinajanodote kasvaa. Vuonna 2017 yli 20 % Suomen väestöstä oli yli 65-vuotiaita. Väestöennusteista käy ilmi, että yli 65-vuotiaiden määrä kasvaa entisestään myös tulevaisuudessa. Myös hyvin iäkkäiden ihmisten määrä kasvaa nopeasti ja ennusteen mukaan vuonna 2065 yli 90-vuotiaita on 190 000. (Väestön ikääntyminen Suomessa, 2019.)

Ikääntyminen muuttaa muistia, mutta selvästi lisääntyneet muistioireet tulee aina tutkia, sillä niihin on aina jokin syy. Muistisairauksiin sairastuu Suomessa vuosittain noin 14 500 henkilöä. Muistisairauksista yleisimpiä ovat Alzheimerin tauti, verisuoniperäinen muistisairaus, Lewyn kappale –tauti ja otsaohimolohkorappeumasta johtuva muistisairaus. Muistisairautta sairastavista ihmisistä noin 60 %:lla aiheuttajana on Alzheimerin tauti. Alzheimerin tauti on progressiivinen, aivoja rappeuttava sairaus, jonka yleisimpiä oireita ovat erinäiset muistiin liittyvät ongelmat, vaikeus toimia vieraassa ympäristössä ja ymmärtämisen vaikeudet.

Tämän opinnäytetyön tarkoituksena on koota tietoa Alzheimerin taudin silmävaikutuksista suomeksi kirjallisuuskatsauksen muodossa. Tavoitteena on saada kirjallinen kuvaus muistisairauksien aiheuttamista silmävaikutuksista sosiaali- ja terveydenalan ammattilaisille, etenkin optometristeille. Halusimme tutkia tätä aihetta, koska se on hyvin ajankohtainen väestön ikääntyessä. Optometristin ja optikon työssä kohtaa yhä useammin ikääntyneen ihmisen, joka voi sairastaa muistisairautta. Muistisairauksien ja erityisesti Alzheimerin taudin vaikutuksista näköön ja silmiin ei ole saatavilla suomenkielistä kirjallisuutta. Mielestämme on todella tärkeää etenkin optometristina tai optikkona työskennellessä ymmärtää taudin vaikutuksista näköjärjestelmään.

Alzheimerin taudin aiheuttamista silmävaikutuksista on tiedetty jo pitkään, mutta vasta nyt niiden syitä on alettu tutkimaan enemmän. Lisäksi on ajateltu, että mahdolliset silmän muutokset voisivat olla Alzheimerin taudin diagnosoinnissa uusi, non-invasiivinen biomarkkeri, sillä silmä on muihin keskushermoston rakenteisiin verrattuna helpommin saavutettavissa.

Tietoperustassa on kerrottu erilaisista muistisairauksista ja niiden oireista sekä aiheuttajista. Aineiston hankimme Pubmed ja Elsevier Direct Freedom Collection -hakukoneiden artikkeleista ja tutkimuksista aiheemme hakusanoja käyttäen.

2 MUISTISAIRAUDET

Muistisairaus on sairaus, joka heikentää muistia ja tiedonkäsittelyä sekä muita ajatustoimintoja. Muistisairauksista on tullut uusi kansantauti, sillä väestön ikääntyessä muistisairauksien diagnoosit ovat lisääntyneet. Kansantaudeilla on suuri merkitys koko väestön terveydentilalle, mutta myös kansantaloudelle, sillä kansantaudit vaativat paljon terveydenhuollon palveluita. (Yleistietoa kansantaudeista, 2019.)

Suomessa arvioidaan olevan noin 193 000 muistisairasta henkilöä, joista 7 000 on työikäisiä. Uusia diagnooseja todetaan vuosittain noin 14 500. Yleisimpiä muistisairauksia on Alzheimerin tauti, verisuoniperäinen muistisairaus, Lewyn kappale –tauti ja otsaohimolohkorappeumasta johtuva dementia. (Muistisairaudet.)

2.1 Alzheimer

Alzheimerin tauti on hitaasti ja tasaisesti etenevä muistisairaus. Se on yleisin etenevistä muistisairauksista, jopa 60–70 % muistisairauksia sairastavilla on Alzheimerin taudin –diagnoosi. Taudin oireet aiheutuvat tiettyjen aivoalueiden vaurioista. Alzheimerin tauti on yleisempi naisilla kuin miehillä ja sen esiintyvyys lisääntyy iän myötä. (Muistiliitto.)

On haastavaa erottaa normaaliin ikääntymiseen liittyvät muutokset Alzheimerin taudin varhaisista oireista, johtuen taudin asteittaisesta kehittymisestä ja kognitiivisten toimintojen muutosten hienovaraisuudesta. Alzheimerin taudin ensimmäinen oire on yleensä episodisen muistin muutos, jossa henkilö alkaa unohtamaan juuri tapahtuneita asioita. Taudin edetessä alkaa ilmenemään toimintahäiriöitä ja ongelmia puheen tuottamisessa ja ymmärtämisessä. Päivittäiset toimet kuten pukeutuminen ja syöminen heikkenevät, kun sairaus etenee pidemmälle. Taudin oireissa ja etenemisnopeudessa ilmenee yksilöllisesti suuria eroja. Alzheimerin tautiin ei ole parannuskeinoa, joten useimmille potilaille kehittyy taudin dementia vaihe. (Grontvedt, Schröder, Sando, White, Bråthen & Doeller, 2018.)

Alzheimerin taudin syy on todennäköisesti monitekijäinen ja se koostuu elämäntapa-, ympäristö- ja geneettisten tekijöiden yhdistelmästä. Taudin yksi riskitekijöistä on ikä. Kardiovaskulaarisia riskitekijöitä ovat verenpainetauti, diabetes, fyysinen passiivisuus, tupakointi ja liikalihavuus. Muita riskitekijöitä ovat alhainen koulutustaso ja kognitiivinen passiivisuus. (Grontvedt ym, 2018.)

Alzheimerin tauti voidaan diagnosoida kliinisten oireiden sekä tyypillisten kuvantamistutkimusten ja aivo-selkäydinnestelöydösten perusteella. Taudille ominaisia löydöksiä ovat oireiden lisäksi tyypillisesti ohimolohkojen kudoskato ja aivo-selkäydinnesteessä alentunut beeta-amyloidi –proteiinin pitoisuus sekä lisääntynyt tau-proteiinin pitoisuus. Beeta-amyloidit ja tau-proteiinit vaurioittavat aivosoluja ja hermoratoja, jonka seurauksena muisti ja tiedonkäsittely heikentyvät. Muutokset alkavat yleensä ohimolohkojen sisäosista edeten laajemmin aivokuorelle sairauden vaikeutuessa (Juva, 2021, viitattu 26.9.2022). Aivo-selkäydinnesteen löydösten spesifisyys on noin 90 % eroteltaessa Alzheimerin tautia sairastavista terveistä verrokeista. Alzheimerin tautia eroteltaessa muista muistisairauksista on aivo-selkäydinnestenäytteen löydösten spesifisyys noin 50–70 %. Aivojen magneettitutkimus on hyödyllinen tutkimus sairauden alussa, sillä jo alkuvaiheessa havaitaan hippokampuksen pienenemistä. (Erkinjuntti, Rinne, Suhonen, Soininen & Remes, 2015, viitattu 23.9.2022). Myös PET-kuvauksella tuetaan diagnoosia, sillä sen avulla osoitetaan beeta-amyloidin esiintyminen aivoissa. (Grontvedt ym, 2018.)

Beeta-amyloidi on peptidi, jotka ovat amyloidihappoketjuja ja ne muodostavat hyödyllisiä proteiineja ympäri ihmisen kehoa. Normaalisti beeta-amyloidi suojaa ihmisiä muun muassa bakteereilta ja viruksilta, mutta Alzheimerin taudissa beeta-amyloidien määrän noustessa aivoissa liian korkeaksi elimistö alkaa tuhoamaan omaa aivokudostaan. Beeta-amyloiditasojen pitkäaikainen koholla oleminen aiheuttaa hermosoluihin fosforyloituneesta tau-proteiinista muodostuneen hermosäiekimpun. Tämä hermosäiekimppu johtaa lopulta hermosolukatoon. Alzheimerin neuropatologisia biomarkkereita ovat siis solunulkoiset beeta-amyloidiplakit ja hermosolujen sisäiset hermosäiekimput. (Aivosäätiö.)

Alzheimerin taudille ei ole parantavaa hoitoa, mutta joitakin lääkeaineita on käytössä oireiden ja toimintakyvyn heikentymisen hidastamiseksi. Kuitenkaan lääkkeillä ei ole todettu merkittävää apua, jos niitä ei ole aloitettu sairauden alkuvaiheessa. Alkuvaiheessa aloitettu lääkehoito saattaa hidastaa oireiden ja toimintakyvyn heikentymistä sekä helpottaa käytösoireiden hoitoa. Suomessa ensisijaisesti Alzheimerin taudin hoitoon käytetään donepetsiiliä, galantamiinia ja rivastigmiinia, jotka ovat asetyylikoliiniesteraasin estäjiä. (Rinne, Hallikainen, Suhonen, Rosenvall & Erkinjuntti, 2015.)

2.2 Verisuoniperäinen muistisairaus

Verisuoniperäiset muistisairaudet ovat toisiksi suurin muistisairauksien aiheuttaja Alzheimerin taudin jälkeen yli 65-vuotiailla. Verisuoniperäiset muistisairaudet johtuvat aivoverenkiertohäiriöiden (aivoinfarkti, aivoverenvuoto ja ohimennyt aivoverenkiertohäiriö) aiheuttamasta iskemiasta. Iskemian on voinut aiheuttaa muun muassa ateroskleroosi eli verisuonen ahtauma johtuen kolesterolikertymästä tai tromboosi eli verisuonitukos. (Uwagbai & Kalish, 2021.) Alkuvaiheessa verisuoniperäistä muistisairautta sairastavilla ilmenee toiminnanohjauksen häiriötä, joka yleisimmin alkaa nopeasti, jopa päivissä tai viikoissa toisin kuin Alzheimerin taudissa. Lisäksi esiintyy muitakin neurologisia oireita riippuen iskemian sijainnista (Atula, 2019.)

Vaskulaarisen muistisairauden riskitekijöinä ovat samat tekijät kuin aivoverenkiertohäiriöissä; diabetes, kohonnut verenpaine, tupakointi, alkoholi ja hyperlipidemia eli kohonnut veren rasva-aine pitoisuus. Noin joka neljäs aivoverenkiertohäiriöitä sairastanut henkilö sairastuu myös verisuoniperäiseen dementiaan. (Atula, 2019.) Verisuoniperäisen dementian riski nousee ikääntyessä.

Verisuoniperäiseen muistisairauteen ei ole parantavaa hoitoa, kuten ei muihinkaan muistisairauksiin. Kuitenkin on tärkeää hoitaa riskitekijöitä uusien aivoverenkiertohäiriöiden estämiseksi lääkehoidon sekä elintapojen avulla. Koliininesteraasin estäjillä on todettu olevan jonkinlaista vaikutusta sairauden kognitiivisen tilan heikkenemiseen, mutta haittavaikutukset ovat merkittäviä; mahasuolikanavan oireet ja bradykardia eli sydämen hidaslyöntisyys. (Uwagbai ym, 2021.)

Verisuoniperäisen muistisairauden ollessa etenevä sairaus, se johtaa kuolemaan. Aivoverenkiertohäiriöitä sairastaneista 39 % on kuollut viiden vuoden kuluessa. Tähän muistisairauteen liittyy usein myös ateroskleroottisia sairauksia, niiden ollessa yksi riskitekijöistä, jolloin myös kardiovaskulaarisiin syihin kuoleminen on yleistä. (Uwagbai ym, 2021.)

2.3 Lewyn kappale tauti

Lewyn kappale –tauti on toiseksi yleisin muistisairaus Alzheimerin taudin jälkeen. On arvioitu, että Suomessa 5 % yli 75-vuotiaista ja noin 20 % kaikista muistisairaista sairastaa Lewyn kappale –tautia. Tauti on hieman yleisempi miehillä kuin naisilla ja alkaa yleensä yli 65-vuotiaana. Taudin varsinaista aiheuttajaa ei tiedetä. (Lewyn kappale –tauti, 2019.)

Taudin ensimmäisinä oireina voivat olla tarkkaavuuden ja vireystilan vaihtelut sekä älyllisen toimintakyvyn heikentyminen. Taudissa esiintyy myös näköharhoja. Muita oireita ovat liikkeiden hidastuminen, kävelyhäiriöt ja jäykkyys. Lewyn kappale –taudissa esiintyy usein REM-unen aikaisia käytöshäiriöitä. Taudissa voi esiintyä myös sekavuutta, käytösoireita, kaatumisia ja tajunnanmenetyskohtauksia. Muistiongelmat kehittyvät usein vasta taudin edetessä. Tauti etenee hitaasti ja johtaa siihen, että tautia sairastava henkilö ei voi enää toimia omatoimisesti ja päätyy vuodehoitoon ja lopulta kuolemaan noin 8 vuodessa. (Lewyn kappale –tauti, 2019.)

Lewyn kappale -taudille ei ole ehkäisevää, parantavaa tai pysäyttävää hoitoa. Tautia sairastavat henkilöt ovat herkkiä tietyille psyykenlääkkeille, joista voisi olla hyötyä sekavuuteen ja käytösoireisiin. Hoitomuotona käytetään fysioterapiaa, jotta liikuntakyky voitaisiin säilyttää mahdollisimman pitkään. (Lewyn kappale –tauti, 2019.)

2.4 Otsaohimolohkorappeuma

Otsaohimolohkorappeuman aiheuttamat muistisairaudet eli frontotemporaaliset dementiat on otsalohkon ja ohimolohkon etuosan rappeutumisesta johtuva muistisairauksien skaala. Otsa- ja ohimolohkoissa näkyy aivojen surkastumaa, mikä johtuu hermosolujen rappeutumisesta. (Khan & De Jesus, 2021.)

Frontotemporaalinen dementia on toiseksi suurin työikäisten muistisairauksien aiheuttaja ja diagnoosi usein saadaankin 45–65-vuotiaana. Noin 40 %:ssa tämän muistisairauden etiologian takana on genetiikka, sillä noin 20 geeniä on identifioiduttu mahdollisesti liittymään sairauteen. (Khan ym, 2021.)

Rappeuma on yleensä painottunut joko otsa- tai ohimolohkoon, jolloin oireetkin riippuvat siitä kumpaan painottuva sairaus on. Otsalohkoihin painottuvassa dementiassa oireina usein on luonteen muuttuminen, joka voi näkyä holtittomana käyttäytymisenä, elämänhallinnan vaikeutena ja/tai henkilökohtaisen hygienian laiminlyömisenä. Otsalohkon alueen dementiaan sairastunut on usein oiretiedostamaton, saattaa reagoida asioihin sopimattomasti ja olla jopa aggressiivinen. Nämä oireet johtuvat siitä, että otsalohkojen tärkeimpiä tehtäviä ovat toiminnan ohjaus sekä tunteiden ja sosi-

aalisen kanssakäymisen säätely. Ohimolohko vastaa puheen tuottamisesta ja sen ymmärtämisestä, joten sen alueen rappeumat aiheuttavat puhevaikeuksia. Muistioireet frontotemporaalisessa dementiassa tulevat myöhemmin kuin aiemmin mainitut oireet. (Käypä hoito, 2016.)

Parantavaa hoitoa ei ole, myöskään selvästi kannattavaa lääkehoitoa ei sairauteen ole oikein löytynyt. SSRI-lääkkeillä ja asetyylikoliinin estäjillä ei ole todettu olevan hyötyä. Psyykelääkkeillä on todettu sekalaisia lopputuloksia, mutta kuitenkin haittavaikutukset ovat olleet merkittävämpiä kuin hyödyt. Dopaminergiset lääkkeet voivat lisätä motivaatiota ja vähentää apatiaa. Sairauden hoidossa tärkeimpänä ovat lääkkeettömät lähestymistavat; sosiaaliset tukipalvelut, fysioterapia ja toimintaterapia, puheterapia, kognitiivinen käyttäytymisterapia, kuntoutuspalvelut ja omaishoitajien koulutus. (Khan & De Jesus, 2021.)

Kuolleisuusriski frontoremporaalisessa dementiassa on kuusinkertainen Alzheimerin tautiin verrattaessa. Sairaus johtaa menehtymiseen yleisimmin 7.5 vuodessa ensioireiden havaitsemisesta. (Khan ym, 2021.)

3 SILMÄN ANATOMIA JA AIVOJEN ANATOMIA

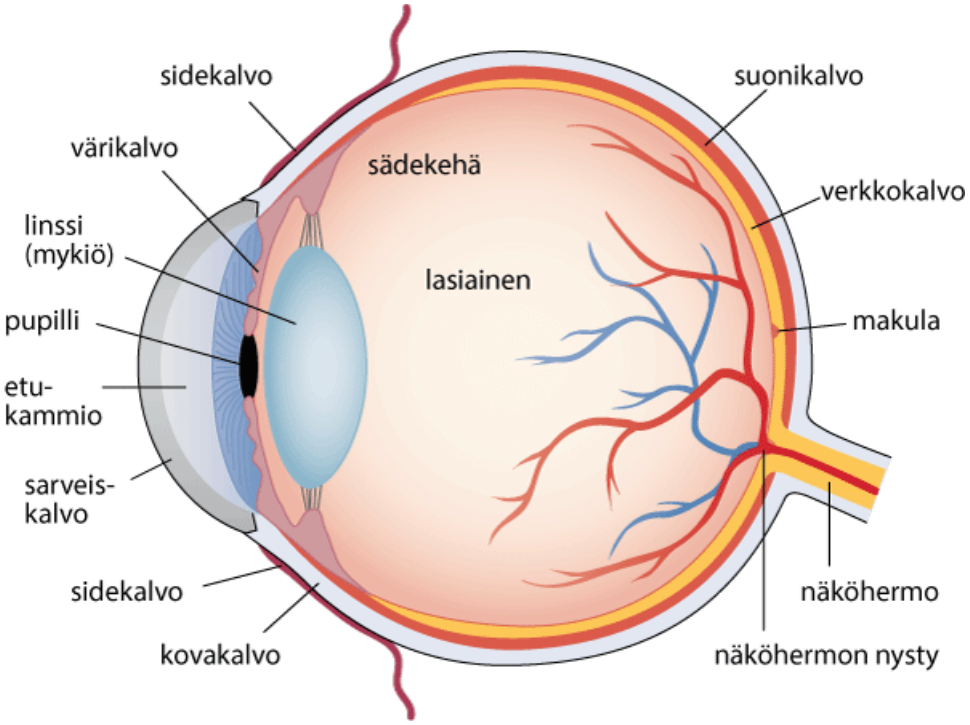

KUVIO 1. Silmän anatomia (Oppiportti, 2022)

3.1 Silmän anatomia

Silmän anatomian ymmärtäminen on olennainen osa näköjärjestelmän ymmärtämistä. Tässä käymme läpi silmän eri rakenteiden anatomiaa ja fysiologiaa. Kuviossa (1) on silmän poikkileikkauskuva, josta näkee silmän eri rakenteet. Opinnäytetyössämme käsittelemme tarkemmin silmän rakenteita, joihin Alzheimerin taudilla on vaikutusta.

Sarveiskalvo eli kornea sijaitsee iiriksen eli värikalvon päällä ja onkin silmän uloin osa. (Uusitalo & Seppänen 2022.) Kornean yhtenä tärkeimmistä tehtävistä on suojata silmää vierasesineiltä. Kornealla on myös tärkeä rooli valon taittamisessa verkkokalvolle, sillä se taittaa kolmanneksen valosta ja näin ollen on silmän eniten valoa taittava rakenne. Normaali kornea on läpinäkyvä eikä siinä ole verisuonia vaan se saa ravinteita posteriorisesti etukammionesteestä ja anteriorisesti kyynelnesteestä. Sarveiskalvossa on useita eri kerroksia; epiteeli on lähimpänä kyynelnestettä ja sen solujen rakenne helpottaa epiteelin liittymistä kyynelfilmiin ja musiiniin. Epiteelin jälkeen on Bow-

manin kerros, joka koostuu kollageenikuiduista ja yhdistää epiteelin seuraavaan kerrokseen, stroomaan. Strooma on kornean paksuin kerros, sillä sen paksuus on noin 90 % koko sarveiskalvon paksuudesta. Strooman erottaa viimeisestä kerroksesta Descement'n membraani on rakenne, jonka päällä on endoteelisolukerros. Endoteeli on sarveiskalvon viimeisin kerros, joka poistaa ylimääräistä nestettä pois stroomasta. (Bowling 2016, 168)

Sidekalvo on läpinäkyvä ohut limakalvo, joka muodostuu epiteelistä ja stroomasta. Se peittää silmän etuosassa kovakalvon valkean etupinnan, silmäluomien sisäpinnan ja päättyy corneoskleraaliseen limbukseen. Sidekalvo on runsaasti verisuonittunut. (Bowling 2016, 132). Luomen sisäpintaa verhoaa palpebraalinen osa ja kovavalkoa peittää bulbaarinen osa. Sidekalvoa peittää epiteeli, jonka alla on kollageenia sisältävä sidekudos. (Uusitalo ym, 2022.)

Kovakalvo eli skleera yhdistyy sarveiskalvoon limbuksessa, joka on siis sarveiskalvon ja kovakalvon rajakohta. Limbuksessa sijaitsee kammiokulman rakenteet, joiden kautta suurin osa kammionesteestä poistuu silmästä. Skleera on väritykseltään valkoinen eikä siitä näe läpi. Silmän liikuttajalihakset ovat kiinnittyneet skleeraan ja hermot sekä verisuonet läpäisee sen. (Uusitalo ym, 2022.)

Iiris eli värikalvo on rengasmainen, värillinen rakenne, jonka väriin vaikuttaa melanosyyttien sisältämän pigmentin määrä. Etupinta on sidekudosta, jossa on fibroblasteja, melanosyyttejä ja verisuonia. Takapinta koostuu voimakkaasti pigmentoiduista epiteelisoluista ja sileistä lihaksista. (Uusitalo ym, 2022.)

Pupilli on musta aukko iiriksen eli värikalvon keskellä, jonka valo läpäisee. Pupillin koko muuttuu riippuen siihen tulevan valon määrästä. Kirkkaassa valossa pupillia pienentää m. spincher pupillae –lihas, kun taas hämärässä pupillin koko on suurempi johtuen mustuaista laajentavan lihaksen, m. dilator pupillaen, toiminnasta (Uusitalo ym, 2022.)

Silmän mykiö eli linssi sijaitsee etukammion ja lasiaisen välissä. Se on normaalisti kirkas ja on kiinnittynyt ripustinsäikeillä värikalvon taakse. Mykiö on valoa taittava rakenne ja sillä on suuri merkitys etenkin lähikatselussa. Linssin muotoa säätelee sädelihas, joka lähikatselussa supistuu saaden linssinripustajasäikeet löystymään. Näin ollen mykiön muoto muuttuu kuperaksi ja mahdollistaa lähikatselun. Tätä kutsutaan akkommodaatioksi. Mykiö jäykistyy iän myötä, jolloin lähikatselu vaikeutuu. Tätä kutsutaan presbyopiaksi eli ikänäöksi. (Uusitalo ym, 2022.)

Lasiainen on silmän sisällä oleva läpinäkyvä hyytelömäinen rakenne. Se koostuu kollageenista, liukenevista proteiineista, hyaluronihaposta ja vedestä. Sen kokonaismäärä on noin neljä millilitraa. (Bowling 2016, 722). Lasiaista rajoittaa ohut lasiaiskalvo, joka kiinnittyy verkkokalvoon, näköhermonpäähän ja makulaan. Kun ikää tulee, lasiainen usein irtoaa verkkokalvon pinnalta. (Uusitalo ym, 2022.)

Verkkokalvo eli retina on silmän sisällä oleva kalvo, joka sijaitsee silmän takaosassa. Perifeeriseen verkkokalvoon kuuluu pars plana, ora serrata ja vitreous base. Sädekehä alkaa yksi millimetriä limbuksesta ja ulottuu posteriorisesti noin kuusi millimetriä. (Bowling 2016, 682.) Verkkokalvossa voidaan erottaa rakenteellisesti 10 kerrosta. Alimmaisena on Bruchin kalvoon ja suonikalvoon rajoittuva pigmenttiepiteeli. Valoa aistivissa fotoreseptoreissa tapahtuu valoenergian muuttuminen hermoimpulsseiksi eli fototransduktio. Normaalivalaistuksessa toimivia tappisoluja on noin viisi miljoonaa ja niitä on runsaasti verkkokalvon keskeisessä osassa eli makulassa. Tarkan näkemisen alueella fovealla on vain tappisoluja. Sauvasoluja on noin 120 miljoonaa ja niitä on runsaimmin fovean ulkopuolella verkkokalvon perifeerisissä osissa. Valon käynnistämä hermoimpulssi välittyy bipolaarisolujen kautta gangliosoluihin, joiden aksoneista muodostuu näköhermo. Gangliosolut välittävät hermoimpulssin ulompaan polvitumakkeeseen ja sieltä primaariselle näköaivokuorelle, aivojen okkipitaaliseen osaan. Hermoyhteyksiä säätelevän amakriini- ja horisontaalisolujen avustamana tieto muokkautuu verkkokalvolla ennen välittymistä näköhermon kautta aivoille. (Uusitalo ym, 2022.)

Suonikalvo sijaitsee verkkokalvon pigmenttiepiteelin alla ja siinä on elimistön runsain verenkierto. Se osallistuu pigmenttiepiteelin ja valoa aistivien solujen aineenvaihduntaan. (Uusitalo ym, 2022.)

Näköhermo on yksi aivohermoista ja sen pää sijaitsee verkkokalvolla hieman nasaalisesti. Näköhermon tärkein tehtävä on siirtää näköaistimuksia eteenpäin aivoille. (Uusitalo ym, 2022.) Se on noin 50 millimetriä pitkä näköhermonpäästä chiasmaan eli näköhermonristiin, jossa näköinformaatiot risteävät ja etenee näköaivokuorelle. Näköhermo voidaan jakaa neljään osaan; intraokulaariseen segmenttiin eli näköhermonpäähän, jonka vertikaalinen halkaisija on noin 1.5 millimetriä ja, jonka näkyvää osaa kutsutaan optiseksi disciksi, joka näkyy kuvassa 1. Toinen on intraorbitaalinen segmentti, joka on noin 25–30 millimetriä pitkä ja, jonka päästä neljä silmän liikuttajalihasta ovat peräisin. Kolmas segmentti on intracaniculaarinen, joka kulkeutuu optisesta kanavasta ja on pituudeltaan noin 6 millimetriä. Viimeinen on 5–16 millimetrin pituinen intrakraniaalinen segmentti, joka on herkkä vahingoittumaan esimerkiksi aneurysmien toimesta. (Bowling 2016, 779.)

3.2 Aivojen anatomia

Aivot kuuluvat keskushermostoon yhdessä selkäytimen kanssa, kun taas ääreishermostoon kuuluu autonominen hermosto ja selkäydinhermot. Aivot itsessään jaetaan isoaivoihin, väliaivoihin, pikkuaivoihin ja aivorunkoon. Aivojen anatomiaa on tärkeä ymmärtää, jotta ymmärtää Alzheimerin taudissa tapahtuvien oireiden syyt, sillä eri toiminnot tapahtuvat aivojen eri osissa.

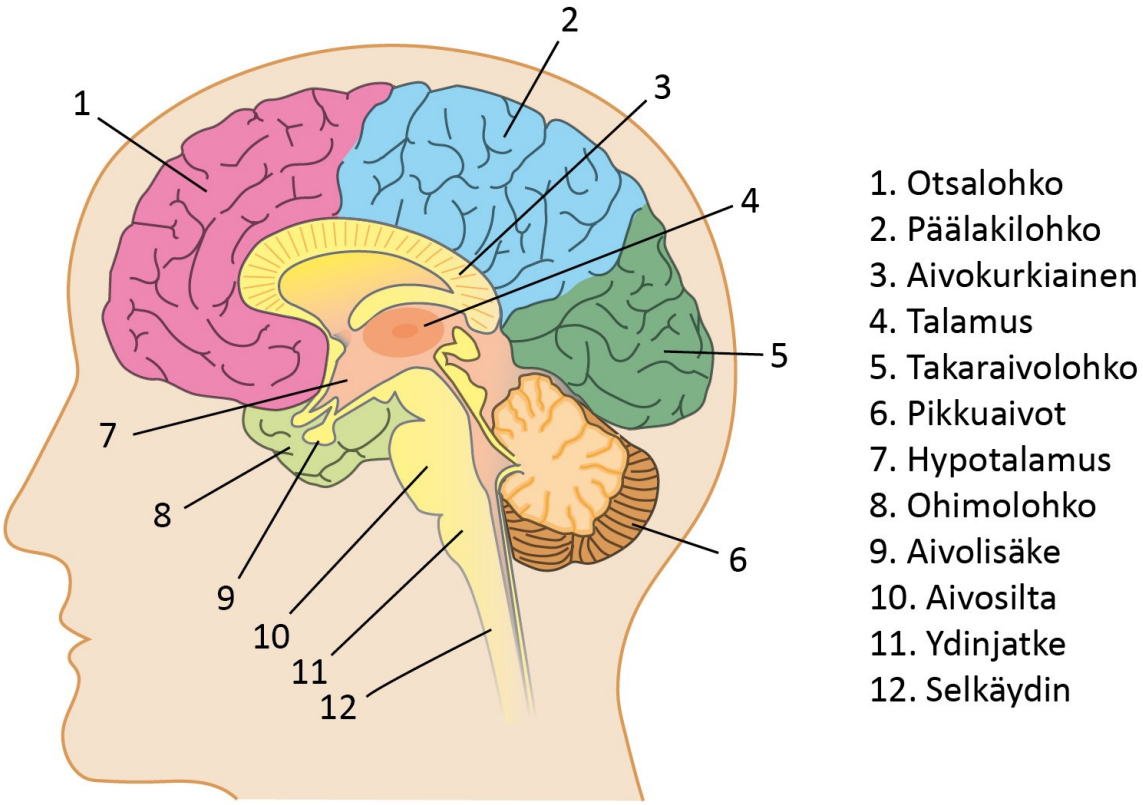

KUVIO 2. Aivojen eri osat ja niiden sijainti (Terveyskylä, 2022)

3.2.1 Isoaivot

Isoaivot peittävät alleen muut aivojen osat ja ne koostuvat oikeasta ja vasemmasta hemisfääristä eli aivopuoliskosta. Molemmat hemisfäärit jaetaan neljään lohkoon; frontaalilohkoon eli otsalohkoon, parietaalilohkoon eli päälakilohkoon, okkipitaalilohkoon eli takaraivolohkoon ja temporaalilohkoon eli ohimolohkoon.

Frontaalilohkot (kuviossa 2 otsalohko) käsittävät aivoistamme yli kolmanneksen. Nimensä mukaisesti otsalohko sijoittuu aivojen etuosaan, otsan alueelle. Ne säätelevät toimintaamme ja kontrol-

loivat käyttäytymistämme. Otsalohkot ovat alue, joilla ihminen suunnittelee, aloittaa ja korjaa toimintaansa sekä asettaa tavoitteita. Otsalohko kontrolloi aivojen tunnekeskusta ja niiden tulee toimia normaalisti, jotta ihmisen muisti toimii. (Aivojen rakenne ja toiminta, 2022.)

Parietaalilohkoissa (kuviossa 2 päälakilohko) säädellään elimistön tuntoa ja liikettä niin, että oikea hemisfääri säätelee kehon vasemman puolen tuntoa ja liikettä, ja toisinpäin. (Aivojen rakenne ja toiminta, 2022.)

Okkipitaalilohkot vaikuttavat merkittävimmin näköaistimukseen. Takaraivolohkossa sijaitsevalla näköaivokuorelle tunnistetaan erilaisia kuvia, liikkeitä ja värejä. Temporaalilohkot käsittelevät kieltä ja puheen ymmärtämistä. Ne myös vaikuttavat kykyymme tunnistaa erilaisia kasvoja. (Aivolohkot: osien jakatuminen ja toiminnot 2020.)

3.2.2 Väliaivot

Väliaivot sijaitsevat kolmannen aivokammion ympärillä, sen yläosan muodostaa talamus (kuviossa 2) ja alaosan hypotalamus (kuviossa 2). Talamus toimii tärkeänä aistiratojen väliasemana, integroiden muun muassa aistiärsykkeiden tietoa ennen tiedon siirtoa aivokuorelle. (Soinila, 2015.) Hypotalamus osallistuu elimistön autonomisiin toimintoihin, kuten lämpötilan säätelyyn. Hypotalamuksen alaosassa sijaitsee hypofyysi (kuviossa 2 aivolisäke), joka on verenkiertoon hormoneja erittävä rauhanen. Väliaivoihin kuuluu myös käpylisäke, jota ei kuviossa 2 näy. Se sijaitsee kolmannen aivokammion takaseinässä ja erittää melatoniinihormonia. (Leppäluoto, Rintamäki, Vakkuri, Vierimaa & Lauri, 2019.)

3.2.3 Pikkuaivot

Kuten iso- ja väliaivotkin, myös pikkuaivot koostuvat vasemmasta ja oikeasta hemisfääristä. Ne sijaitsevat takaraivossa, takaraivolohkon alapuolella (kuvio 2). Niiden toimintaan kuuluu tasapainon ylläpito ja liikkeiden hienosäätö. Pikkuaivoihin kohdistuvia tavallisimpia sairauksia ovat aivoverenkiertohäiriöt, joihin kuuluu aivoinfarktit, ohimenevät aivoverenkiertohäiriöt ja aivoverenvuodot. Näissä pikkuaivoihin kohdistuvissa sairauksissa oireina voivat olla raajojen liikkeiden hapuilua, liikelaajuuksien väärinarviointia ja kyvyttömyyttä suorittaa rytmikkäästi toistuvia edestakaisia liikkeitä. (Soinila, 2015.)

3.2.4 Aivorunko

Aivorunko koostuu keskiaivoista, aivosillasta ja ydinjatkeesta. Kuvassa 2 näkyy aivosilta ja ydinjatke, kun taas keskiaivot sijaitsevat väliaivojen ja aivosillan välissä. (Soinila, 2015.) Aivoalueita toisiinsa yhdistävät hermoradat sijaitsevat aivorungossa ja se yhdistää aivot selkäytimeen. Aivorungossa sijaitsee hengitystä, ruumiinlämpöä, hengitystä sekä nälän ja janon tunnetta säätelevät keskukset. Myöskin vireystilaa säätelee aivorunko. (Terveyskylä, päivitetty 23.2.2022.)

Myös aivorungon tavallisimpiin sairauksiin kuuluvat aivoverenkiertohäiriöt, mutta niiden lisäksi myös multippeliskleroosin eli MS-taudin plakki tai kasvain voi sijoittua aivorunkoon. Aivorungon vaurion tasosta ja laajuudesta riippuen oireina voi olla muun muassa kasvojen ja vartalon tuntopuutokset, vastakkaisen puolen hemipareesi eli halvaus, nystagmus, oksentelu, hikka ja Hornerin oireyhtymä. Hornerin oireyhtymässä voi olla toisen puolen ptoosi eli silmäluomen roikkuminen, pupillien kokoero ja kasvojen hienerityksen puuttuminen siltä puolelta, missä muutkin oireet ovat. (Soinila, 2015.)

4 TUTKIMUKSEN TARKOITUS, TAVOITTEET JA TUTKIMUSKYSYMYKSET

Tämän opinnäytetyön tarkoituksena on koota tietoa Alzheimerin taudin silmävaikutuksista suomeksi kirjallisuuskatsauksen muodossa. Tavoitteena on saada kirjallinen kuvaus muistisairauksien aiheuttamista silmävaikutuksista sosiaali- ja terveydenalan ammattilaisille, etenkin optometristeille. Alzheimerin tauti on suurin muistisairauksien aiheuttajista, jonka oireet yleisesti tiedetään hyvin. Kuitenkin näkökykyyn ja näköjärjestelmään vaikuttavat tekijät tunnetaan huonosti ja näistä ei juurikaan ole suomenkielisiä lähteitä, jonka vuoksi opinnäytetyö on tärkeä optometristeille.

Opinnäytetyössä vastataan seuraaviin tutkimuskysymyksiin:

1. Minkälaisia silmävaikutuksia Alzheimer aiheuttaa ja mistä ne johtuvat?

5 KIRJALLISUUSKATSAUKSEN TOTEUTTAMINEN

Tutkimusmenetelmänä opinnäytetyössämme käytämme kuvailevaa kirjallisuuskatsausta. Sitä voi luonnehtia yleiskatsaukseksi ilman tiukkoja ja tarkkoja sääntöjä. Tutkittava ilmiö voidaan kuvata laaja-alaisesti kuvailevassa kirjallisuuskatsauksessa. Tutkimuskysymykset ovat väljempiä kuin systemaattisessa kirjallisuuskatsauksessa tai meta-analyysissä. Kuvaileva katsaus toimii itsenäisenä metodina, mutta se tarjoaa myös uusia tutkittavia ilmiöitä systemaattista kirjallisuuskatsausta varten. Kuvailevassa kirjallisuuskatsauksessa on kaksi erilaista toteuttamistapaa, jotka ovat integroiva ja narratiivinen katsaus. Toteutamme kirjallisuuskatsauksen narratiivisena yleiskatsauksena eli tiivistämme aiemmin tehtyjä tutkimuksia ja kirjallisuutta. Valitsimme toteuttamistavaksi yleiskatsauksen, sillä halusimme tehdä yleiskatsauksen Alzheimerin taudin silmävaikutuksista. (Salminen 2011, 6–7.)

Valitsimme kirjallisuuskatsauksen aineistot luotettavista ja ajankohtaisista julkaisuista liittyen optometrian alaan. Kirjallisuuskatsauksessamme hakukoneina käytimme Pubmed -tietokantaa ja Elsevier Science Direct Freedom Collection -tietokantaa. Aineistoksi valikoitui artikkeleita ja aikaisempia tutkimuksia. Rajasimme hakutulosta niin, että aineistot olivat enintään 10 vuotta vanhoja. Valitsimme työhömme julkaisuja ajalta 2016–2022. Aineiston hakemiseen käytimme englanninkielisiä sanoja, sillä suomeksi aiheesta ei olla tehty tieteellisiä artikkeleita. Poissuljimme vieraskieliset aineistot, lukuunottamatta englanninkielisiä aineistoja. Hakusanoina käytimme “alzheimer’s visual impairments”, “alzheimer’s disease AND visual dysfunction”, “alzheimer’s disease AND visual impairment” ja “ocular AND alzheimer”. Käytimme lähteinä vain niitä aineistoja, joissa ko. sanat esiintyivät otsikossa ja/tai tiivistelmässä. Rajasimme hakutuloksia tietyillä hakusanoilla, jotta saimme aihettamme kuvaavia tuloksia. Aineistojen haku on toteutettu vuoden 2022 tammikuussa. Aluksi toteutimme haun ilman poissulkukriteerejä (TAULUKKO 1.). Haut tuottivat paljon tuloksia ja niistä oli mahdoton valita lähteitä opinnäytetyöhömme.

TAULUKKO 1. Aineiston hakeminen ennen poissulkukriteerejä

Hakusana	Pubmed	Elsevier Science Direct Freedom Collection
"Alzheimer's visual impairments"	872	36 345
"Alzheimer's disease AND visual dysfunction"	1352	22 678
"Alzheimer's disease AND visual impairment"	2174	35 420
"Ocular AND Alzhiemer"	523	9325

Tämän jälkeen toteutimme haun poissulkukriteerien kanssa (TAULUKKO 2.). Poissulkukriteereihimme kuului se, että aineisto oli enintään 10 vuotta vanha. Lisäksi rajasimme hakutuloksia niin, että aineisto oli saatavilla ilman lisämaksuja. Pubmed -tietokannassa rajasimme hakutuloksia vielä niin, että lisäsimme kriteeriksi "title/abstract" joten hakukone rajasi tulokset niin että sanojen täytyi löytyä joko otsikosta tai tiivistelmästä. Näin hakutuloksia tuli paljon vähemmän ja oli helpompi valikoida aineistoja. Elsevier Science Direct Freedom Collection -hakukoneessa rajasimme hakutuloksia lisäämällä hakusanat myös kohtaan "Title, abstract or author-specified keywords". Näin hakutulokset olivat enemmän relevantteja ja niitä oli paljon vähemmän.

TAULUKKO 2. Aineiston hakeminen poissulkukriteereillä

Hakusana	Pubmed	Elsevier Science Direct Freedom Collection
"Alzheimer's visual impairments"	10	286
"Alzheimer's disease AND visual dysfunction"	15	80
"Alzheimer's disease AND visual impairment"	24	275
"Ocular AND Alzheimer"	123	47

Alkuun rajasimme hakutuloksista pois aineistot, joiden otsikoissa ei ollut meidän opinnäytetyöhömme vastaavaa tietoa. Tämän jälkeen aloimme lukemaan tiivistelmiä ja valitsimme aineistoja,

joissa oli aiheemme kannalta relevanttia tietoa. Jäljellä olevista aineistosta valitsimme tutkimuskysymykseemme vastaavia aineistoja. Lisäksi valitsimme aineistoja, joissa jokaisessa käsiteltiin Alzheimerin taudin samanlaisia vaikutuksia silmien eri rakenteisiin. Näin pidimme huolen, että analyysimme on mahdollisimman luotettava. Opinnäytetyöhömme valikoitui kuusi lähdettä. (LIITE 1) Valitsimme nämä aineistot, koska niissä on ajankohtaista tietoa Alzheimerin taudin silmävaikutuksista. Lisäksi tutkimuksissa on kerrottu selkeästi vaikutuksista silmän eri rakenteisiin. Vaikka poissulkukriteerinä oli enintään 10 vuotta vanhat aineistot, niin opinnäytetyöhömme valikoitui aineistoja, jotka oli tehty 2016–2022.

6 ALZHEIMERIN TAUDIN SILMÄVAIKUTUKSET

Opinnäytetyöllä etsimme vastauksia tutkimuskysymyksiimme: minkälaisia silmävaikutuksia Alzheimerin tauti aiheuttaa ja mistä ne johtuvat. Opinnäytetyömme on kirjallisuuskatsaus ja tarkoituksena on analysoida aineistot niin, että tutkittavasta ilmiöstä saadaan laaja-alainen kuvaus. Kirjallisuuskatsauksessa tutkitaan aiempia tutkimuksia ja kootaan niiden tuloksia yhteen. (Salminen, 2011). Tarkoituksenamme on analysoida valitsemamme lähteet tarkasti ja huolellisesti, ja rakentaa kokonaiskuva opinnäytetyömme aiheesta.

Alzheimerin taudin tunnistetuin oire on muistin heikkeneminen ja uuden oppimisen vaikeus. Jo 1900-luvun alussa on huomattu Alzheimerin taudin aiheuttavan näköoireita, mutta vasta viime aikoina on alettu ymmärtämään Alzheimerin taudin vaikutusta näköjärjestelmään. Yleisimmät silmän rakenteet, joihin Alzheimerin tauti vaikuttaa ovat näköhermo, verkkokalvo, mykiö kyynelneste, sarveiskalvo, lasiaisneste ja lasiainen.

Alzheimerin taudin vaikutukset näkyvät konkreettisesti muutoksena kontrastinäössä, värinäössä, näöntarkkuuksissa ja näkökentissä. Alzheimerin tauti pääsääntöisesti heikentää edellä mainittuja näköaisteja. Tuloksissa on kuitenkin vaihtelua eri tutkimusten välillä, mikä voi johtua siitä, että Alzheimerin tautia sairastavia potilaita voi olla hankala tutkia muistin heikkenemisen takia.

6.1 Näköhermo

Näköhermo on yksi aivohermoista, jonka tärkein tehtävä on siirtää näköaistimuksia eteenpäin aivoille. Näköhermo koostuu verkkokalvon hermosolujen aksoneista, jotka yhdistyvät ja kulkevat takaraivolohkoon visuaalisen tiedon käsittelyä varten. (Kusne, Wolf, Townley, Conway, Peyman, 2016.)

Tutkimuksissa on raportoitu vaihtelevasti näköhermon tilavuuden vähenemisestä sen aksonien vähenemisen vuoksi. Alzheimerin tautia sairastavilla onkin osoitettu olevan suurempi C/D -suhde verrokkeihin verrattuna, mikä korreloi näköhermon paksuuden vähenemisen kanssa. Kuitenkin tämän spesifisyys Alzheimerin taudissa on kiistelty, sillä suuri C/D -suhde on dokumentoitu myös muiden patologisten tilojen joukossa. (Kusne ym, 2016.)

Alzheimerin taudin alkuvaiheessa voidaan nähdä erilaisia visuaalisia muutoksia, jotka johtuvat verkkokalvon gangliosolujen katoamisesta ja sitä seuraavasta näköhermon rappeutumisesta. Alzheimerin tautia sairastavien ruumiinavausnäytteessä on osoitettu laajalle levinneen degeneraation näköhermon segmenteissä. Seurantatutkimuksissa ei ole yhteisymmärrystä siitä, mihin näköhermon osiin sairauden eteneminen vaikuttaa eniten. Tutkimukset raportoivat vaihtelevasti näköhermon tilavuuden vähenemisestä aksonien häviämisen vuoksi. (Romaus-Sanjurjo, Regueiro, Lopez-Lopez, Vazquez-Vazquez, Ouro, Lema, Sobrino, 2022.)

6.2 Verkkokalvo

Verkkokalvoa eli retinaa pidetään ikkunana aivoihin, sillä näköhermo lähtee verkkokalvosta, jonka kautta näköhavainto pääsee etenemään näköaivokuorelle. Verkkokalvo koostuu useista eri kerroksista, joilla jokaisella on oma tehtävänsä. (Kusne ym, 2016.)

Tutkimusten mukaan verkkokalvon paksuus vähenee Alzheimerin tautia sairastavilla potilailla. OCT-laitteella tehdyllä tutkimuksella todettiin merkittävä verkkokalvon paksuuden väheneminen kahdeksassa makulasektorissa yhdeksästä analysoidusta makulasektorista. (Polo, Rodrigo, Garcia-Martin, Otin, Larrosa, Fuertes, Bambo, Bablo & Satue, 2017.) Lisäksi on tullut esille retinan gangliosolujen määrän vähenemistä verkkokalvon gangliosolukerroksessa. Vaikka Alzheimerin taudissa yleisesti todetut näön muutokset riippuvat suurelta osin fovean alueesta, ei sairaudessa ole todettu fovean alueen merkittävää ohenemista. Näin ollen näköhäiriöt vaikuttavat johtuvan gangliosolujen häviämisestä, joka muuttaa kontrasti- ja värinäön näköteitä. (Polo ym, 2017.) Myös verkkokalvon hermosäiekerroksen muutoksista on dokumentoitu alkavan Alzheimerin diagnoosin saaneilla henkilöillä, joilla ei ennestään ole todettu olevan silmäsairauksia. Joidenkin tutkimusten mukaan hermosäiekerroksen paksuuden muutokset voivat olla yhteydessä Alzheimerin taudin vakavuuteen korreloiden käänteisesti sen kestoon ja vakavuuteen. Hermosäiekerros pieneni merkittävästi yläkvadrantissa ja keskimääräisessä paksuudessa. (Polo ym, 2017.)

Useissa kuoleman jälkeen tehdyissä tutkimuksissa Alzheimeria sairastaneilla potilailla todettiin AB-plakkeja eli beeta-amyloidiproteiineja sekä hyperfosforyloituneita tau-proteiineja verkkokalvolla, etenkin gangliosolukerroksessa. (Bargagli, Fontanelli, Zanca, Castelli, Rosini, Maddii, Donato, Carluccio, Battisti, Tosi, Dotti & Rufa, 2020.) AB-plakkien sijainti oli selvempi verkkokalvon yläkvadrantissa. (Salobrar-Garcia, de Hoz, Ramirez, Salazar, Rojas, Lopez-Cuenca, Fernandez-Albarral, Ramirez,Wisniewski, 2019.) AB-plakkien ja hyperfosforyloituneen tau-proteiinien löytämisestä

verkkokalvolla on saatu osittain vaihtelevia tuloksia. Kuitenkin hermosäiekerroksen vähenemisen syyn yhdeksi hypoteesiksi on ehdotettu verkkokalvon normaalia toimintaa häiritsevät AB-plakit ja hyperfosforyloituneet tau-proteiinit. Muita ehdotettuja hypoteeseja tälle ovat verkkokalvon vähentynyt vaskularisaatio, aivojen hermosolujen väheneminen ja inflammaatio. (Kusne ym, 2016.)

Lisäksi on myös tehty hypoteesi Alzheimerin tautia sairastavan henkilön näkövaikeuden syystä; asetyylikoliini toimii keskushermoston välittäjäaineena ja sen määrä vähenee Alzheimerin taudissa. Asetyylikoliini on tärkeä oikean näköprosessin syntymisen kannalta, ja tällöin sen puute vaikuttaa näköprosessiin. (Salobrar-Garcia ym, 2019.) Aivojen kolinergiset neuronit käyttävät välittäjäaineenaan asetyylikoliinia, ja se vaikuttaa vireystilaan, tarkkaavaisuuteen, muistiin ja oppimiseen. Alzheimerin taudissa on havaittu kolinergisten neuroneiden määrän pienenemistä, mikä selittää edellä mainittuja oireita. (Scheinin, Korpi & Pesonen, 2018.)

Verkkokalvon vaskulaarisia muutoksia Alzheimerin taudin varhaisessa vaiheessa on osoitettu olevan mikroverisuonten väheneminen, joka korreloi näköhermonpään kalpeuden kanssa. Muita löydöksiä tutkimusten mukaan on verkkokalvon verisuonten kapeneminen ja heikentynyt verenkierto. Retinan verisuonia voidaan tutkia non-invasiivisesti, minkä vuoksi aivojen verenvirtauksen väheneminen voisi olla hyödyllinen biomarkkeri sairauden diagnosoinnissa. (Kusne ym, 2016.)

6.3 Mykiö

Mykiö sijaitsee etukammion ja lasiaisen välissä. Mykiö on valoa taittava rakenne ja sillä on suuri merkitys etenkin lähikatselussa. Lähelle katsellessa mykiö muuttuu kuperaksi mahdollistaen paremman lähelle näkemisen. Mykiö jäykistyy iän myötä, jolloin lähikatselu vaikeutuu. (Uusitalo ym, 2022.)

Eläinkokeissa on todettu beeta-amyloidi-proteiinien kertyvän myös silmän linssiin eli mykiöön. Jotta valo pääsee taittumaan verkkokalvolle, on mykiön oltava läpinäkyvä. Eläinkokeissa tehdyn havainnon perusteella proteiinien kertyminen mykiöön voi johtaa näön menettämiseen ja visuaalisen havainnon heikkenemiseen. Tämän löydöksen myötä on ajateltu, että Alzheimerin taudin patologiset mekanismit voivat olla yhteydessä ikään liittyvän kaihin kehittymiseen. Vaikka useamman tutkimuksen mukaan Alzheimerin tautiin liittyvien proteiinien kertyminen mykiöön on osoitettu, tulee lisää tutkimuksia tehdä pre-kliinisillä Alzheimerin tautia sairastavilla, jotta voidaan varmistua, voidaanko sitä käyttää ennustetyökaluna. (Romaus-Sanjurjo ym, 2022.)

6.4 Kyynelneste

Kyynelneste peittää ja ravitsee silmän pintaosia ja suojelee silmää ulkoisilta taudinaiheuttajilta. Se koostuu lipidikerroksesta, vesikerroksesta sekä musiinikerroksesta. (Romaus-Sanjurjo ym, 2022.)

Alzheimerin taudissa on raportoitu olevan muutoksia kyynelten kokonaispitoisuudessa, poikkeavuuksia virtausnopeudessa ja kyynelten toiminnassa, mikä viittaa autonomisen hermoston toimintahäiriöön. (Romaus-Sanjurjo ym, 2022.) Autonominen hermosto on tahdosta riippumaton hermosto, joka vie tietoa elimistä aivo- ja selkäydinhermoja pitkin keskushermoston säätelykeskuksiin. Säätelykeskuksia ovat muun muassa hypotalamus, ydinjatkeen tumakkeet ja selkäytimen alaosa, joiden kautta autonominen hermosto säätelee sisäelinten, rauhasten ja sileälihasten toimintaa. (Salminen, 2015.)

Tutkimuksessa tutkittiin myös kyyneleen beeta-amyloidi- ja tau-tasojen yhteyttä Alzheimerin taudin vaikeusasteeseen ja hermoston rappeutumiseen. Tämä korosti kyynelnesteen tau- ja beeta-amyloidi -proteiinien mahdollisuutta Alzheimerin taudin vaikeusasteen ennustamiseen. (Romaus-Sanjurjo ym, 2022.)

6.5 Sarveiskalvo

Sarveiskalvon hermojen perifeeriset sensoriset päätteet ovat tiiviisti yhdistetty epiteeliin ja vastaavat sarveiskalvokudoksen ja kyynelkalvon ylläpidosta ja säilymisestä. Alzheimerin tauti aiheuttaa negatiivisia silmän pinnan muutoksia, jotka voivat olla yhteydessä sarveiskalvon hermon toimintahäiriön haitallisiin vaikutuksiin. Alzheimerin tautia sairastavien henkilöiden sarveiskalvojen hermoja on tutkittu ja tulosten mukaan niissä on todettu olevan rappeumaa. Tutkimuksen mukaan sarveiskalvokudoksessa voi esiintyä molekyylimuutoksia yhdessä hermosäikeiden katoamisen ja neurologisen rappeutumisen kanssa Alzheimerin tautia sairastavilla. Alzheimerin taudissa on havaittu sarveiskalvon alentuneita asetyylikoliinitasoja. Sarveiskalvo sisältää yhden korkeimmista asetyylikoliinipitoisuuksista ja asetyylikoliini on välttämätön sarveiskalvon epiteelin kehitykselle ja ylläpidolle. Asetyylikoliinin mittaaminen Alzheimerin tautia sairastavien potilaiden sarveiskalvosta voi olla hyvä työkalu, mutta vielä ei ole olemassa olevaa näyttöä. (Romaus-Sanjurjo ym, 2022.)

6.6 Lasiaisneste ja lasiainen

Sädekehän epiteelissä tuotetaan lasiasnestettä, joka on veren biologinen neste. Lasiaisnesteessä on proteiineja, liuenneita aineita, elektrolyyttejä ja kasvutekijöitä. Se ravitsee sarveiskalvoa sekä mykiötä ja poistaa niiden aineenvaihduntatuotteet. Lasiaisneste on välttämätön normaalin silmänpaineen ylläpitämiselle. Lasiainen on hyytelömäinen massa, joka täyttää verkkokalvon ja linssin välisen tilan. Tutkimuksen mukaan on olemassa näyttöä Alzheimerin tautiin liittyvistä silmämuutoksista lasiaisneste ja lasias-tasoissa. Lasiaisessa silmämuutokset liittyivät heikompaan kognitiiviseen toimintaan MMSE-pisteiden perusteella. (Romaus-Sanjurjo ym, 2022.)

Ihmisen keskushermostossa on kymmeniä miljardeja hermosolua eli neuronia. Neuronien tehtävä on siirtää sähköisiä impulsseja aksonien avulla. Aksonien tukirangan muodostaa neurofilamenttiproteiini. Neurofilamenttiproteiinin pitoisuudella voidaan mitata hermoston vauriota, joka liittyy rappeuttaviin neurologisiin sairauksiin. (Tunne MS, 2020.) NFL-proteiineja on hermosolujen sytoplasmasta ja ne ylläpitävät rakennetta, hermosolujen eheyttä ja impulssin nopeutta. NFL-proteiineja vapautuu koko ajan pieninä määrinä normaaleissa olosuhteissa. Alzheimerin tautia sairastavilla havaittiin korkeampia NFL-proteiini pitoisuuksia aivo-selkäydinnesteessä ja veressä. NFL-proteiinia on tunnistettu myös lasiasnäytteessä. Tulevaisuudessa NFL-proteiineja voidaan mahdollisesti käyttää seulontatyökaluna kliinisessä työssä. (Romaus-Sanjurjo ym, 2022.)

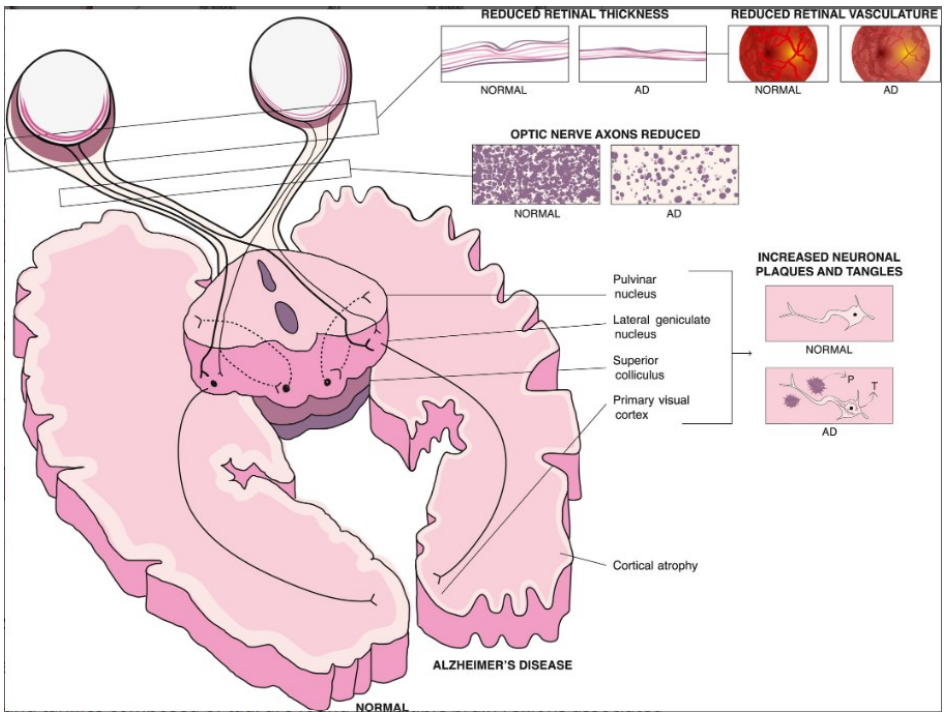

KUVIO 3. Alzheimerin taudin vaikutukset näköjärjestelmään (Acta Ophthalmologica, 2016)

6.7 Kontrastinäkö

Kontrastiherkkyystestillä arvioidaan visuaalisen järjestelmän kykyä erottaa esine taustasta. Viimeaikaiset tutkimukset ovat osoittaneet, että kontrastiherkkyyden testaus on näöntarkkuustestiä herkempi työkalu visuaalisen toiminnan heikkenemisen tunnistamiseen. On todettu, että Alzheimerin taudilla on vaikutusta kontrastiherkkyyteen. Kontrastiherkkyyden muutokset vaihtelevat kaikkien spatiaalisten taajuuksien vähenemisestä korkeiden tai matalien spatiaalisten taajuuksien laskemiseen. Erot spatiaalisissa taajuuksissa voivat johtua eroista käytetyn kontrastiherkkyys-testin ja tutkimukseen osallistuvien potilaiden välillä. Viimeaikaiset tutkimukset osoittavat, että kontrastiherkkyyden aleneminen on pääasiallinen oire Alzheimerin taudin alkuvaiheessa. Kontrastiherkkyyden heikkeneminen Alzheimerin taudissa vaikuttaa päivittäisiin toimintoihin sekä kognitiivisiin kykyihin. (Salobrar-Garcia ym, 2019.)

Tutkimuksen "Näköhäiriöt ja sen korrelaatio verkkokalvon muutosten kanssa Alzheimerin tautia sairastavilla potilailla" mukaan kontrastiherkkyyttä vastaavat parametrit eri spatiaalisilla taajuuksilla muuttuivat tautia sairastavilla terveisiin koehenkilöihin verrattuna. Tässä tutkimuksessa kontrastiherkkyys oli eniten vaikuttanut parametri, joka korreloi useimpien rakenteellisten tietojen kanssa. Tutkimuksen otos on pieni (24 tutkittavaa ja 24 verrokkia), joten tuloksen luotettavuutta ei voi varmistaa. (Polo ym, 2017.)

6.8 Värinäkö

Värinäkö on illuusio, joka syntyy aivoissa olevien hermosolujen vuorovaikutuksesta. Muodon havaitsemisessa väri helpottaa esineen reunojen havaitsemista. (Salobrar-Garcia ym, 2019.) "Näköhäiriöt ja sen korrelaatio verkkokalvon muutosten kanssa Alzheimerin tautia sairastavilla potilailla" tutkimuksessa värinäköä mitattiin kahdella testillä, jotka olivat Farnswoth- ja L'Anthony-testi, jotka ovat herkempiä testejä värinäön mittaamiseen. Näissä testeissä voidaan erottaa henkilöt, joilla on vakava värinäön menetys niistä, joilla on lievempiä värivirheitä tai normaali värinäkö. Testejä voidaan myös käyttää arvioitaessa hankittua värinäön menetystä. L'Anthonyn testi sopii paremmin lievien väripoikkeamien havaitsemiseen. Tutkimuksessa Farnsworth- ja L'Anthony-testeissä havaittiin muutoksia Alzheimerin tautia sairastavilla verrattuna verrokkeihin. Farnsworthin testissä S-indeksi muuttui Alzheimerin tautia sairastavilla potilailla, joka viittaa lievään taipumukseen protanomaliaan eli heikkouteen nähdä punaisia sävyjä. (Polo ym, 2017.) On havaittu tritan värinäön vikoja, jotka osoittivat korrelaatiota kognitiivisen heikkenemisen kanssa. Tritan aiheuttaa poikkeavuutta

sinisten ja vihreiden sävyjen havaitsemisessa. Aineiston mukaan tulosten ero voi johtua siitä, että jokaisessa tutkimuksessa käytettiin erilaista värinäkömenetelmää. (Salobrar-Garcia ym, 2019.)

Tutkimuksessa "Näköhäiriöt ja sen korrelaatio verkkokalvon muutosten kanssa Alzheimerin tautia sairastavilla potilailla" tulosten mukaan värinäkö erityisesti sinisten värien ja sävyjen erottaminen oli huomattavasti heikompaa ja hankalampaa tautia sairastavilla verrokkeihin verrattuna. Värinäön heikko tulos liittyi vahvasti silmän rakenteellisiin muutoksiin, erityisesti makulan paksuuteen. Parvo- ja magnosellulaariset gangliosolut sijaitsevat verkkokalvon gangliosolukerroksessa ja johtavat kahteen eri reittiin, jotka tunnistavat värin ja kontrastin eri taajuuksilla. Parvosellulaariset gangliosolut ovat pienempiä ja niitä on enemmän. Ne johtavat parvosolureittiin, joka on erikoistunut tunnistamaan kuvioita ja värejä ja on herkempi alhaiselle temporaaliselle taajuudelle ja korkeammalle spatiaaliselle taajuudelle. Magnosellulaarinen reitti on peräisin magnosellulaarisista gangliosoluista ja on puolestaan herkempi korkeammalle temporaaliselle taajuudelle sekä pienemmälle spatiaaliselle taajuudelle. Koniosellulaariset gangliosolut vastaanottavat syötteen tappisoluista, jotka ovat herkkiä sinikeltaisille sävyille. Aiemmat tutkimukset näistä reiteistä viittaavat että magno- ja parvosellulaaristen solujen yleinen häviäminen on luultavasti tärkeä mekanismi Alzheimerin tautia sairastavien näön heikkenemiseen. (Polo ym, 2017.)

6.9 Näöntarkkuus ja näkökenttä

Tutkimuksessa "Neuroftalmologiset ja ortoptiset polikliiniset arvioinnit paljastavat silmä- ja näkömuutoksia potilailla, joilla on varhainen Alzheimerin ja Parkinsonin tauti" näöntarkkuus oli normaali tutkittavilla Alzheimerin tautia sairastavilla. Potilaat valittivat näköön liittyvistä vaikeuksista, kuten kaksoiskuvista, näön hämärtymisestä, näköhäiriöistä lukemisen aikana, astenopiasta, häikäisystä ja valon arkuudesta, joita ei esiintynyt kontrolliryhmällä. (Bargagli ym, 2020) Tutkimuksissa on osoitettu, että näöntarkkuustestit antoivat parempia arvoja, kun kirjaimet olivat eristettynä, jolloin visusriviltä näytetään yksi kirjain kerrallaan. (Salobrar-Garcia ym, 2019.)

Näkökenttä on kokonaistila, jossa esineet voidaan nähdä sivunäössä (perifeeriassa) silmien keskittyessä keskipisteeseen. Tappisolujen reseptoritiheys on korkeimmillaan fovealla, joka on herkin alue. Visuaalinen herkkyys laskee, mitä kauemmas foveasta mennään. Perinteinen perimetria suoritetaan fotooppisissa olosuhteissa, joten sauvasolureseptorit eivät vaikuta näkökenttään. Normaali näkökenttä ulottuu noin 60 asteeseen nasaalisesti, 90 asteeseen temporaalisesti, 60 asteeseen yläpuolelle ja 70 asteeseen alapuolelle. Näköhermonpään alueella, näkökentän temporaalisessa

osassa on sokea piste eli alue, jossa ei ole valoreseptoreita. Tutkimukseen osallistuneiden Alzheimerin tautia sairastavien näkökenttä oli normaalilla alueella kaikilla potilailla. Näkökenttätesti vaatii potilaalta hyvää yhteistyötä. Tämän takia useimmat näkökenttätutkimusten ilmoitukset ovat vähäisiä ja useimmat ovat tapausraportteja. On kuitenkin havaittu, että heikentynyt näkökenttä korreloi kognitiivisen heikkenemisen kanssa. (Bargagli ym, 2020.)

Aineistojemme toisen tutkimuksen "Näköhäiriöt ja sen korrelaatio verkkokalvon muutosten kanssa Alzheimerin tautia sairastavilla potilailla" mukaan tautia sairastavilla on heikentynyt näöntarkkuus, joka johtuu suurelta osin fovean alueesta. Tutkimuksessa vaadittiin näöntarkkuus 0,4 tai korkeampi molemmissa silmissä tutkimuksen suorittamisen mahdollistamiseksi. (Polo ym, 2017.)

7 JOHTOPÄÄTÖKSET

Tutkimusten mukaan Alzheimerin tautia sairastavilla on suurempi C/D-suhde kuin verrokeilla. Tutkimusten mukaan tämä olisi yhteydessä näköhermon paksuuden vähenemisen kanssa. Kuitenkaan tämän löydöksen spesifisyyttä ei voida osoittaa juuri Alzheimerin taudissa, koska suurta C/D-suhdetta on dokumentoitu olevan myös muissa sairauksissa. Tutkimukset raportoivat vaihtelevasti näköhermon tilavuuden vähenemisestä.

Alzheimerin tautia sairastavien verkkokalvoilla on todettu ohenemista hermosäiekerroksessa ja makulan alueella. Lisäksi verkkokalvon verisuonissa on kapenemista ja heikentynyttä verenkiertoa. Alzheimerin taudissa aivojen verenvirtauksen on tutkittu tapahtuneen ennen oireiden ilmaantumista. Lisätutkimuksia on tehtävä, jotta voitaisiin selvittää, voidaanko verkkokalvon vaskulaariset muutokset nähdä tutkimuksissa ennen kognitiivisia oireita, jolloin niitä voitaisiin mahdollisesti käyttää sairauden biomarkkereina.

Beeta-amyloidi proteiineja on löydetty Alzheimerin tautia sairastavien mykiöstä, mutta näiden rajallisten löydösten kliininen merkitys on epäselvä. Alzheimerin tautiin liittyvät patologiset mekanismit saattaisivat olla yhteydessä kaihin kehittymiseen.

Tulokset osoittavat, että Alzheimerin tautia sairastavilla kyynelnesteen virtausnopeudessa ja toiminnassa on muutoksia. Kyynelnesteessä on todettu myös olevan tau- ja beeta-amyloidi proteiineja, joita löytyy Alzheimerin tautien sairastavien aivoista ja aivoselkäydinnesteestä. Kyynelnesteen löydöksiä voitaisiin tulevaisuudessa käyttää Alzheimerin taudin biomarkkereina, sillä kyynelnestenäyte on helposti saatavissa.

Alzheimerin tautia sairastavilla on tutkimusten mukaan todettu sarveiskalvon hermojen rappeumaa. Lisäksi sarveiskalvon asetyylikoliinitasot ovat alentuneet, joka on välttämätöntä sarveiskalvon epiteelin kehitykselle ja ylläpidolle. Tulevaisuudessa asetyylikoliinin mittaaminen sarveiskalvosta voisi olla hyvä työkalu Alzheimerin taudin diagnoosin tukemiseksi, mutta vielä siitä ei ole olemassa tarpeeksi näyttöä.

Neurofilamenttiproteiineja on löydetty lasiasnäytteestä, joiden on myös havaittu olevan korkeammalla tasolla Alzheimerin tautia sairastavilla aivoselkäydinnesteessä ja veressä. Näiden proteiinien

esiintymistä lasiaisessa tulee tutkia lisää, jotta sitä voitaisiin käyttää seulontatyökaluna kliinisessä työssä.

Tutkimusten mukaan Alzheimerin taudilla on vaikutusta kontrastiherkkyyden havainnointiin. Kontrastiherkkyyden aleneminen on pääasiallinen oire Alzheimerin taudin alkuvaiheessa. Kontrastiherkkyyden on osoitettu heikkenevän myös Parkinsonin tautia sairastavilla potilailla, jonka vuoksi tämä löydös ei ole spesifinen pelkästään Alzheimerin taudin löydökseksi.

Alzheimerin tautia sairastavilla sinisten värisävyjen erottaminen on huomattavasti heikompaa. Tämä tulos liittyi erityisesti makulan paksuuden vähenemiseen. Farnsworth- ja L'Anthony-testeissä on havaittu muutoksia Alzheimerin tautia sairastavilla verrattuna verrokkeihin. Alzheimerin tautia sairastavilla potilailla on erään tutkimusten mukaan lievä taipumus protanomaliaan eli heikkouteen nähdä punaisia sävyjä. Kuitenkin toisen tutkimuksen mukaan varhaisen Alzheimerin taudin diagnoosin saaneilla on normaali värinäkö, joten tulokset ovat ristiriitaisia.

Alzheimerin tautia sairastavilla potilailla on todettu olevan heikentynyt näöntarkkuus. Tutkimuksen mukaan potilailla oli näköön liittyviä vaikeuksia, joita olivat kaksoiskuvat, näön hämärtyminen, näköhäiriöit lukemisen aikana, astenopia, häikäisy ja valon arkuus, joita ei esiintynyt kontrolliryhmällä. Tutkimuksissa on osoitettu, että näöntarkkuustestit antoivat parempia arvoja, kun kirjaimet olivat eristettynä, jolloin visusriviltä näytetään yksi kirjain kerrallaan. Koska näkökenttätestit vaativat paljon yhteistyötä tutkittavalta ovat Alzheimerin tautia sairastavien tutkimustulokset niukkoja. Alzheimerin tautia sairastavilla näkökentässä ei ilmennyt muutoksia.

8 POHDINTA

Opinnäytetyömme tavoitteena oli kerätä tietoa suomeksi Alzheimerin taudin vaikutuksista silmiin ja näkemiseen. Opinnäytetyömme aineistot olivat luotettavista tietolähteistä, sekä tieto oli ajantasaista. Mielestämme onnistuimme kokoamaan tietoa aiheesta suomeksi, vaikka aiheemme oli vaikea. Opinnäytetyön aihe oli mielenkiintoinen, mutta sopivien aineistojen valitseminen oli vaikeaa, sillä yhtäläisiä aineistoja oli vähän. Kirjallisuuskatsauksen aineistoiksi täytyi valita tutkimuksia, joiden tulokset olivat ristiriitaisia, koska aiheemme kannalta sopivia tutkimuksia ei ollut paljoa. Lisäksi aineistojen sisällöstä oli vaikea koota kirjallista kuvausta aineistojen yhtäläisyyksien puutteen vuoksi. Ainestoissa käytyjen tutkimusten tulosten välillä oli epäjohdonmukaisuuksia, jotka vaikeuttivat kirjallisen kuvauksen tekemistä. Tutkimusten tulokset saattoivat olla täysin päinvastaisia. Kahdessa eri tutkimuksissa oli näöntarkkuudesta Alzheimerin tautia sairastavilla ristiriitaista tietoa. Toisessa tutkimuksessa tutkittiin taudin alkuvaihetta sairastavia potilaita, joten näöntarkkuustulosten ero voi johtua siitä.

Meillä molemmilla oli kiinnostus tutkia tätä aihetta, koska molemmilta oli taustaa hoitoalalta. Opinnäytetyötä tehdessä opimme uutta muistisairauksista, etenkin Alzheimerin taudista sekä sen silmävaikutuksista. Opimme myös Alzheimerin taudin patofysiologiaa. Aihetta on tutkittu vielä melko vähän ja siksi aiheestamme oli vaikea tehdä kirjallisuuskatsaus. Alzheimerin tauti aiheuttaa muistihäiriöitä ja kognitiivista heikkenemistä, jonka takia Alzheimerin tautia sairastavia on vaikea tutkia. Opinnäytetyömme jatkotutkimuksena voisi tutkia myös muiden muistisairauksien vaikutusta silmiin ja näköön. Aineistoissamme oli maininta Alzheimerin tautiin liittyvien beeta-amyloidi- ja tau-proteiinien löytyminen myös kaihia sairastavan henkilön mykiöstä. Opinnäytetyön jatkotutkimuksen aiheena voisikin siis olla Alzheimerin taudin ja kaihin yhteys.

Alzheimerin taudin vaikutukset näköjärjestelmään ovat olleet tiedossa jo pitkään, jonka kautta tutkimuksia on tehty entistä enemmän. Tutkimuksilla pyritään ymmärtämään Alzheimerin taudin vaikutusta näköjärjestelmään. Tulevaisuudessa tutkimusten tarkoituksena on kehitellä non-invasiivisia testejä Alzheimerin taudin diagnosointiin käyttämällä silmän rakenteita apuna.

Kirjallisuuskatsauksen luotettavuutta lisää se, että valitsimme aineistoksi enintään 10 vuotta vanhoja artikkeleita ja tutkimuksia, jotta emme käyttäisi vanhentunutta tietoa. Haut toteutettiin luotetta-

vissa tietokannoissa. Tietokannat totesimme luotettaviksi, koska niistä löytyy vertaisarvioituja tieteellisiä aineistoja ja tutkimuksia. Ne olivat myös ennestään tuttuja meille. Analysoimme artikkeleiden ja tutkimusten luotettavuutta huolellisesti. Opinnäytetyön molemmat tekijät lukivat ja analysoivat kaikki aineistot, mikä lisää kirjallisuuskatsauksen luotettavuutta. Hakuprosessit on tehty kertaalleen uudestaan ja näin tarkistettu, että hakutulokset vastaavat mainittuja tuloksia. Lähteet työhömme on merkattu asianmukaisesti ja alkuperäistä aineiston tekijää kunnioittaen.

Opinnäytetyön aineistojen valinnassa teimme sen virheen, että emme alusta alkaen laittaneet käytettyjä hakusanoja ylös. Näin ollen emme pystyneet käyttämään näitä mahdollisia hyviä aineistoja opinnäytetyössämme, koska hakuprosessia uudestaan tehdessämme emme enää löytäneet näitä kyseisiä artikkeleita. Lisäksi olisimme tahtoneet ja tarvinneet ohjausta opinnäytetyömme aiheeseen liittyen. Opinnäytetyömme aihe oli haastava ja jouduimmekin vaihtamaan aiheen näkökulmaa muutaman kerran ja tällöin olisimme tarvinneet neuvoja.

LÄHTEET

Aivosäätiö. Alzheimerin tauti. Viitattu 29.9.2022. https://www.aivosaatio.fi/diagnoosi/alzheimer/

Askel Terveyteen. 2020. Aivolohkot: osien jakautuminen ja toiminnot. Viitattu 30.9.2022. https://askelterveyteen.com/aivolohkot-osien-jakautuminen-ja-toiminnot/

Atula, S. 2019. Vaskulaarinen dementia. Duodecim terveyskirjasto. Viitattu 20.1.2022. https://www.terveyskirjasto.fi/dlk01106

Bowling, B. 2016. Kanski's clinical ophthalmology: a systematic approach. Eighth edition. London: Saunders https://oula.finna.fi/oamk/Record/oy_electronic_oamk.992015416206252

Bargagli, A. & Fontanelli, E. & Zanca, D. & Castelli, I. & Rosini, F. & Maddii, S. & Di Donato, I. & Carluccio, A. & Battisti, C. & Tosi, G M. & Dotti, M T. & Rufa, A. 2020. Neurophthalmologic and Orthoptic Ambulatory Assessments Reveal Ocular and Visual Changes in Patients with Early Alzheimer and Parkinson's Disease. Frontiers publishing. Viitattu 14.9.2022. https://www.frontiersin.org/articles/10.3389/fneur.2020.577362/full

Erkinjuntti T, Remes A, Rinne J, Soininen H. Muistisairaudet (online). Helsinki: Kustannus Oy Duodecim, 2015, (viitattu 22.9.2022). Saatavilla internetissä (vaatii käyttäjätunnuksen):

https://www.oppiportti.fi/op/msa00057

https://www.oppiportti.fi/op/msa00059

https://www.oppiportti.fi/op/msa00066

Grontvedt, G. & Schröder, T. & Sando, S. & White, L. & Bråthen, G. & Doeller, C. 2018. Alzheimer's disease. Current Biology publishing. Viitattu 20.1.2022 https://pubmed.ncbi.nlm.nih.gov/29870699/

Khan, I. & De Jesus, O. 2021. Frontotemporal lobe dementia. StatPearls publishing. Viitattu 20.1.2022. https://www.ncbi.nlm.nih.gov/books/NBK559286/

Kusne, Y. & Wolf, A B. & Townley, K. & Conway, M. & Peyman, G A. 2016. Visual system manifestations of Alzheimer's disease. Acta Ophthalmologica publishing. Viitattu 25.9.2022. https://onlinelibrary.wiley.com/doi/10.1111/aos.13319

Käypähoito 2019. Ohje potilaille ja läheisille: Otsa-ohimolohkorappeumat (frontotemporaalidementia, etenevä sujumaton afasia ja semanttinen dementia). Viitattu 20.1.2022. https://www.kaypahoito.fi/nix01594

Muistiliitto. Muistisairaudet. Viitattu 26.11.2021. https://www.muistiliitto.fi/fi/muistisairaudet/muistihairiot-ja-sairaudet/muistisairaudet

Olney, N. & Spina, S. & Miller, B. 2017. Frontotemporal dementia. Neurol Clin publishing. Viitattu 20.1.2022. https://www.ncbi.nlm.nih.gov/pmc/articles/PMC5472209/

Polo, V. & Rodrigo, M J. & Garcia-Martin, E. & Otin, S. & Larrosa, J M. & Fuertes, M I. & Bambo, M P. & Pablo, L E. & Satue, M. 2017.Visual dysfunction and its correlation with retinal changes in patients with Alzheimer's disease. Nature publishing. Viitattu 18.9.2022. https://www.nature.com/articles/eye201723

Romaus-Sanjurjo, D. & Regueiro, U. & Lopez-Lopez, M. & Vazquez-Vazquez, L. & Ouro, A. & Lema, I. & Sobrino, T. 2022. Alzheimer's Disease Seen through the Eye: Ocular Alterations and Neurodegeneration. International journal of Molecular Sciences publishing. Viitattu 13.9.2022. https://pubmed.ncbi.nlm.nih.gov/35269629/

Salminen, A. 2011. Mikä kirjallisuuskatsaus? Vaasan yliopiston julkaisuja. Viitattu 20.1.2022. https://www.uwasa.fi/materiaali/pdf/isbn_978-952-476-349-3.pdf

Salminen O, Piepppponen P & Scheinin M. Asetyylikoliini (online). Helsinki: Kustannus Oy Duodecim 2018, (viitattu 27.9.2022). Saatavilla internetissä (vaatii käyttäjätunnuksen). https://www.oppiportti.fi/op/lft00017

Salobrar-Garcia, E. & de Hoz, R. & Ramirez, A I. & Salazar, J J. & Rojas, P. & Lopez-Cuenca, I. & Fernandez-Albarral, J. & Ramirez, J M. & Wisniewski, T. 2019. Ocular Exploration in the Diagnosis and Follow-Up of the Alzheimer's Dementia. Exon Publications, Alzheimer's Disease publishing. Viitattu 20.9.2022. https://pubmed.ncbi.nlm.nih.gov/31895523/

Soinila S. Neurologia (online). Helsinki: Kustannus Oy Duodecim, (viitattu 21.9.2022). Saatavilla internetissä (vaatii käyttäjätunnuksen):
https://www.oppiportti.fi/op/neu00004
https://www.oppiportti.fi/op/neu00005
https://www.oppiportti.fi/op/neu00006

Tao, R. & Lu, Z. & Ding, D. & Fu, S. & Hong, Z. & Liang, X. & Zheng, L. & Xiao, Y. & Zhao, Q. 2019. Perifovea retinal thickness as an ophthalmic biomarker for mild cognitive impairment and early Alzheimer's disease. ScienceDirect publishing. Viitattu 30.9.2022. https://www-sciencedirect-com.ezp.oamk.fi:2047/science/article/pii/S2352872919300302

Terveyskylä. 2022. Aivojen rakenne ja toiminta. https://www.terveyskyla.fi/aivotalo/aivosairaudet/aivojen-rakenne-ja-toiminta

THL. 2019. Yleistietoa kansantaudeista. Viitattu 26.11.2021. https://thl.fi/fi/web/kansantaudit/yleistietoa-kansantaudeista

Tunne MS. 2020. Mikä ihmeen neurofilamentti? Viitattu 30.9.2022. https://tunnems.fi/story/mika-ihmeen-neurofilamentti/

Uusitalo H & Seppänen M. Silmän perusanatomia (online). Helsinki: Kustannus Oy Duodecim, 2022, (viitattu 22.4.2022). https://www.oppiportti.fi/op/sil00257

Uwagbai, O. & Kalish, V. 2021. Vascular dementia. StatPearls publishing. Viitattu 20.1.2022. https://www.ncbi.nlm.nih.gov/books/NBK430817/

Väestön ikääntyminen Suomessa. 2019. Viitattu 26.11.2021 https://www.terveyskyla.fi/ika-talo/ik%C3%A4%C3%A4ntyneelle/ik%C3%A4-ja-arki/v%C3%A4est%C3%B6n-ik%C3%A4%C3%A4ntyminen-suomessa

LIITTEET

VALITUT AINEISTOT

LIITE 1

Tekijät	Aineiston nimi	Julkaisupaikka ja -vuosi	Käytetty hakutermi
Kusne, Y. & Wolf, A B. & Townley, K. & Conway, M. & Peyman, G A.	Visual system manifestations of Alzheimer's disease	Pubmed, 2016	"Alzheimer's visual impairments"
Polo, V. & Rodrigo, M J. & Garcia-Martin, E. & Otin, S. & Larrosa, J M. & Fuertes, M I. & Bambo, M P. & Pablo, L E. & Satue, M.	Visual dysfunction and its correlation with retinal changes in patients with Alzheimer's disease	Pubmed, 2017	"Visual dysfunction [title/abstract]" AND "Alzheimer's disease [title/abstract]
Tao, R. & Lu, Z. & Ding, D. & Fu, S. & Hong, Z. & Liang, X. & Zheng, L. & Xiao, Y. & Zhao, Q.	Perifovea retinal thickness as an ophthalmic biomarker for mild cognitive impairment and early Alzheimer's disease	Elsevier Science Direct Freedom Collection, 2019	"Alzheimer's disease" AND "Visual impairment"
Bargagli, A. & Fontanelli, E. & Zanca, D. & Castelli, I. & Rosini, F. & Maddii, S. & Di Donato, I. & Carluccio, A. & Battisti, C. & Tosi, G M. & Dotti, M T. & Rufa, A.	Neurophthalmologic and Orthoptic Ambulatory Assessments Reveal Ocular and Visual Changes in Patients With Early Alzheimer and Parkinson's Disease	Pubmed, 2020	"Alzheimer's visual impairments"
Salobrar-Garcia, E. & de Hoz, R. & Ramirez, A I. & Salazar, J J. &	Ocular Exploration in the Diagnosis and	Pubmed, 2019	"Ocular AND Alzheimer"

Rojas, P. & Lopez-Cuenca, I. & Fernandez-Albarral, J. & Ramirez, J M. & Wisniewski, T.	Follow-Up of the Alzheimer's Dementia		
Romaus-Sanjurjo, D. & Regueiro, U. & Lopez-Lopez, M. & Vazquez-Vazquez, L. & Ouro, A. & Lema, I. & Sobrino, T.	Alzheimer's Disease Seen through the Eye: Ocular Alterations and Neurodegeneration	Pubmed, 2022	"Ocular AND Alzheimer"