



Metropolia

Elli Tuomainen ja Noomi Auervuolle

# Lasten pahoinpitelyepäilyjen kuvantaminen

Kuvaileva kirjallisuuskatsaus

Metropolia Ammattikorkeakoulu

Röntgenhoitaja (AMK)

Radiografia ja sädehoito

Opinnäytetyö

14.5.2025

# Tiivistelmä

Tekijät:	Elli Tuomainen, Noomi Auervuolle
Otsikko:	Lasten pahoinpitelyepäilyjen kuvantaminen
Sivumäärä:	50 sivua + 2 liitettä
Aika:	14.5.2025
Tutkinto:	Röntgenhoitaja (AMK)
Tutkinto-ohjelma:	Radiografian ja sädehoidon tutkinto-ohjelma
Ohjaajat:	Lehtori Sanna Törnroos Lehtori Julia Dolk

---

Lasten pahoinpitelyepäilyjen tutkimisessa diagnostinen kuvantaminen on erityisen tärkeässä asemassa. Hyvin pienet lapset eivät kehityksensä takia pysty kertomaan tapahtuneesta, jolloin kuvantamistutkimusten avulla voidaan selvittää murtumia tai sisäelinten vammoja ja siten arvioida, onko pahoinpitely tapahtunut.

Opinnäytetyö toteutettiin kuvailevana kirjallisuuskatsauksena, jonka aineiston haussa käytettiin systemoidun kirjallisuuskatsauksen piirteitä. Tarkoituksena oli selvittää kansainvälisesti käytettyjä lasten pahoinpitelyepäilyjen kuvantamissuosituksia ja vertailla niiden yhtäläisyyksiä ja eroja. Aineiston haku suoritettiin hyödyntämällä Pubmed, ScienceDirect, CINAHL ja ProQuest-tietokantoja. Kuvantamissuosituksia etsittiin myös manuaalisesti. Aineistoa löytyi 11 kansainvälistä kuvantamissuositusta, jotka olivat julkaistu vuoden 2014 ja 2024 välillä. Aineisto analysoitiin induktiivista sisällönanalyysin menetelmää hyödyntäen.

Katsauksen tulokset osoittivat, että useilla kuvantamismodaliteeteilla on tärkeä asema lasten pahoinpitelyepäilyjen tutkinnassa. Kaikissa 11 kuvantamissuosituksessa mainittu modaliteetti oli natiiviröntgen, josta luustoröntgen (skeletal survey) oli tärkein tutkimus, mikä lapselle tulisi tehdä. Pään alueen tietokonetomografiatutkimus mainittiin myös jokaisessa suosituksessa. Pään alueen sekä selkärangan magneettitutkimusta suositeltiin lisäksi kaikissa paitsi kahdessa suosituksessa. Havaitsimme lapsen iällä olevan myös merkitystä, sillä useimmissa suosituksissa kuvantamistutkimuksia suositeltiin ensisijaisesti alle 2-vuotiaille lapsille.

Kirjallisuuskatsauksen lopussa vertaamme kansainvälisiä lasten pahoinpitelyepäilyjen kuvantamissuosituksia suomalaisiin kuvantamissuosituksiin. Koska Suomessa ei ole kansallisia lasten pahoinpitelyepäilyjen selvittämiseen tarkoitettuja kuvantamissuosituksia, katsauksemme on ensiaskel näiden suositusten luomiseen.

Avainsanat: Lapset, pahoinpitelyepäily, kuvantaminen, kuvantamissuositus, radiografia

---

Tämän opinnäytetyön alkuperä on tarkastettu Turnitin Originality Check -ohjelmalla.

## Abstract

Authors: Elli Tuomainen, Noomi Auervuolle  
Title: Pediatric imaging of suspected physical abuse  
Number of Pages: 50 pages + 2 appendices  
Date: 14 May 2025

Degree: Bachelor of Health Care  
Degree Programme: Radiography and Radiotherapy  
Instructors: Sanna Törnroos, Senior Lecturer  
Julia Dolk, Senior Lecturer

---

When investigating suspected physical abuse (SPA) of children, diagnostic imaging has an important role in the early detection of abuse as well as in the forensic investigation. Very young children are not able to tell what has happened to them so imaging procedures, such as a skeletal survey, can provide vital information when it comes to the fractures and visceral injuries of the child.

This thesis was conducted as a descriptive literature review, where the literature search was done by using the methods of a systematic literature review. The aim of this study was to assess what imaging protocols and practices were used internationally for children of suspected physical abuse (SPA) to compare those practices to identify differences and similarities. The search of these guidelines was done by using four databases: Pubmed, ScienceDirect, CINAHL and ProQuest. Manual search was also utilized. We ultimately found 11 international guidelines spanning from years 2014 to 2024. The data were analyzed using an inductive content analysis method.

The findings of this literature review showed that several imaging modalities were useful in the investigation of SPA. The most important modality that was presented in all of the 11 guidelines was conventional radiography and the most recommended protocol was skeletal survey. Additionally, computed tomography of the head/brain was also mentioned in all 11 guidelines. Magnetic resonance imaging of the head and spine were found useful in nine guidelines. The child's age played an important role in the indication of the diagnostic imaging procedure. Most guidelines offered recommendations in the diagnostic imaging for a child under two years of age.

In the conclusion section of this thesis, we compared the international guidelines with the ones in Finland. As Finland does not yet have national diagnostic imaging guidelines for children of suspected physical abuse, this literature review is a first step in creating these guidelines.

Keywords: Child, Imaging, Guideline, Non-accidental injury, Suspected Physical Abuse, Radiography

---

The originality of this thesis has been checked using Turnitin Originality Check service.

## Sisällys

1	Johdanto	1
2	Lasten pahoinpitelyepäilyt ja niiden kuvantaminen	1
2.1	Lasten pahoinpitelyepäilyjen kuvantaminen	3
2.1.1	Tyypilliset pahoinpitelyn aiheuttamat vammat	3
2.1.2	Pahoinpitelyyn sekoitettavat sairaudet ja vammat	4
2.1.3	Kuvantamismodaliteetit	5
2.2	Lasten säteilysuojelu	6
2.3	Kuvantamisprotokolla	8
2.4	Hoitosuositus	8
3	Tarkoitus, tavoite ja tutkimuskysymykset	9
3.1	Tarkoitus ja tavoite	9
3.2	Tutkimuskysymykset	9
4	Menetelmät ja aineisto	9
4.1	Systemaattinen hakustrategia ja induktiivinen aineiston analyysi	10
4.1.1	Aineiston haku ja valinta	10
4.1.2	Aineiston analyysi	17
5	Tulokset: Eri maiden lasten pahoinpitelyepäilyjen kuvantamissuosituks	22
5.1	Kuvantamissuositusten yhtenevyydet	22
5.1.1	Ikä ja indikaatio	23
5.1.2	Kuvantamismodaliteetit	23
5.1.3	Kuvantamisprotokolla	26
5.1.4	Säteilyyn liittyvät tekijät	29
5.1.5	Muut yhtenevyydet	30
5.2	Miten kuvantamissuosituks	31
5.2.1	Ikä ja indikaatio	31
5.2.2	Kuvantamismodaliteetit	32
5.2.3	Kuvantamisprotokolla	36
5.2.4	Säteilyyn liittyvät tekijät	40
5.2.5	Muut erot	41
6	Pohdinta	43
6.1	Tulosten tarkastelu	44
6.2	Luotettavuus ja eettisyys	45

6.3	Johtopäätökset ja jatkotutkimusehdotukset	47
6.4	Ammatillinen kehittyminen	49
	Lähteet	51
	Liitteet	
	Liite 1. Yhteenveto valituista suosituksista	
	Liite 2. Luustoröntgentutkimuksen kuvaussuunnat	

## 1 Johdanto

Lapsilla voi esiintyä oireita, jotka herättävät epäilyn fyysisestä pahoinpitelystä. Pahoinpitelyä on kuitenkin usein vaikea todeta silmämääräisesti (Wootton-Gorges ym. 2017). Kuvantamisella on erittäin tärkeä merkitys lasten pahoinpitelyepäilyjen varhaisessa tunnistamisessa ja diagnostiikassa (Valanne & Föhr 2015: 1000). Usein vain kuvantamistutkimuksissa voidaan todeta, että lasta pahoinpidellään (Oates ym. 2019).

Kuvantamissuositukset tähtäävät siihen, että tutkimuksesta saadaan selville mahdolliset vammat tarkasti, kuitenkin minimoiden säteilyaltistuksen (RCR & ScoR 2018: 4). Lasten pahoinpitelyepäilyjen kuvantamiseen ei ole Suomessa yhtenäisiä kansallisia suosituksia, minkä takia pyrimme tässä opinnäytetyössä kokoamaan, vertailemaan ja analysoimaan eri maiden kuvantamissuosituksia lasten pahoinpitelyepäilyistä.

Tämän opinnäytetyön tarkoituksena oli syventyä kansainväliseen tutkimuskirjallisuuden lasten pahoinpitelyepäilyjen kuvantamisesta ja niihin liittyvistä suosituksista. Tavoitteena oli lisätä tietoa mahdollisesti pahoinpidellyille lapsille sopivista kuvantamismodaliteeteista. Toivomme, että opinnäytetyöstämme olisi hyötyä, kun tulevaisuudessa laaditaan tai yhtenäistetään Suomen kansallisia suosituksia.

Työ toteutettiin kuvailevana kirjallisuuskatsauksena, mutta aineiston keruu ja valinta tehtiin systemoidun kirjallisuuskatsauksen menetelmin. Aineiston analyysin teimme induktiivisesti eli aineistolähtöisesti.

## 2 Lasten pahoinpitelyepäilyt ja niiden kuvantaminen

Lasten pahoinpitelyt ovat olleet paljon esillä viime aikoina. Vuonna 2019 Rikosuhripäivystyksen lehdessä julkaistussa lehtiartikkelissa kuvailtiin, kuinka Suomessa väkivallan seurauksena kuolee vuosittain keskimäärin kaksi alle 1-vuotiasta ja keskimäärin neljä alle 15-vuotiasta lasta. (Liukkonen 2019). Lastensuojelulain 6 §:ssä lapseksi määritellään henkilö, joka on alle 18-vuotias (Lastensuojelulaki 417/2007 § 6).

Pahoinpitely on henkilöön kohdistuva rangaistava rikos. Suomen rikoslain luvussa 21 Henkeen ja terveyteen kohdistuvista rikoksista §:ssä 5 pahoinpitely on kuvattu tekona,

jossa toiselle ihmiselle aiheutetaan ruumiillista väkivaltaa, kipua, vahingoitetaan tämän terveyttä tai saatetaan tämä tiedottomaan tai sitä vastaavaan tilaan (Rikoslaki 39/1889 § 5). Fyysistä pahoinpitelyä on myös kuritusväkivalta, mikä on ollut Suomessa lailla kiellettyä vuodesta 1983 lähtien (Tupola & Kivitie-Kallio & Kallio & Söderholm 2012: 100). Suomessa viranomaiselle ilmoitettujen pahoinpitelytapauksen määrä kymmenen vuoden ajalta on keskimäärin 42 000 ilmoitusta vuodessa (Tilastokeskus 2024). Lasten pahoinpitelyepäily voi syntyä neuvolassa, päivähoidossa tai koulussa. Merkkejä lasten pahoinpitelystä ovat esimerkiksi se, että lapsella on epämääräisiä vammoja, jotka eivät täsmää kerrottuun vamman syntytahtumaan tai että vammaan haetaan apua viiveellä (Tupola & Kivitie-Kallio & Kallio & Koskinen & Alapulli 2015: 993). Epäilyn aiheuttavia tekijöitä ovat yleisesti vammat alle kaksivuotiailla vauvoilla, sekä useat murtumat lapsella, jolla on suljettu pois luuston haurastumista aiheuttava sairaus (Osteogenesis Imperfecta). (Lamprey & Onwuzurike & Inoue 2009).

Lasten pahoinpitelyepäilyissä on monta ulottuvuutta, joita pyrimme tässä työssä läpikäymään tarkoituksenmukaisesti ja ymmärrystä lisäävästi. Lastensuojelu on yksi tärkeä käsite, sillä sen avulla voidaan perustella yhtenäisten kuvantamissuosituksen ja -protokollien, eli kuvantamiskäytäntöjen, tarvetta. Lastensuojelua on lastensuojelulain mukaan kaikki ne keinot, joilla pyritään turvaamaan lapsen oikeus turvalliseen kasvuympäristöön, tasapainoiseen ja monipuoliseen kehitykseen sekä erityiseen suojeluun. Ensimmäinen vastuu lastensuojelusta on lapsen vanhemmilla ja muilla huoltajilla ja tätä toimintaa tukeva vastuu on lasten ja perheiden kanssa toimivilla viranomaisilla. Mahdollisimman varhaisen avun tarjoaminen ja tarvittaessa lastensuojelun pariin ohjaaminen kuuluvat myös viranomaisten vastuisiin. Myös hyvinvointialueen terveydenhuollolla on velvollisuuksia lastensuojelun toteuttamisessa esimerkiksi asiantuntija-avun sekä tutkimus-, hoito- ja terapiapalvelujen tarjoajana. Lastensuojelulaissa mainitaan tarve järjestää lapseen kohdistuvan pahoinpitelyn epäilyn selvittämiseen liittyvät palvelut kiireellisinä. (Lastensuojelulaki 417/2007 § 1, 2, 15.)

Lastensuojelulaissa määritellään, että kaikkien terveydenhuollon ammattihenkilöiden on viipymättä ilmoitettava hyvinvointialueelle, mikäli he työssään saavat tietää lapsesta, jonka olosuhteet tai käytös vaatii lastensuojelutarpeen selvittämistä. Myös yhteydenotto sosiaalihuoltoon voidaan tehdä tuen tarpeen arvioimiseksi, mikäli se tehdään myös viipymättä ja samalla ilmoituksen syystä informoiden. (Lastensuojelulaki 417/2007 § 25, 25a.) Terveydenhuollon ammattilaisilla ja lastensuojeluviranomaisilla on lisäksi ilmoi-

tusvelvollisuus poliisille, mikäli he epäilevät lapsen kohdistunutta väkivalta- tai seksuaalirikosta. Myös henkilö, jolla ei ole ilmoitusvelvollisuutta voi tehdä lastensuojeluilmoituksen ja ilmoituksen poliisille. Epäily alle 18-vuotiaan lapsen pahoinpitelystä ja törkeästä pahoinpitelyepäilystä kuuluu ilmoitusvelvollisuuden pariin. (THL 2024a; THL 2024b.)

## 2.1 Lasten pahoinpitelyepäilyjen kuvantaminen

Lasten pahoinpitelyt voidaan jakaa neljään pääkategoriaan; fyysinen väkivalta, laiminlyönti, henkinen väkivalta ja seksuaalinen väkivalta. Lasten pahoinpitelyepäilyjen kuvantamisessa fokus on fyysisissä vammoissa. Tutkimuskirjallisuudessa lasten pahoinpitelyepäilyissä käytetään monesti erilaisia lyhenteitä kuten NAI (non-accidental injury), mikä on yleisimmin käytössä Australiassa ja Uudessa-Seelannissa ja SPA (suspected physical abuse), jota käytetään Iso-Britanniassa ja USA:ssa. (Doyle & Vuong 2020.)

Kuvantamistutkimukset toimivat apuna, kun epäillään lapsiin kohdistuvaa pahoinpitelyä. Erityisesti kuvantamista käytetään alle 2-vuotiaiden lasten pahoinpitelyepäilyjen todentamisessa, koska nämä eivät pysty itse kertomaan asiasta (Valanne & Föhr 2015: 1006). Mitä nuorempaa lasta tutkitaan, sen tarkempia tutkimusten tulisi olla. Alle 2-vuotiaiden lasten pahoinpitelyepäilyjä tutkittaessa otetaan ensisijaisesti koko luuston natiiviröntgenkuvaus (Skeletal Survey), minkä avulla on tarkoitus kartoittaa nykyisiä sekä vanhoja murtumia. Erityisesti murtumat 0–2-vuotiailla vauvoilla ovat aina vahva indikaatio pahoinpitelystä. Pään alueen ja kallon sisäisiä vammoja kartoitetaan yleensä tietokonetomografian (TT) tai magneettitutkimuksen (MRI) avulla. (Tupola ym. 2015: 993.)

### 2.1.1 Tyypilliset pahoinpitelyn aiheuttamat vammat

Lapsen pahoinpitelyn tunnistaminen on hankala, tunteikas ja monimutkainen prosessi. Fyysinen pahoinpitely aiheuttaa lapsille yleisimmin mustelmia ja toiseksi yleisimmin murtumia jopa 55 %:lla, joista 18 %:lla on useampi kuin yksi murtuma. Mustelmat sijaitsevat pahoinpitelytapauksissa yleisimmin selässä, pään ja kaulan alueella, pakaroissa tai reisien takaosassa. Myös, jos mustelmat ovat tarkkarajaisia, oudon mallisia, niitä on useita tai ne sijaitsevat ryppäissä, on se viite pahoinpitelylle. Muun muassa nipistäminen, pureminen ja lyöminen voi aiheuttaa erilaisia mustelmia, suun avaaminen väkivalloin kielijänteen repeämän ja hiuksista vetäminen päänahan alaisia verenvuotoja. Mustelmat ovat aina epäilyttäviä pienillä lapsilla, jotka eivät vielä itse opettele liikkumaan.

Yleisimmät murtumapaikat pahoinpitelytapauksessa ovat pitkien luiden varret, kylkiluut sekä kallo. Pahoinpitelymurtumille ei ole diagnostisia kriteerejä, vaikkakin pahoinpitelylle tyypillisiä murtumatyylejä on jonkin verran. Yhtenä yleisenä murtumatyylinä voidaan pitää kasvavan luun varren vammaa eli klassista metafyseaalista leesiota, joka esiintyy useimmiten vauvoilla olka-, reisi, tai sääriluissa voimakkaan kierron tai ravistelun seurauksena. Myös samanaikaisesti esiintyvät eri paranemisivaiheen murtumat, joiden aiheutumiselle ei löydy kunnollista syytä johtuvat usein pahoinpitelystä. (Paddock ym. 2023: 740; Tupola & Kivitie-Kallio & Kallio & Söderholm 2012: 101–103; Valanne & Föhr 2015: 1004–1005.) Pitkien luiden, kuten reisiluiden murtumat alle yksivuotiailla voivat viitata pahoinpitelyyn. Kylkiluumurtumia voi rintakehän puristuksen tuloksena syntyä vauvoille ja pikkulapsille, eikä niitä välttämättä huomata ennen uudislun muodostumista keuhkokuvasta, minkä vuoksi viistokuvien ottaminen sekä kontrollikuvaus on suositeltua. Mikäli alle 3-vuotiaalla havaitaan olkaluun varren ja lapaluun murtuma, voi se olla indikaatio fyysisestä kaltoinkohtelusta. Kallon murtumiin voi liittyä erilaisia aivovammoja, kuten aivokudoksen vaurioita ja verkkokalvojen sekä aivojen vuotoja, esimerkiksi kovakalvonlaisia ja lukinkalvonlaisia hematoomia. Aivojen kuvantamiseen luotettavin menetelmä on magneettikuvaus, mutta myös TT-tutkimusta voidaan joissain tilanteissa hyödyntää. (Valanne & Föhr 2015: 1001–1005.)

Lisäksi esimerkiksi tarkkarajaisia palovammoja ja sisäelinvammoja voi pahoinpitelyn seurauksena esiintyä. Sisäelinvammat rintaontelon ja vatsan alueella ovat harvinaisia, mutta hengenvaarallisia. Usein ulkoisia merkkejä vatsan alueen tylpistä vammasta ei välttämättä ole, minkä takia ne usein voivat jäädä diagnosoimatta. Sisäelinvammat voivat aiheuttaa esimerkiksi painonlaskua, epämääräistä vatsakipua ja oksentelua, eikä traumaa aina osata epäillä. Rintakehän alueelle kohdistuneessa pahoinpitelyssä lapsella saattaa kylkiluumurtumien lisäksi esiintyä ilmarintaa tai keuhkojen ruhjevammaa. Diagnostisoinnissa apuna voidaan käyttää perinteisen natiivikuvantamisen lisäksi ultraääntä, varjoainetehosteista tietokonetomografia- tai magneettitutkimusta. (Tupola & Kivitie-Kallio & Kallio & Söderholm 2012: 102–106; Föhr & Valanne 2012: 118.)

### 2.1.2 Pahoinpitelyyn sekoitettavat sairaudet ja vammat

Jotkin sairaudet, kuten tiettyjen luustosairauksien oireet tai hemofilian oireet voivat näyttäytyä pintapuolisesti kaltoinkohtelun kaltaisina oirekuvina. Väärien diagnoosien välttämiseksi diagnostiset menetelmät ovat tärkeitä sulkemaan nämä pois. (Blangis ym.

2021.) Erilaisia luuston haurastumista aiheuttavia sairauksia ovat esimerkiksi Osteogenesis Imperfecta (OI) ja osteoporoosi. Nämä voivat aiheuttaa kallonsisäisiä vuotoja ja murtumia ilman merkittävää vammaa, etenkin kylkiluiden ja pitkien luiden alueella. Synnytys voi aiheuttaa kallonmurtumia ja solisluu-, kylkiluu- ja olkaluumurtumia, mutta niiden paraneminen on yleensä nopeaa. Metabolisiin häiriöihin kuuluva riisitauti eli keripukki voi aiheuttaa luukalvonalaisia ja metafyseaalaisia luustomuutoksia, jotka röntgenkuvissa voivat näyttäytyä samanlaisina kuin murtumien jälkitilat. Lisäksi verenhyytymisen sairaudet, kuten hemofilia, trombosytopenia, von Willebrandin tauti ja Menkesin tauti voivat altistaa erilaisille mustelmille ja sisäisille verenvuodoille eri puolilla kehoa. Diagnostiset kuvantamistekniikat ovat tärkeitä näiden sairauksien poissulkemisessa. (Tupola & Kivitiie-Kallio & Kallio & Söderholm 2012: 102–105; Föhr & Valanne 2012: 113, 117; Christian & States 2017.)

### 2.1.3 Kuvantamismodaliteetit

Lasten pahoinpitelyepäilyjen kuvantamisessa voidaan käyttää useita modaliteetteja, jotka esitellään lyhyesti tässä kappaleessa. Natiiviröntgen tai tavanomainen röntgenkuvaus toimii siten, että suoradigitaaliseen kuvalevyllä muodostuu kuvattavasta kohteesta kaksiulotteinen kuva sen läpi menneistä röntgensäteistä. Natiiviröntgen soveltuu hyvin murtumien ja toisistaan erilaisten kudosten tarkasteluun. Esimerkiksi keuhkokuva (thorax) on tavanomainen natiiviröntgentutkimus, jolla keuhkojen ja luun mustavalkoiset kontrastierot erottuvat hyvin. Röntgentutkimuksen aiheuttamat säteilyannokset ovat pieniä, mutta silti tutkimuksissa käytettäviä parametreja tulee optimoida niin, että potilas altistuu mahdollisimman vähälle säteilymäärälle. (Syväranta & Vuorinen & Tokola 2021.) Natiiviröntgenkuviin merkitään puolenmerkit, oikea (DEX) ja vasen (SIN), jotta kuvaa lausuva radiologi tunnistaa millä puolella esimerkiksi mahdollinen löydös on. Natiivikuvantamisoheeseen merkitään usein mistä suunnasta kuva halutaan ottaa. Suuntia ovat esimerkiksi potilaan edestä tai takaa otettavissa kuvissa anteriorposteriorinen (AP), posterioranteriorinen (PA) tai potilaan sivusta otettavissa kuvissa lateraali (LAT). (Wirtanen & Pietikäinen & Suo-Yrjö 2022.)

Tietokonetomografia (TT) on leikekuvantamismenetelmä, missä potilaan ympäri nopeasti kiertävä röntgensäde ja kuvalevy muodostavat useita yksittäisiä leikkeitä kuvattavasta kohteesta. Tietokonetomografiatutkimuksesta aiheutuva säteilyannos on melko suuri, mutta sen ansiosta kuvista saadaan parempaa diagnostista tietoa. Esimerkiksi se on hyödyllinen niin luiden kuin myös keuhkojen ja pehmytkudosten erottamisessa.

Tietokonetomografiatutkimuksissa käytetään jodipitoista varjoainetta korostamaan esimerkiksi pahanlaatuisia muutoksia elimissä. (Syväranta & Vuorinen & Tokola 2021.) Tietokonetomografia on nopea tutkimus, mikä tekee siitä hyödyllisen kuvantamismenetelmän akuuteissa tilanteissa, joissa potilaan terveydentilasta tulee saada nopeasti tietoa (Syväranta & Vuorinen & Tokola 2021; Li ym. 2016).

Magneettikuvantaminen (MRI) on säteilytön kuvantamismenetelmä, joka muodostaa kuvan voimakkaan magneettikentän ja siihen reagoivien kehon kudosten vesimolekyylien virittymisen ansiosta. Kuvasignaaleja voidaan muuttaa T1 ja T2 painotuksilla. T1 saa kuvassa nesteen näkymään tummana ja T2 vaaleana. Hitaana tutkimusmenetelmänä magneettikuvantaminen ei sovellu akuuttiin diagnostiikkaan. Se on erityisen hyödyllinen nivelien, hermoston ja aivokudoksen vaurioiden kuvantamiseen. Sitä voidaan käyttää myös mikroverenvuotojen osoittamiseen, missä magnetoituvuuskuvaus (SWI) on hyödyllinen. Diffuusiopainotetussa kuvauksessa (DWI) näkyvät alueet, jossa vesimolekyylien liikkuvuus on rajoittunut kuten aivoinfarktit ja kasvaimet. (Syväranta & Vuorinen & Tokola 2021; Vaara & Syväranta & Peltonen 2021: 2685.)

Ultraäänitutkimus tai kaikukuvaus on säteilytön, mutta sen käyttö diagnostiikassa on rajallinen. Se on hyödyllinen ihonalaisten muutosten, kuten paiseiden tai kasvainten havaitsemisessa. Ultraäänitutkimus soveltuu myös lasten ensivaiheen tutkimukseksi. (Syväranta & Vuorinen & Tokola 2021.) Traumapotilaan ensiarviossa Focused Assessment with Sonography for Trauma eli FAST-kaikukuvaus on hyvä seulontatutkimus, jossa voidaan havaita nestekertymiä (verta) onteloissa (Rinta-Kiikka 2016).

Muita kuvantamismodaliteetteja ovat gammakuvaus, jota voidaan hyödyntää esimerkiksi luuston murtumien ja tulehdusten havaitsemiseen radioaktiivisen merkkiaineen Teknetium-99m avulla (Bassett & Gold & Webber 1981) sekä positroniemissiotomografia (PET), jossa isotooppimerkkiainetta ruiskutetaan laskimoon. PET-kuvantamista käytetään esimerkiksi syövän ja aivojen diagnostiikassa. (Janatuinen & Kempainen 2020.)

## 2.2 Lasten säteilysuojelu

Lapsia kuvattaessa säteilyannosten tulee olla mahdollisimman alhaisia lasten kudoksen ollessa hyvin altista säteilylle. Tämän vuoksi säteilyn pidempiaikaiset vaikutukset

ehtivät myös ilmaantua lapsilla pidemmän elinajanodotteen takia. Myös säteilylle riskialttiit elimet, kuten luuydin, ovat lapsen kehossa enemmän riskissä saada säteilyä verrattuna aikuisen kehoon, jossa pinta-alaa ja rasvakudosta on enemmän. Lapsen keho on pienempi, jolloin kuvattaessa suurempi alue kehosta osuu säteilykeilaan tai altistuu siroavalle säteilylle. Röntgenhoitajan tulee noudattaa ALARA-periaatetta (As Low As Reasonably Achievable), eli optimoida kuvauksen säteilyannos niin alhaiseksi, kuin se on mahdollista kuvauksen onnistumiseen nähden toteuttaa. (Alzen & Benz-Bohm 2011: 407–408; STUK 2013: 3.)

Lapsen kuvantamisen oikeutusarvioinnissa tulee harkita, onko tutkimus tarpeellinen, voidaanko tutkimusta siirtää tai onko jotain muuta vaihtoehtoista säteilytöntä tapaa suorittaa tutkimus, kuten ultraäänitutkimus tai magneettikuvaus (STUK S/4/2019 § 4).

Lasten säteilyannosta voidaan vähentää oikein säädettyjen kuvantamisparametrien käytöllä, mikä on erityisen tärkeää, kun kuvataan lapsia. Kuvantamislaitteissa, oli kyseessä sitten natiivikuvantaminen tai tietokonetomografia, on nykypäivänä valittavissa valmiiksi suunnitellut parametrit lapsille tai pienikokoisille aikuisille ja röntgenhoitajan tulee huolehtia näiden valitsemisesta, kun hän kuvaa lapsia. Ilman näitä lapsen saama annos voi olla liian suuri. (Donya & Radford & ElGuindy & Firmin & Yacoub 2014: 444.)

Lasten, kuten kaiken ikäisten potilaiden kuvantamisessa tulee välttää uusintakuvauksia. Lapsen täytyy pysyä paikoillaan ja monesti näissä tilanteissa käytetään kiinnipitäjiä. Kiinnipitäjä voi olla joko huoltaja tai röntgenyksikön henkilökunnan jäsen. Kiinnipitäjänä ei voi toimia raskaana oleva tai alle 18-vuotias henkilö. (STUK 2005: 5.) Liikeartefaktujen vähentämiseksi lapset pyritään rauhoittamaan tai nukkuttamaan kun modaliteettina on tietokonetomografia tai magneettikuvaus (STUK 2015: 9).

Säteilyturvakeskuksen (STUK) julkaisemassa suosituksessa potilaan suojaamisesta röntgentutkimuksissa (2024) sanotaan, että säteilysuojaimia ei ole tarpeellista käyttää, sillä nykypäivän kuvantamislaitteissa yhä pienempi määrä säteilyä riittää diagnostisen kuvan muodostamiseen. Lisäksi ulkoisen säteilysuojaimen käyttö ei suojaa potilasta riittävästi siroavalta säteilyltä, vaan voi mahdollisesti väärin asetellun suojaimen tai liikeartefaktun takia johtaa kuvien uusimiseen ja tällöin suurempaan säteilyannokseen. (STUK 2024: 6.) Lapsien kuvantamisesta suositellaan, että säteilysuojaimia käytettäisiin samoin tavoin kuin aikuisten säteilysuojaimia, eli ulkoisia säteilysuojaimia ei ole tarpeellista käyttää (STUK 2024: 22).

## 2.3 Kuvantamisprotokolla

Kuvantamisprotokolla on ohjeistus kuvantamisen ammattilaisille kuvantamisen suorittamiseen (Owen & Hogg & Nightingale 2004). Kuvantamisprotokollasta tulee saada selville mikä kuvantamismodaliteetti, eli kuvantamistapa, on kyseessä. Protokollasta tulee saada tieto mihin kehon osaan protokolla liittyy sekä kuvaustekniikka, joka kertoo miten kukin kuvasarja kerätään (UCSF 2024). Kun kuvataan pahoinpitelyepäilyjä, kuvantamisprotokollissa on mukana myös muita ohjeita ja käytänteitä, joiden tulisi täyttyä tutkimuksen aikana. Erityisesti lapsiin kohdistuvissa pahoinpitelyepäilyjen kuvantamisissa on tarkkaan määritelty, milloin kuvantaminen tehdään ja keiden kuvantamisessa tulee olla läsnä. Esimerkiksi HUS kuvantamisen kuvantamisprotokollassa lapsen luustoröntgenissä ohjeistetaan, että paikalla tulee olla riittävä määrä hoitajia suorittamassa tutkimusta. Radiologin on oltava paikalla valvomassa tutkimusta ja arvioimassa kuvien riittävyyden. Kuvantaminen tulisi pyrkiä suorittamaan virka-aikana. (HUS kuvantaminen menettelyohje. 2022.)

Lasten pahoinpitelyepäilyjen kuvantamiseen liittyvät protokollat voivat vaihdella eri maiden, mutta myös saman maan eri toimintayksiköiden välillä. Monet maat ovat pyrkineet luomaan kansalliset suositukset lasten pahoinpitelyepäilyjen kuvantamiseen. Esimerkiksi Britanniassa luotiin vuonna 2008 suositukset alle 2-vuotiaiden lasten kuvantamiseen (RCR & RCPCH 2008). Suositusten tavoitteena on auttaa terveydenhuollon ammattilaisia toimimaan järjestelmällisesti lasten pahoinpitelyepäilyjen kuvantamisprosessin aikana.

## 2.4 Hoitosuositus

Lasten pahoinpitelyepäilyihin on tehty myös näyttöön perustuvia hoitosuosituksia. Asiantuntijat laativat tutkimuskirjallisuuden perusteella hoitosuosituksia siitä, mitkä menetelmät ja toimintatavat ovat vaikuttavia ja käyttökelpoisia sosiaali- ja terveydenhuollossa ja tarkoituksenmukaisia hoitoa tarvitseville ja läheisille (Hotus hoitosuositus 2024). Ilmoittautuneista asiantuntijoista koostuva työryhmä laatii hoitosuosituksen (Hotus hoitosuositusten laadinta 2024). Suomessa on esimerkiksi julkaistu hoitosuositus lasten kaltoinkohtelun tunnistamisesta (Hotus Perheessä tapahtuvan lapsen kaltoinkohtelun riskiolojen tunnistaminen 2022). Pahoinpitelyepäilyjen kuvantamisesta ei ole vielä kansallista hoitosuositusta.

### **3 Tarkoitus, tavoite ja tutkimuskysymykset**

#### **3.1 Tarkoitus ja tavoite**

Opinnäytetyön tarkoituksena on selvittää kansainvälisesti käytettyjä lasten pahoinpitelyepäilyjen kuvantamistutkimusten suosituksia ja protokollia kuvailevan kirjallisuuskatsauksen keinoin. Tutkimuksemme tavoitteena on lisätä tietoa mahdollisesti pahoinpidellyille lapsille sopivista kuvantamismodaliteeteista ja koota kansainvälisesti löytyvästä aineistosta suuntaviivoja tuleville suomalaisille kansallisille suosituksille lasten pahoinpitelyepäilyjen kuvantamisesta.

#### **3.2 Tutkimuskysymykset**

Opinnäytetyön tutkimuskysymyksiksi valikoitui aiheeseen tutustumisen jälkeen seuraavat kysymykset:

1. Mitä yhteneviä käytänteitä eri maiden lasten pahoinpitelyepäilyjen kuvantamissuosituksissa on?
2. Miten eri maiden lasten pahoinpitelyepäilyjen kuvantamissuositukset eroavat?

### **4 Menetelmät ja aineisto**

Opinnäytetyömme menetelmäksi valikoitui kuvaileva kirjallisuuskatsaus, jonka aineiston haku ja valinta toteutettiin systemaattisesti. Menetelmänä kirjallisuuskatsaus soveltuu hyvin aiemman tutkimustiedon kokoamiseen, sen kriittiseen tarkasteluun ja kokonaiskuvan muodostamiseen tutkittavasta aiheesta (Suhonen & Axelin & Stolt 2016: 7; Niela-Vilén & Hamari 2016: 23). Teimme työmme kuvatulla tavalla, sillä tarkoituksena oli kartoittaa työmme aiheeseen liittyvää kansainvälistä tutkimustietoa ja vertailla eri maiden kuvantamiskäytäntöjä lasten pahoinpitelyepäilyihin liittyen. Tavoitteena oli koota suuntaviivoja, jotka voisivat olla tukena mahdollisten tulevien Suomen kansallisten suositusten laatimisessa.

Kuvailevalla kirjallisuuskatsauksella, kuten narratiivisella kirjallisuuskatsauksella on mahdollista luoda laaja ja ymmärrystä lisäävä käsitys tarkastelun kohteena olevasta ai-

heesta aiempiin tutkimuksiin tai aineistoon pohjautuen. Yleisesti ottaen kuvaileva katsaus on tehty ilman jyrkkiä ja täsmällisiä sääntöjä, eikä esimerkiksi mukaan otettavia tutkimuksia ole käyty läpi erityisen järjestelmällisesti. (Salminen 2011: 6–7; Kangasniemi ym. 2013: 292.) Epäsystemaattisesti toteutettu aineiston haku, valinta ja käsitteilyprosessi voi tehdä tutkimuksen kriittisestä tarkastelusta mahdotonta, jolloin luotettavuus voi kärsiä (Johansson 2007: 4). Systemaattisessa kirjallisuuskatsauksessa sen vaiheet kuvataan niin tarkasti, että lukija pystyy arvioimaan jokaisen vaiheen toteutustapaa ja luotettavuutta (Niela-Vilén & Hamari 2016). Halusimme tehdä opinnäytetyömme aineiston hausta ja valinnasta mahdollisimman läpinäkyvän, jotta nämä vaiheet pystyttäisiin toistamaan. Tämän takia käytimme tiedonhaussa systemaattisen kirjallisuuskatsauksen periaatteita.

Kirjallisuuskatsauksen teko alkaa tutkimuskysymysten muodostamisesta. Alustavat tutkimuskysymykset muodostuivat opinnäytetyön suunnitteluvaiheessa. Niitä oli aluksi kolme kappaletta, joista yksi siirrettiin jatkotutkimusehdotukseksi. Kaksi muuta tutkimuskysymystä muotoutuivat lopulliseen muotoonsa siinä vaiheessa, kun olimme saaneet jo hyvän käsityksen siitä, millaista tietoa aiheeseen liittyen on olemassa ja mikä olisiärkevin lähestymistapa, jotta saisimme moniulotteisen aiheen käsiteltä ymmärrettävästi.

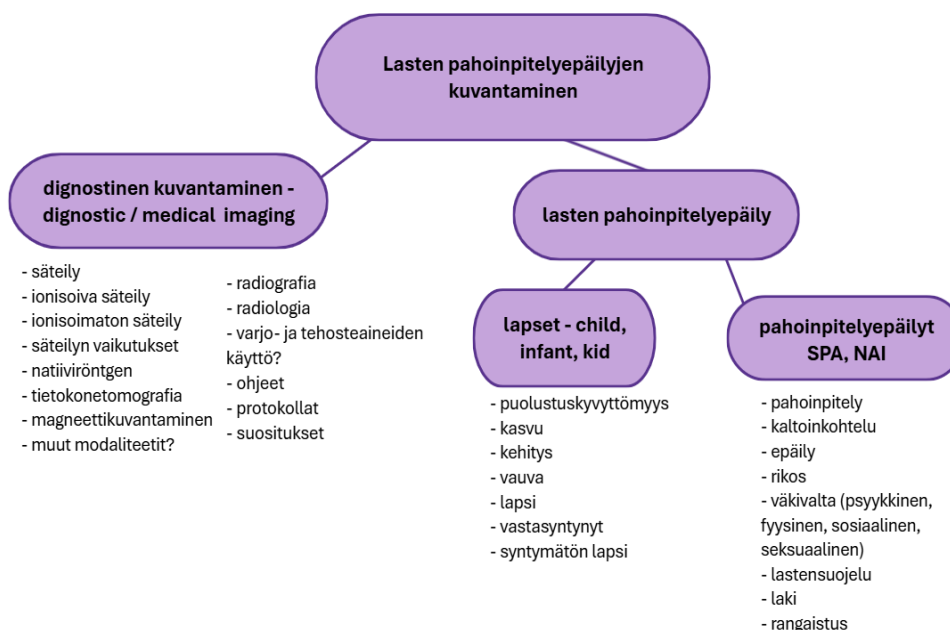
## 4.1 Systemaattinen hakustrategia ja induktiivinen aineiston analyysi

### 4.1.1 Aineiston haku ja valinta

Tietokantahaku lähtee käyntiin aiheeseen liittyvien keskeisten käsitteiden määrittämisestä, jonka jälkeen selvitetään soveltuvat hakusanat sekä muodostetaan hakulausekkeet. (Niela-Vilén & Hamari 2016: 25–27.)

Keskeisten käsitteiden määrittämisen apuna käytimme käsitekarttaa. Käsitekartta saatiin aikaiseksi hahmottelemalla erilaisia ulottuvuuksia, jotka liittyivät lasten pahoinpitelyepäilyjen kuvantamiseen. Kokonaisuus jaettiin kolmeen osaan, lapsiin, pahoinpitelyepäilyihin ja diagnostiseen kuvantamiseen. Näihin liittyviä sanoja ja synonyymeja kerättiin ylös. Kuviossa 1 on esitetty miellekartta opinnäytetyöhön liittyvistä tärkeistä käsitteistä ja lähikäsitteistä. Teimme aineistohaut suurimmalta osin englanniksi, joten suo-

menkielisille ilmauksille piti löytää englanninkieliset vastineet. Käsitekarttaan merkitsimme opinnäytetyömme kannalta olennaisimpien käsitteiden englanninkielisiä vastineita.



Kuvio 1. Opinnäytetyön tärkeät käsitteet ja lähikäsitteet.

Hakulausekkeen muodostamiseen hyödynsimme suunnitteluvaiheessa tehtyä käsitekarttaa, informaattikkojen työpajoja Boolean-operaattoreista ja hakulausekkeen muodostamisesta sekä yksilötapaamisia kirjaston informaattikkojen kanssa. Lasten pahoinpitelyepäilyjen kuvantamiseen liittyvän sanaston selvittämisessä meitä auttoi röntgenhoitajaliiton forensisen jaoston vetäjä Fox Marttinen.

Aivan ensimmäiset tietokantahaut toteutettiin yksinkertaisimmilla hakusanoilla, kuten "SPA", "infants" ja "imaging" sekä "abuse", "infants" ja "imaging". Tuloksia tarkastelemalla saimme tietoomme muita aiheeseen liittyviä tärkeitä käsitteitä, jonka jälkeen etsimme samaa tarkoittavia sanoja, joita hakulausekkeissa voitaisiin käyttää. Tiedonhakumme alkumetreillä hakulausekkeessa oli osio liittyen suosituksiin, protokolliin, ohjeistuksiin ja ehdotuksiin (eng. recommendations or guidelines or best practice or protocol or suggestions). Hakujen edetessä kyseinen osio jäi pois, sillä muuten hakutulokset olisivat jääneet liian suppeiksi.

Käydessämme läpi mahdollisia tutkimusaineistoon sopivia artikkeleita, suspected physical abuse (SPA) ja non-accidental injury (NAI) tulivat esille useimmiten. Näiden käsitteiden maantieteellisen käytön eroista on kerrottu luvun 2.1 alussa. Myös laajempia lasten laiminlyöntiin ja pahoinpitelyyn liittyviä sanoja, kuten Child Abuse Pediatric (CAP) ja Child Abuse and Neglect (CAN) esiintyi joissakin artikkeleissa. Opinnäytetyössämme keskityimme kuitenkin erityisesti kuvantamiseen, jolla pystytään selvittämään fyysisen pahoinpitelyn aiheuttamia vammoja ja oireita ja pääsemään tarkoituksenmukaiseen diagnoosiin.

Mukaanotto- ja poissulkukriteerien määrittäminen on tärkeä aineiston valintaan liittyvä vaihe, joka takaa katsauksen pysymisen suunnitellussa tavoitteessa. Kriteerit ovat apuna oleellisen kirjallisuuden löytämisessä ja pienentävät mahdollisuutta virheisiin ja puutteisiin katsauksessa. Nämä kriteerit voivat liittyä muun muassa aineiston julkaisuvuoteen, kieleen ja vertaisarviointiin. Aineiston valintaa voidaan kuvata esimerkiksi Flow-kaavion avulla. (Niela-Vilén & Hamari 2016: 26–27.)

Mukaanotto- ja poissulkukriteerit muodostamisessa olivat mukana molemmat opinnäytetyön tekijät. Kriteerit muodostettiin opinnäytetyön suunnitteluvaiheessa ensin rajaten aineiston julkaisuvuosi vuoteen 2010 tai sitä uudempaan aineistoon. Aineiston kieli rajattiin suomen, englannin, ruotsin, italian, saksan ja espanjan kielisiin aineistoihin, koska molemmat tai toinen opinnäytetyön tekijöistä osaa näitä kieliä. Aineiston tuli olla saatavilla luotettavassa tietokannassa ja sen oli oltava vertaisarvioitu. Aineiston tuli vastata tutkimuskysymyksiin ja käsitellä lasten pahoinpitelyepäilyjen kuvantamisprotokollia/-suosituksia. Mukaanotto- ja poissulkukriteerit on kuvattu taulukossa 1.

Taulukko 1. Mukaanotto- ja poissulkukriteerit.

Mukaanottokriteerit	Poissulkukriteerit
Aineiston kielenä on englanti, suomi, ruotsi, italia, saksa tai espanja	Aineiston kielenä ei ole englanti, suomi, ruotsi, italia, saksa tai espanja
Julkaisuvuosi 2010 tai uudempi	Julkaisuvuosi vanhempi kuin 2010
Aineistossa käsitellään lasten pahoinpitelyepäilyjen kuvantamisprotokollia/-suosituksia	Aineistossa ei käsitellä lasten pahoinpitelyepäilyjen kuvantamisprotokollia/-suosituksia

Aineisto saatavilla luotettavassa tietokannassa	Aineisto ei saatavilla luotettavassa tietokannassa
Aineisto auttaa tutkimuskysymyksiin vastaamisessa	Aineisto ei auta tutkimuskysymyksiin vastaamisessa
Vertaisarvioitu aineisto	Aineistoa ei vertaisarvioitu

Toteutimme tiedonhaun käyttäen seuraavia tietokantoja: PubMed, CINAHL, ScienceDirect ja Proquest. Aloitimme tiedonhaun vuoden 2024 keväällä, jonka jälkeen hioimme ja tarkensimme hakujamme ja lopulliset haut suoritimme vuoden 2025 keväällä. Hakuprosessiin osallistuivat molemmat opinnäytetyön tekijät, mikä on kirjallisuuskatsauksen luotettavuuden kannalta suositeltavaa. Tiedonhaku edelsi keskeisten käsitteiden määrittely ja soveltuvien hakusanojen muodostaminen, joiden pohjalta lopulliset hakulausekkeet laadittiin. Hakuprosessi dokumentoitiin vaihe vaiheelta, jotta tutkimuksen toistettavuus ja läpinäkyvyys toteutuisivat, mikä lisää myös katsauksen luotettavuutta (Niela-Vilén & Hamari 2016: 25–27). Taulukoimme tiedonhakuprosessin taulukon 2 mukaisesti.

Taulukko 2. Tiedonhakuprosessi

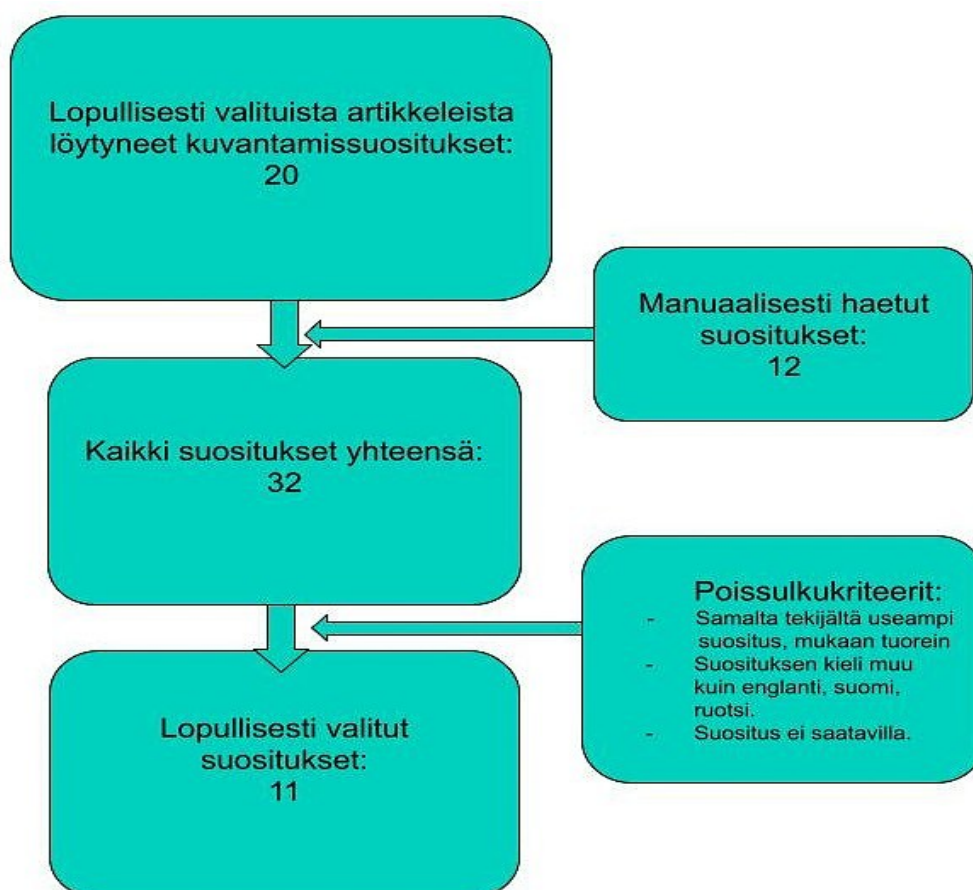
Tietokanta	Hakulauseke ja aineiston rajaus	Tulokset	Hylätty otsikon perusteella	Hylätty abstraktin perusteella	Hylätty kokosisällön perusteella	Lopullisesti valitut
PubMed	("suspected physical abuse" OR "non accidental injury" ) AND ( radiology or radiography or "medical imaging" or "diagnostic imaging" ) AND ( child or kids or pediatric or infant or babies), aikarajaus: 2010–2024, (PubMed löytää automaattisesti sanojen taivutukset)	108	64	13	13	18
ScienceDirect	( "suspected physical abuse" OR "non accidental injury" ) AND ( radiology or radiography or imaging ) AND ( child or pediatric or infant or babies), aikarajaus: 2010–2024.	49	24	6	11	8
CINAHL (EBSCO HOST)	"child abuse radio*" OR ("physical abuse" OR "non accidental in-	80	34	21	7	18

	jury" ) AND ( radiology or radiography or "medical imaging" or "diagnostic imaging" ) AND ( child* or kid* or pediatric or infant or baby or babies)) aikarajaus: 1.1.2010-31.12.2024, VER-TAISARVIOITU					
ProQuest	"child abuse radio*" OR (("physical abuse" OR "non accidental injury" ) AND ( radiology or radiography or "medical imaging" or "diagnostic imaging" ) AND ( child* or kid* or pediatric or infant or baby or babies)) aikarajaus: 01.01.2010-31.12.2024, VER-TAISARVIOITU	114	37	21	45	11
Yhteensä						55
Kaksoiskappaleiden poiston jälkeen yhteensä						36

Tietokantojen välillä havaittiin eroavaisuuksia minkälaisilla hakulausekkeilla oli mahdollista hakea aineistoja. Tämän takia hakulausekkeet eivät olleet täysin identtisiä toistensa kanssa, mutta niissä käytettiin silti samoja hakusanoja. Tarkensimme hakuja seuraavasti eri tietokannoittain: ProQuest-tietokannassa hakurajaus tehtiin advanced search-toiminnon kautta, aineisto rajattiin olemaan vertaisarvioitua ja hakemaan tuloksia kaikkialta paitsi koko tekstistä. Tämä rajaus tehtiin, sillä huomasimme, että tuloksia tuli aineistoista, joissa saatettiin vain sivuta lyhyesti lasten pahoinpitelyepäilyjä tai niiden kuvantamista. Aineiston aikarajaus oli 01.01.2010-31.12.2024. Tuloksia saatiin 114 kappaletta, joista lopullisesti valittiin 11 kappaletta. Science Direct-tietokannassa hakurajaus tehtiin vain vuosien 2010–2024 mukaan. Tuloksia saatiin 49 kappaletta, joista lopuksi valikoitui kahdeksan kappaletta. Pubmed-tietokannan haun aikarajaus oli 2010–2024. Tuloksia saatiin 108 kappaletta, joista lopuksi valittiin 18 kappaletta. CINAHL-tietokannan haku rajattiin vertaisarvioituihin tuloksiin ja aikarajauksena oli 01.01.2010-31.12.2024. Tuloksia tälle tuli 80 kappaletta, joista lopuksi valittiin 18 kappaletta. Aineistoja saatiin tulokseksi kaikista tietokannoista yhteensä 351 kappaletta. Aineistot käytiin ensimmäisenä läpi otsikoiden perusteella mukaanotto- ja poissulkukriteerien perusteella. Tämän jälkeen karsittiin pois kaikki ne artikkelit, jotka eivät täyttäneet mukaanottokriteerejä. Sen jälkeen

kävimme jäljelle jääneet artikkelit abstraktin, eli aineiston tiivistelmän perusteella läpi tarkasti. Lopuksi tiivistelmän perusteella mukaan otettu aineisto käytiin läpi kokonaisuudessaan. Koko tekstin perusteella valitussa aineistossa käsiteltiin lasten pahoinpitelyepäilyjen kuvantamista. Lopullisesti valittuja artikkeleita saimme yhteensä 55 kappaletta, joista osa oli samoja toisten tietokantojen artikkelien kanssa. Kun kaksoiskappaleet oli käyty läpi, jäljelle jäi 36 artikkelia, joista keräsimme tiedon niissä mainituista virallisista lasten pahoinpitelyepäilyjen kuvantamissuosituksista.

Koska opinnäytetyön tarkoituksena oli vertailla kansainvälisiä lasten pahoinpitelyepäilyjen kuvantamissuosituksia, haettiin lopullisesti valituista 36 artikkelista vain tieto kuvantamissuosituksista. Näiden jälkeen kuvantamissuosituksia haettiin myös manuaalisesti valitun aineiston lähdeluetteloista tai hakukoneiden tuloksista hyödyntäen samoja mukaanotto- ja poissulkukriteerejä. Alla esiteltynä PRISMA-kaavio suositusten valinnasta kuviossa 2.



Kuvio 2. Kuvantamissuositusten haku ja valinta.

Kirjallisuuskatsaukseen valikoitui 11 suositusta. Suositukset käsittelevät lasten pahoinpitelyepäilyjen kuvantamista. Suositusten valintaan osallistuivat molemmat opinnäytetyön tekijät. Valinnassa karsittiin pois kaksoiskappaleet ja jos samalla tekijällä oli useampi julkaistu suositus, valittiin vain niistä tuorein. Suosituksista karsiutuivat pois myös ne suositukset, joista ei ollut saatavilla käännöstä kielellä, mitä opinnäytetyön tekijät osaavat. Valinnassa karsiutuivat pois myös ne suositukset, joihin emme päässeet käsiksi suljetun tietokannan tai maksumuurin takia. Suosituksia löytyi yhdeksästä eri maasta, joista vuoden 2014 oli vanhin ja vuoden 2024 uusin julkaisu. Valitut suositukset esiteltynä taulukossa 3.

Taulukko 3. Lopullisesti valitut kuvantamissuositukset.

Suosituksen nimi	Maa	Vuosi
1. American College of Radiology ACR Appropriateness Criteria ® Suspected Physical Abuse—Child	USA	2017
2. The radiological investigation of suspected physical abuse in children	Iso-Britannia	2018
3. Southern Denmark skeletal survey, follow up skeletal survey protocol	Tanska	2014
4. HAS and SOFMER: Shaken baby syndrome or non-accidental head injury caused by shaking Update of the guidelines issued by the 2011 hearing commission.	Ranska	2017
5. Plain Films - Skeletal Survey, MRT instructions for imaging skeletal survey	Uusi-Seelanti	2023
6. Abuse and Neglect imaging guidelines	Uusi-Seelanti	2023
7. Child Protection Guideline Office. AWMF S3+ Child abuse and neglect guideline: involving Youth Welfare and Education Services (Child Protection Guideline)	Saksa	2021
8. Canadian Association of Radiologists Pediatric Imaging Referral Guideline	Kanada	2024
9. Riktlinjer för radiologin vid utredning av misstänkt fysisk barnmisshandel	Ruotsi	2019
10. Guideline for Imaging of Suspected Non-Accidental Injury	Australia, Uusi-Seelanti	2022
11. The German Evidence-Based Child Protection Guideline – Imaging in Suspected Child Abuse	Saksa	2020

#### 4.1.2 Aineiston analyysi

Sisällönanalyysi toteutettiin lopulta ainoastaan lasten pahoinpitelyepäilyjä käsitteleville kuvantamissuosituksille, joita oli 11 (kuvio 2). Tähän päädyttiin, koska tutkimuskysymyksissä käsitellään vain kuvantamissuositusten yhteneväisyyksiä ja eroja. Taulukoimme yhteenvedon valituista suosituksista (Liite 1), missä avataan tarkemmin suosituksen nimi, tekijät, julkaisuvuosi, ketä suositus koskee sekä mitä suosituksissa suositellaan.

Aineiston analyysillä ja synteessillä pyritään järjestämään ja tiivistämään valikoitujen tutkimusten tuloksia. Aineiston analyysissä voidaan kartoittaa ja luokitella aineistoa sekä etsiä samankaltaisuuksia ja eroja aineistosta. Lopuksi aineistoa tulkitaan ja tulokset yhdistetään ymmärrystä lisääväksi kokonaisuudeksi (synteesi). Analyysi aloitetaan kuvaamalla tutkimusten tärkeää sisältöä kuten julkaisuvuotta, tutkimusten tarkoitusta, päätuloksia sekä vahvuuksia ja heikkouksia. Tutkimusten yhteenveto suositellaan tekevän taulukkomuodossa, tarkoituksena laatia kokonaiskuva ja ymmärrys aiheesta. Aineistoon tutustuminen ja lukeminen yhä uudelleen on myös suositeltua. Aineiston vertailua ja ryhmittelyä tehdään myös useampaan kertaan. Tutkimusten tulososa sekä johtopäätökset tarkkaan lukemalla voidaan tiivistää tutkimusten pääasiat, jotka kirjataan tutkimuksen sivuun. Tehtyjä merkintöjä tarkastelemalla voidaan rakentaa luokkia, kategorioita sekä teemoja, mikä auttaa sisällön nimeämisessä. Synteesivaiheessa yksittäisistä tutkimustuloksista muodostetaan yleiskuva samalla ristiriitaiset tulokset esittäen. Kirjallisuuskatsauksen koko prosessin ajan tehdään muistiinpanoja, joihin sisällytetään perustelut tehdyille päätöksille. Taulukointeja ja kuviointeja voidaan hyödyntää synteessin selventämiseksi. (Niela-Vilén & Hamari 2016: 30–31.)

Aineiston analysoinnissa voidaan hyödyntää tilastollisia menetelmiä tai sisällönanalyysiä (Lemetti & Ylönen 2016: 71). Näistä valitsimme sisällönanalyysin työstettäväksi menetelmäksi. Sisällönanalyysillä pyritään kuvaamaan tutkimusmateriaali tiivistetysti, pelkistetysti ja yleisesti. Luokkien muodostaminen on sisällönanalyysin ydin, ja niiden sekä kategorioiden avulla saadaan lopulta kuvattua tarkastelun kohteena olevaa ilmiötä ja aiheita. Sisällönanalyysi jakautuu kolmeen päävaiheeseen, joita ovat valmistelu-, analysointi- ja raportointivaihe. Tutkimuskysymykset ohjaavat aineiston analyysia, minkä takia kysymykset on hyvä olla suhteutettuna sisällönanalyysiin. Sisällönanalyysin hyö-

dyntämisellä tavoitellaan sitä, että tarkasteltavaksi päätyvän aineiston avulla on mahdollista vastata ennalta asetettuihin tutkimuskysymyksiin, tarkoitukseen sekä tavoitteisiin. (Elo & Kajula & Tohmola & Kääriäinen 2022.)

Sisällönanalyysiä voidaan lähestyä joko aineistolähtöisesti eli induktiivisesti tai teorialähtöisesti eli deduktiivisesti tai molempia käyttäen. Jos tutkittavasta aiheesta on riittävästi aikaisempaa tutkimustietoa, on järkevää käyttää teorialähtöistä analyysiä, jossa käytetään hyväksi valmista luokittelurunkoa, analyysimatriisia. Aineistolähtöistä lähestymistapaa on taas järkevä käyttää, mikäli aihetta ei ole aiemmin paljon tutkittu, jolloin teorian vähyyden ohjaa tutkijat luomaan itsenäisesti luokittelurungon aineistoon perustuen. (Elo ym. 2022.) Koska lasten pahoinpitelyepäilyjen kuvantamissuosituksista ei löytynyt yhtenäistä teoriaa, käytimme työssämme induktiivista sisällönanalyysiä, sillä muodostimme luokat aineistoon tutustumisen jälkeen.

Sisällönanalyysin valmisteluvaiheessa valitaan analyysiyksikkö eli esimerkiksi ajatuskonaisuus, lause tai sana, joka vastaa tutkimuskysymykseen. Valmisteluvaiheessa perehdytään myös aineistoon tarkasti. Induktiivisen sisällönanalyysin analysointivaihe alkaa luokittelurungon laadinnalla ja se voidaan muodostaa joko yhden tai useamman tutkimuksen tuloksia tarkastelemalla. Muodostimme luokittelurungon tarkastelemalla American College of Radiology (ACR) ja The Royal College of Radiologists (RCR) suosituksia. Luokittelurunkoon kerätään pelkistettyjä ilmauksia aineistosta ja ne ryhmitellään eri luokkiin, kuten alaluokkiin, yläluokkiin ja pääluokkiin. Jaottelimme työssä pää-, ylä- ja alaluokkia, näistä esimerkki taulukossa 5. Lopuksi saatu tiivis kuvaus esitetään taulukko- tai kuviomuodossa. Analysointivaiheessa saadut tulokset raportoidaan vielä luokkia apuna käyttäen ja tutkimuskysymyksiin vastaten. (Elo ym. 2022.)

Analyysiprosessi alkoi siitä, että luimme suositukset läpi useampaan kertaan etsien niissä toistuvia aihepiirejä luokkien muodostamiseksi. Tunnistimme suosituksista keskeisiksi seuraavat toistuvat pääluokat: ikään liittyvät indikaatiot, modaaliteetti, kuvantamisprotokolla sekä säteilyyn liittyvät tekijät. Lisäksi suosituksissa saattoi esiintyä muita mainintoja esimerkiksi sisarusten kuvantamisesta tai kuvantamiseen osallistuvista henkilöistä (luokka Muut). Käytimme näitä pääluokkia suositusten yhtäläisyyksien ja erojen vertailussa. Tulosten kuvailevassa analyysissä avaamme tarkemmin suositusten yhtäläisyyksiä ja eroja pääluokkien ylä-, ja alaluokissa. Teimme pääluokista myös kokoavan luokittelutaulukon, joka on alla taulukossa 4, jossa suositukset ovat samassa järjestyksessä kuin taulukossa 3 ja liitteessä 1.

Taulukko 4. Luokittelurungon pääluokat.

Suositus	Ikä	Modaliteetti	Kuvantamisprotokolla	Säteily	Muut
1. ACR	x	x	x	x	x
2. RCR	x	x	x	x	x
3. Tanska	x	x	x	x	x
4. Ranska	x	x	x		
5. Uusi-Seelanti 1		x	x		x
6. Uusi-Seelanti 2	x	x	x		
7. Saksa 1	x	x	x		
8. Kanada		x			
9. Ruotsi	x	x	x		
10. Australia ja Uusi-Seelanti	x	x	x	x	x
11. Saksa 2	x	x	x		x

ACR= American College of Radiology; RCR= The Royal College of Radiologists; Tanska= Southern Denmark skeletal survey, follow up skeletal survey protocol; Ranska=HAS and SOFMER: Shaken baby syndrome or non-accidental head injury caused by shaking Update of the guidelines issued by the 2011 hearing commission; Uusi-Seelanti 1= Plain Films - Skeletal Survey, MRT instructions for imaging skeletal survey; Uusi-Seelanti 2= Abuse and Neglect imaging guidelines; Saksa 1= Child Protection Guideline Office. AWMF S3+ Child abuse and neglect guideline: involving Youth Welfare and Education Services (Child Protection Guideline); Kanada= Canadian Association of Radiologists Trauma Diagnostic Imaging Referral Guideline; Ruotsi= Riktlinjer för radiologin vid utredning av misstänkt fysisk barnmisshandel; Australia ja Uusi-Seelanti= Guideline for Imaging of Suspected Non-Accidental Injury; Saksa 2= The German Evidence-Based Child Protection Guideline – Imaging in Suspected Child Abuse.

Taulukko 5. Esimerkki modaliteettien ala-, ylä- ja pääluokkien tunnistamisesta.

Alkuperäinen ilmaisu	Käännös	Pelkistys	Alaluokka	Yläluokka	Pääluokka
Imaging should always include skeletal survey in children under two years old and skeletal survey	Kuvantamiseen tulisi aina sisältyä luustoröntgen tutkimus alle 2-vuotiailla ja luustoröntgen tutkimus sekä pään TT-tutkimus alle 1-vuotiailla lapsilla.	2-vuotiaiden kuvantamiseen kuuluu luustoröntgentutkimus ja 1-vuotiailla luustoröntgentutkimus sekä pään TT-tutkimus.	Luustoröntgen Pään tietoko-	Natii- viröntgen	Kuvantamis- modali- teetit

and computed tomography (CT) head scan in children under one year old.			netomografia Alle 2-vuotiaat Alle 1-vuotiaat	Tietokonetomografia	Potilaan ikä
It will cover imaging in suspected non CNS injury, (skeletal survey, nuclear medicine bone scan, CT and MRI), and in suspected CNS injury (skull X ray, US, CT and MRI).	Suositus kattaa kuvantamisen ei keskushermostoon kohdistuvan trauman epäilyssä (luustoröntgen tutkimus, luuston gammakuvaus, tietokonetomografia ja magneettikuvaus) sekä keskushermostoon kohdistuvan trauman kuvantamisessa (pään röntgenkuvaus, ultraääni, tietokonetomografia ja magneettikuvaus).	Ei-keskushermosto traumassa luustoröntgen, luuston gammakuvaus, tietokonetomografia ja magneettikuvaus. Keskushermostotraumassa pään röntgenkuvaus, ultraääni, tietokonetomografia ja magneettikuvaus.	Luustoröntgen  Luuston gammakuvaus	Natiiviröntgen  Gammakuvaus  Tietokonetomografia  Magneettikuvaus  Ultraääni	Kuvantamismodaliteetit

Pääluokkaan ikään liittyvät indikaatiot löytyi kolme alaluokkaa: Alle 2-vuotiaat, yli 2-vuotiaat sekä lapset ei spesifioitua ikää. Modaliteeteista löysimme kuusi yläluokkaa: natiiviröntgen, tietokonetomografia (TT), magneettikuvaus, gammakuvaus, ultraääni ja positroniemissiotomografia. Natiiviröntgenistä löysimme yhden alaluokan: luustoröntgen tutkimuksen. Tietokonetomografiassa alaluokkia oli viisi: Pään TT, aivojen TT, rintakehän alueen TT, rintakehän alueen TT varjoaineella sekä vatsan/lantion alueen TT varjoaineella. Magneettikuvauksessa alaluokkia oli neljä: Pään magneettikuvaus ilman varjoainetta, selkärangan magneettikuvaus, aivojen magneettikuvaus, vatsan alueen magneettikuvaus. Gammakuvauksesta alaluokkia tuli yksi: koko luuston gammakuvaus. Ultraäänestä alaluokkia saatiin kaksi: vatsan ultraäänitutkimus ja pään ultraäänitutkimus. Positroniemissiotomografiassa alaluokkia oli vain yksi, luuston PET-TT. Kuvantamisprotokollan yläluokkia löytyi kolme: Suppea kuvaus protokollista, normaali kuvaus protokollista sekä laaja kuvaus protokollista. Suppeassa kuvauksessa mainintaa protokollista oli vain pintapuolisesti tai ei lainkaan, normaalissa kuvauksessa protokollista löytyi maininta luustoröntgenin kuvaussuunnista tai muiden modaliteettien kuvausohjeita, laajassa kuvauksessa kuvausohjeita oli useammasta modaliteetista esimerkiksi

luustoröntgenin kuvaussuunnat ja magneettikuvauksen sekvenssit. Säteilyyn liittyvien tekijöiden alaluokkia saatiin kolme: Säteilyn suhde kuvanmuodostukseen, tutkimusten säteilyannokset ja tutkimuksen säteilyannoksen vertautuvuus taustasäteilyyn. Pääluokassa muut ei muodostettu ylä- tai alaluokkia, vaan ne avataan erikseen tuloksissa. Ala-, ylä- ja pääluokat eriteltynä taulukossa 6.

Taulukko 6. Suositusten ala-, ylä-, ja pääluokat.

Alaluokka	Yläluokka	Pääluokka
Alle 2-vuotiaat Yli 2-vuotiaat Lapset ei spesifioitua ikää		Ikään liittyvät indikaatiot
Luustoröntgentutkimus  Pään TT Aivojen TT Rintakehän alueen TT Rintakehän alueen TT Varjoaineella Vatsan/lantion alueen TT Varjoaineella  Pään magneettikuvaus ilman varjoainetta Selkärangan magneettikuvaus Aivojen magneettikuvaus Vatsan alueen magneettikuvaus  Koko luuston gammakuvaus  Vatsan ultraäänitutkimus  Koko luuston positroniemissiokuvaus	Natiiviröntgen  Tietokonetomografia  Magneettikuvaus  Gammakuvaus  Ultraääni  PET	Modaliteetti
Mainintaa protokollista oli vain pintapuolisesti tai ei lainkaan  Protokollista löytyi maininta luustoröntgenin kuvaussuunnista tai muiden modaliteettien kuvausohjeita  Kuvausohjeita oli useammasta modaliteetista esimerkiksi luustoröntgenin kuvaussuunnat, sekä magneettikuvauksen sekvenssit	Suppea kuvaus protokollista  Normaali kuvaus protokollista  Laaja kuvaus protokollista	Kuvantamisprotokolla

Säteilyn suhde kuvanmuodostukseen Tutkimusten säteilyannokset Tutkimuksen säteilyannoksen vertautuvuus taustasäteilyyn		Säteilyyn liittyvät tekijät
--	--	-----------------------------

## 5 Tulokset: Eri maiden lasten pahoinpitelyepäilyjen kuvantamissuosituksiset

Kirjallisuuskatsaukseen valikoitui 11 kuvantamissuosituksista. Suosituksia löytyi eri puolilta maailmaa: Pohjoismaista (Ruotsi ja Tanska), Keski-Euroopasta (Saksa, Ranska, Iso-Britannia), Pohjois-Amerikasta (Yhdysvallat ja Kanada) sekä Oseaniasta (Australia ja Uusi-Seelanti). Suositusten pituus vaihteli melko paljon, alle kymmenestä yli sadan sivun pituisiin. Kuvantamissuosituksiset oli julkaistu 2014–2024 aikavälillä. Osa kuvantamissuosituksista oli hyvin suppeita ja osana laajempaa hoitosuosituksista (Hamel ym. 2024), kun taas osa oli erittäin laajoja ja perusteellisia (Blesken ym. 2019). Tuloksissa vastaamme tutkimuskysymyksiin kuvantamissuosituksisten yhteneväisyyksistä ja eroista tekemämme sisällönanalyysin perusteella.

Neljässä suosituksessa eroteltiin, miten vahvasti eri kehon osien kuvantamista tietyillä modaaliteeteilla suositellaan (Wootton-Gorges ym. 2017; Blesken ym. 2019; Hamel ym. 2024; Born ym. 2020). Näissä suosituksissa asia ilmaistiin eri tavoin. ACR:n suosituksessa oli kolme asteikkoa: yleensä ei suositeltavaa, voi olla suositeltavaa ja yleensä suositeltavaa. (Wootton-Gorges ym. 2017). Kanadan suosituksessa oli neljä eri luokkaa: vahvasti vastaan, ehdollisesti vastaan, ehdollisesti puolesta ja vahvasti puolesta (Hamel ym. 2024). Saksa 1 erosi edellisistä siten, että se oli jaettu kolmeen eri suosituksen tasoon ja näistä tasoista oli vielä eroteltu, kuinka vahvasti mitäkin suositellaan (Blesken ym. 2019). Saksa 2 oli erotellut suositeltavat tavat kuvantamiselle sanoin: pitäisi ja saattaisi (Born ym. 2020).

### 5.1 Kuvantamissuosituksisten yhtenevyydet

Tässä luvussa esittelemme kuvantamissuosituksisten yhteneviä käytänteitä pääluokkien mukaisessa järjestyksessä.

### 5.1.1 Ikä ja indikaatio

Yleisin yhteneväisyys suosituksissa oli se, että kuvantamisella tulee todeta erityisesti alle 2-vuotiaiden lasten pahoinpitelyepäilyt. Indikaationa epäilylle todettiin olevan ulkoiset vammat, normaalista poikkeava käytös tai raportoitu kaltoinkohtelu. Tämä ikä toistui yhdeksässä suosituksessa yhdestätoista: ACR, RCR, Tanska, Ranska, Uusi-Seelanti 2, Saksa 1, Ruotsi, Australia ja Uusi-Seelanti, Saksa 2. Alle 2-vuotiaille lapsille tulee tehdä kattava luustoröntgenkuvaus ja yli 2-vuotiaille luuston kuvantaminen kohdistuu niihin kohteisiin, jotka lapsi pystyy itse kertomaan. (Wootton-Gorges ym. 2017; RCR & ScoR 2018; Mussmann & Paulsen 2014; Adamsbaum & Laurent-Vannier 2017; Webb & Kelly 2021; Blesken ym. 2019; Wiksell & Caisander 2019; The Royal Australian and New Zealand College of Radiologists 2022; Born & Schwier & Stoeber & Mentzel & Freiberg 2020.) Poikkeuksina ovat lapset, jotka esimerkiksi tajuttomuuden, neurologisten vammojen, neurokehityksellisten vaikeuksien tai kehitysvamman vuoksi eivät pysty kertomaan tapahtuneesta tai vammoistaan (Wootton-Gorges ym. 2017: 7; RCR & ScoR 2018: 5; Wiksell & Caisander 2019; Born ym. 2020: 345). Yli 2-vuotiaiden ikää käsiteltiin viidessä suosituksessa: ACR, RCR, Tanska, Ruotsi, Australia ja Uusi-Seelanti (Wootton-Gorges ym. 2017; RCR & ScoR 2018; Mussmann & Paulsen 2014; Wiksell & Caisander 2019; The Royal Australian and New Zealand College of Radiologists 2022). Kahdessa tutkimuksessa yhtenevyys ilmeni siten, että niissä ei mainittu lapsen ikää ollenkaan (Hamel ym. 2024; Radiology Service 2023.)

RCR:n ja ScoR:n laatimien suositusten mukaan alle 2-vuotiaille tulisi aina tehdä luustoröntgentutkimus ja alle 1-vuotiaille luustoröntgentutkimuksen lisäksi pään tietokonetomografiatutkimus. Yli 1-vuotiailla, joilla esiintyy ulkoisia todisteita päähän kohdistuneesta vammasta ja/tai epänormaaleja neurologisia oireita, olisi hyvä kuvata myös pään TT. Tilannekohtaisesti luustoröntgentutkimus voi olla tarpeen myös yli 2-vuotiailla. (RCR & ScoR 2018: 5)

### 5.1.2 Kuvantamismodaliteetit

Kaikissa suosituksissa mainittiin kuvantamismenetelmänä natiiviröntgen. Erityisen yhtenevää oli luustoröntgentutkimuksen suosittelu (Wootton-Gorges ym. 2017: 4; RCR & ScoR 2018: 5; Mussmann & Paulsen 2014; Adamsbaum & Laurent-Vannier 2017; Radiology Service 2023; Webb & Kelly 2021; Blesken ym. 2019; Hamel ym. 2024; Wiksell & Caisander 2019; The Royal Australian and New Zealand College of Radiologists

2022; Born ym. 2020). Luustoröntgentutkimuksessa lapselta kuvataan koko keho. Tutkimus koostuu keskimäärin 20 erillisestä röntgenkuvasta, joiden avulla kartoitetaan pahoinpitelyn aiheuttamia vammoja. (RCR & ScoR 2018: 24.)

Tietokonetomografia oli natiiviröntgenin kanssa yleisin modaliteetti, jota suositeltiin kaikissa suosituksissa. Tietokonetomografia on suosittu modaliteetti silloin, kun potilaan tilasta tarvitaan nopeasti tietoa. (Wootton-Gorges ym. 2017; RCR & ScoR 2018; Mussmann & Paulsen 2014; Adamsbaum & Laurent-Vannier 2017; Radiology Service 2023; Webb & Kelly 2021; Blesken ym. 2019; Hamel ym. 2024; Wiksell & Caisander 2019; The Royal Australian and New Zealand College of Radiologists 2022; Born ym. 2020). Pään TT-tutkimus oli TT-tutkimuksista yleisin ja sitä suositeltiin kymmenessä suosituksessa: ACR, RCR, Tanska, Uusi-Seelanti 1, Uusi-Seelanti 2, Saksa 1, Kanada, Ruotsi, Australia ja Uusi-Seelanti, Saksa 2. Pään TT-tutkimusta suositeltiin, sillä se on nopea tapa saada diagnostista tietoa päähän kohdistuneista vammoista. (Wootton-Gorges ym. 2017; RCR & ScoR 2018; Mussmann & Paulsen 2014; Radiology Service 2023; Webb & Kelly 2021; Blesken ym. 2019; Hamel ym. 2024; Wiksell & Caisander 2019; The Royal Australian and New Zealand College of Radiologists 2022; Born ym. 2020.) Aivojen TT-tutkimusta suositeltiin kahdessa suosituksessa: RCR, Ranska. Aivojen TT-kuvantamisen tärkeys korostui erityisesti ravistelusta aiheutuneiden vammojen diagnostiikassa. (RCR & ScoR 2018; Adamsbaum & Laurent-Vannier 2017.) Rintakehän TT-tutkimusta suositeltiin kolmessa suosituksessa (Wootton-Gorges ym. 2017; RCR & ScoR 2018; The Royal Australian and New Zealand College of Radiologists 2022). Kylkiluiden murtumien sekä keuhkojen tai ylävartalon vammojen tarkemmassa tarkastelussa rintakehän TT-tutkimus oli suositeltavaa. (Wootton-Gorges ym. 2017; RCR & ScoR 2018; The Royal Australian and New Zealand College of Radiologists 2022.) Vatsan/lantion alueen TT-tutkimusta varjoainetehosteisesti suositeltiin kolmessa suosituksessa: ACR, Kanada, Australia ja Uusi-Seelanti. Sisäelinvammojen tutkimisessa varjoainetehosteinen tutkimus on hyödyllinen. (Wootton-Gorges ym. 2017: 8; Hamel ym 2024: 10; The Royal Australian and New Zealand College of Radiologists 2022: 12.)

Yhdeksän suositusta suositteli magneettikuvantamista lasten pahoinpitelyepäilyjen diagnostiikassa. Magneettikuvaus on sopiva modaliteetti silloin, kun lapsen terveydellinen tila on vakaa, eikä ole hengenvaaraa. Yhdeksästä suosituksesta viisi oli yksimielisiä aivojen magneettikuvauksesta: RCR, Ranska, Uusi-Seelanti 2, Saksa 1, Ruotsi. Neljä suositusta mainitsi pään magneettikuvantamisen: ACR, Kanada, Australia ja Uusi-Seelanti, Saksa 2. (Wootton-Gorges ym. 2017; RCR & ScoR 2018; Adamsbaum

& Laurent-Vannier 2017; Webb & Kelly 2021; Blesken ym. 2019; Hamel ym. 2024; Wiksell & Caisander 2019; The Royal Australian and New Zealand College of Radiologists 2022; Born ym. 2020.) Selkärangan magneettikuvantamista suositteli kahdeksan suositusta: ACR, RCR, Ranska, Saksa 1, Kanada, Ruotsi, Australia ja Uusi-Seelanti, Saksa 2. Selkärangan magneettikuvantamisella voidaan kartoittaa selkäytimen vammoja, mutta myös selkärangan ja hermorakenteiden vaurioita. (Wootton-Gorges ym. 2017; RCR & ScoR 2018; Adamsbaum & Laurent-Vannier 2017; Blesken ym. 2019; Hamel ym. 2024; The Royal Australian and New Zealand College of Radiologists 2022; Born ym. 2020).

Viisi suositusta oli yhteneväisiä siinä, että myös gammakuvausta suositeltiin koko luuston tutkimiseen. Gammakuvantamista suositettiin hyvänä lisätutkimuksena esimerkiksi silloin, kun luustoröntgentutkimuksessa ei oltu havaittu murtumia, mutta pahoinpitelyä epäiltiin yhä. (Wootton-Gorges ym. 2017: 6–7; RCR & ScoR 2018: 36; Adamsbaum & Laurent-Vannier 2017: 34; Blesken ym. 2019: 54; The Royal Australian and New Zealand College of Radiologists 2022: 9–10.) Luuston tutkimiseen gammakameralla käytetään radionuklidi Teknetium 99m fosfonaattia (The Royal Australian and New Zealand College of Radiologists 2022: 9). Gammakuvantamista ei suositella usein sen aiheuttaman suuren säteilymäärän takia (Born ym. 2020: 346.)

Ultraääntä suositeltiin viidessä suosituksessa. Yleisesti ultraääni soveltuu tutkittaessa nestekertymiä luiden ympärillä, metafysimurtumia ja kylkiluun murtumia (RCR & ScoR 2018: 36). Vatsan ultraäänitutkimusta suosittelivat: Ranska, Australia ja Uusi-Seelanti, Saksa 2. Vatsan ultraäänitutkimusta suositellaan silloin, kun halutaan tarkastella kiinteitä sisäelinvaurioita. Se ei sovellu ainoaksi pahoinpitelyepäilyjen kuvantamistutkimukseksi ja onkin käytössä seurantatutkimuksena. (Adamsbaum & Laurent-Vannier 2017: 13; The Royal Australian and New Zealand College of Radiologists 2022: 12; Born ym 2020: 346.) Pään ultraäänitutkimusta suositeltiin neljässä suosituksessa: Ranska, Saksa 1, Australia ja Uusi-Seelanti, Saksa 2. Pään ultraäänitutkimus voi olla hyödyllinen vauvojen pään vammojen diagnostiikassa, vaikka sitä ei käytetä yleisesti pahoinpitelyepäilyjen selvittämiseen. Pään ultraäänitutkimuksella voidaan selvittää kovakalvonalaisia verenvuotoja, jotka löydöksenä voivat usein herättää epäilyn pahoinpitelystä. (Adamsbaum & Laurent-Vannier 2017: 14; Blesken ym. 2019: 62; The Royal Australian and New Zealand College of Radiologists 2022: 13; Born ym 2020: 344.)

### 5.1.3 Kuvantamisprotokolla

Suosituksset jaettiin kolmeen eri luokkaan perustuen miten laajoja kuvausohjeita niissä oli. Suppea kuvaus ohjeista oli kahdella suosituksella: Uusi-Seelanti 2, Kanada. Näissä suosituksissa maininta kuvausohjeesta oli pintapuolinen tai sitä ei ollut lainkaan. Yhtenäistä näissä suosituksissa oli se, ettei niissä käsitelty laajasti myöskään muita kuvantamissuosituksiin liittyviä asioita, kuten esimerkiksi luustoröntgentutkimuksen kuvaussuuntia. Näissä ei siten ollut varsinaista kuvantamisprotokollaa. (Webb & Kelly 2021; Hamel ym. 2024.)

Normaalissa kuvauksessa kuvausohjeista löytyi maininta luustoröntgenin kuvaussuunnista tai muiden modaaliteettien kuvausohjeita. Näitä suosituksia oli viisi. (Wootton-Gorges ym. 2017; Mussmann & Paulsen 2014; Radiology Service 2023; Blesken ym. 2019; Born ym. 2020.) Lisäksi luustoröntgenin kuvaussuunnat oli avattu myös neljässä suosituksessa, missä käsiteltiin myös muita kuvausohjeita eri modaaliteeteille. (RCR & ScoR 2018; Adamsbaum & Laurent-Vannier 2017; Wiksell & Caisander 2019; The Royal Australian and New Zealand College of Radiologists 2022.)

Luustoröntgenin kuvaussuunnat oli avattu yhdeksässä suosituksessa: ACR, RCR, Tanska, Ranska, Uusi-Seelanti 1, Saksa 1, Ruotsi, Australia ja Uusi-Seelanti, Saksa 2. Ks. Liite 2. Kaikissa näissä suosituksissa suositeltiin kallon kuvantamista suunnilla anterioriposteriorinen (AP) ja lateraali (LAT). Myös raajojen kuvantamista suositeltiin näissä suosituksissa. Suositukset olivat yksimielisiä, että pitkät luut kuvataan AP suunnaisina. (Wootton-Gorges ym. 2017; RCR & ScoR 2018; Mussmann & Paulsen 2014; Adamsbaum & Laurent-Vannier 2017; Radiology Service 2023; Blesken ym. 2019; Wiksell & Caisander 2019; The Royal Australian and New Zealand College of Radiologists 2022; Born ym. 2020.) Jalkaterä kuvataan dorsoplantaari (DP) suunnasta neljän suosituksen mukaan (RCR & ScoR 2018; Radiology Service 2023; Blesken ym. 2019; The Royal Australian and New Zealand College of Radiologists 2022). Neljä suositusta suositteli kuvaamaan jalkaterän AP suunnasta (Mussmann & Paulsen 2014; Adamsbaum & Laurent-Vannier 2017; Wiksell & Caisander 2019; Born ym. 2020). Kädet kuvataan PA suunnasta (Wootton-Gorges ym. 2017; RCR & ScoR 2018; Radiology Service 2023; Blesken ym. 2019; Wiksell & Caisander 2019; The Royal Australian and New Zealand College of Radiologists 2022; Born ym. 2020) tai DP suunnasta vanhemmilta lapsilta, jos lapsi on kooltaan niin iso, ettei mahdu yhteen kuvaan (RCR & ScoR 2018;

The Royal Australian and New Zealand College of Radiologists 2022). Kaikissa yhdeksässä suosituksessa suositeltiin thoraxin kuvantamista. Näissä suosituksissa yhtenäisinä kuvaussuuntina olivat AP sekä viistokuvat molemmista suunnista. (Wootton-Gorges ym. 2017; RCR & ScoR 2018; Mussmann & Paulsen 2014; Adamsbaum & Laurent-Vannier 2017; Radiology Service 2023; Blesken ym. 2019; Wiksell & Caisander 2019; The Royal Australian and New Zealand College of Radiologists 2022; Born ym. 2020.) Viistokuvien avulla voidaan tunnistaa mahdolliset kylkiluiden murtumat tehokkaammin (Wootton-Gorges ym. 2017: 4). Lateraalisuunnan kuvia suositeltiin lisäksi vain neljässä suosituksessa (Wootton-Gorges ym. 2017; Mussmann & Paulsen 2014; Radiology Service 2023; The Royal Australian and New Zealand College of Radiologists 2022). Vain kahdeksassa suosituksessa oli mainittu lantion/Ionkan alueen kuvasuunta, joka oli AP (Wootton-Gorges ym. 2017; RCR & ScoR 2018; Mussmann & Paulsen 2014; Adamsbaum & Laurent-Vannier 2017; Radiology Service 2023; Blesken ym. 2019; Wiksell & Caisander 2019; The Royal Australian and New Zealand College of Radiologists 2022). Selkärangan kuvausta suositteli yhdeksän suositusta. Näissä kuvasuunta oli lateraali, vaikka ACR ja Ranskan suosituksissa suositeltiin lisäksi AP suunnan ottamista. (Wootton-Gorges ym. 2017; RCR & ScoR 2018; Mussmann & Paulsen 2014; Adamsbaum & Laurent-Vannier 2017; Radiology Service 2023; Blesken ym. 2019; Wiksell & Caisander 2019; The Royal Australian and New Zealand College of Radiologists 2022.) Usein alle 1-vuotias lapsi saadaan kuvattua pienemmällä määrällä kuvia, kun useampi kuvattava alue mahtuu samaan kuvaan. Tämä huomio korostui erityisesti selkärangan ja raajojen kohdalla. Vanhemmista tai yli 1-vuotiaista lapsista tulee kuvata kuvauskohteet erikseen. (RCR & ScoR 2018: 22; Wiksell & Caisander 2019; The Royal Australian and New Zealand College of Radiologists 2022: 6–7.)

Kymmenen suositusta suositteli luustoröntgentutkimuksen seurantakuvausten tekemistä noin 14 vuorokauden kuluttua, mutta seuranta-ajat vaihtelivat hieman 10 vuorokaudesta 28 vuorokauteen. Luustoröntgentutkimuksen seurantakuvauksessa tehdään suppeampi luustoröntgentutkimus, jossa yhteneväenä käytänteenä oli se, että ensimmäisessä luustoröntgentutkimuksessa havaittu epäilyttävä kohde kuvataan uudestaan. (Wootton-Gorges ym. 2017; RCR & ScoR 2018; Mussmann & Paulsen 2014; Adamsbaum & Laurent-Vannier 2017; Radiology Service 2023; Webb & Kelly 2021; Blesken ym. 2019; Wiksell & Caisander 2019; The Royal Australian and New Zealand College of Radiologists 2022; Born ym. 2020.)

Laajassa kuvauksessa kuvausohjeet olivat useammasta modaliteetista esimerkiksi luustoröntgenin kuvaussuunnat, sekä magneettikuvauksen sekvenssit. Magneettikuvauksessa käytettäviä sekvenssejä oli avattu neljässä suosituksessa: RCR, Ranska, Ruotsi, Australia ja Uusi-Seelanti. Magneettikuvausten sekvenssit on avattu taulukossa 7. Kaikissa suositeltiin, että mikäli pään magneettikuvaus tehtiin, kuului samalla tehdä myös rangan magneettikuvaus. (RCR & ScoR 2018: 10; Adamsbaum & Laurent-Vannier 2017: 13; Wiksell & Caisander 2019; The Royal Australian and New Zealand College of Radiologists 2022: 14.) Aivojen magneettikuvantamiseen käytetyt sekvenssit olivat pääpiirteittäin samat kaikissa neljässä suosituksessa. Kaikkiin ohjeisiin kuului T1 painotettu sagittaali (Sag) sekä aksiaali (Ax) suuntien kuvat. Myös T2 painotettu aksiaaliskuuvauksen kuvat olivat samat. Kaikissa mainittiin myös diffuusiopainotetun kuvantamisen (DWI) sekä magnetoituvuuskuuvauksen (SWI) käytöstä, mutta kuvaussuunnat vaihtelivat (RCR & ScoR 2018; Adamsbaum & Laurent-Vannier 2017; Wiksell & Caisander 2019; The Royal Australian and New Zealand College of Radiologists 2022.) Rangan magneettikuvauksessa sekvenssit olivat samoja kaikissa suosituksissa pääpiirteittäin. Kaikissa kuvausohjeissa käytettiin T1 ja T2 painotettuja sagittaalisuunnan sekvenssejä. Ranskan sekä Australian ja Uuden-Seelannin kuvausohjeissa käytettiin samaa T1 ja T2 painotettua aksiaaliskuuvauksen sekvenssiä (Adamsbaum & Laurent-Vannier 2017; The Royal Australian and New Zealand College of Radiologists 2022.) Ranskan ja Ruotsin kuvausohjeissa sekvenssit olivat muuten samat, mutta Ruotsin suosituksessa T1 ja T2 painotettu aksiaaliskuuvauksen kuva tuli ottaa vain tarvittaessa (Adamsbaum & Laurent-Vannier 2017; Wiksell & Caisander 2019). Myös RCR suositteli T1 ja T2 painotteisia aksiaaliskuuvauksen kuvia otettavan vain tarvittaessa (RCR & ScoR 2018).

Taulukko 7. Magneettikuvausten sekvenssit.

RCR	Ranska	Ruotsi	Australia ja Uusi-Seelanti
-----	--------	--------	----------------------------

<p>Aivot:</p> <ul style="list-style-type: none"> <li>- Sag ja Ax T1</li> <li>- Ax T2</li> <li>- Ax tai Cor fluid-attenuated inversion recovery (FLAIR)</li> <li>- Ax T2 gradient echo tai susceptibility-weighted imaging (SWI)/diffusion-weighted imaging (DWI)</li> </ul> <p>Selkäranka:</p> <ul style="list-style-type: none"> <li>- Sag T1, T2, short T1 inversion recovery (STIR)</li> <li>- Ax T1 ja T2 kuvataan tarvittaessa.</li> </ul>	<p>Aivot:</p> <ul style="list-style-type: none"> <li>- T1-painotteinen ax ja sag</li> <li>- T2-painotteinen ax</li> <li>- DWI</li> <li>- T2-Painotteiset kuvat mahdollistavat aivokudoksen verenvuotojen erottumisen muusta kudoksesta.</li> </ul> <p>Kaularanka:</p> <ul style="list-style-type: none"> <li>- Sag STIR ligamenttivammojen erottumiseksi</li> <li>- Ax T1</li> </ul> <p>Jos diagnoosi edelleen epäselvä tai epäillään rangan murtumaa kuvataan:</p> <p>Selkäranka:</p> <p>Sag ja Ax T1 ja T2</p>	<p>Aivot</p> <ul style="list-style-type: none"> <li>- T1 Sag ja Ax</li> <li>- T2 Ax</li> <li>- T2-flair Cor</li> </ul> <p>SWI tai vastaava</p> <p>DWI</p> <p>Selkäranka</p> <ul style="list-style-type: none"> <li>- T1 sag (ax tarvittaessa)</li> <li>- T2 sag (ax tarvittaessa)</li> </ul> <p>STIR sag</p>	<p>Aivot:</p> <ul style="list-style-type: none"> <li>- Sag +/- Ax T1</li> <li>- Ax T2 +/- Sag T2</li> <li>- Ax tai Cor Gradient echo tai susceptibility weighted imaging (SWI)</li> <li>- Ax +/- Sag Diffusion weighted imaging (DWI)</li> <li>- Cor +/- Ax/Sag T2 Fluid attenuated inversion recovery imaging (FLAIR)</li> </ul> <p>FS.</p> <p>Selkäranka:</p> <ul style="list-style-type: none"> <li>- Sag T1, T2 ja short T1 inversion recovery (STIR) tai FS T2</li> <li>- Ax T1 ja T2</li> <li>- Cor T2 kranioservikaaliseen liitoskohtaan keskitetty.</li> </ul>
---	--	--	--

Tietokonetomografiakuvantamisen kuvausohjeet löytyivät kuudesta suosituksesta. Kuvausohjeiden pituus ja tarkkuus vaihteli, mutta yhtäläisyyksiä löytyi. Pään ja aivojen TT-tutkimuksen yhtäläisenä ohjeena oli saatujen leikkeiden 3D-rekonstruktiointien tekeminen. 3D-rekonstruktioinnilla leikkeistä tehdään 3D-malli, mikä auttaa murtumien ja pään sisäisten verenvuotojen paikannusta. (Wootton-Gorges ym. 2017: 5; RCR & ScoR 2018: 10; Adamsbaum & Laurent-Vannier 2017: 13; Radiology Service 2023; Wiksell & Caisander 2019; The Royal Australian and New Zealand College of Radiologists 2022: 8, 13.) Kaksi suositusta tarkensi, että leikkeitä suunniteltaessa niiden tulee kattaa koko kallon sekä aivojen alue (Adamsbaum & Laurent-Vannier 2017: 13; The Royal Australian and New Zealand College of Radiologists 2022: 13).

#### 5.1.4 Säteilyyn liittyvät tekijät

Seitsemässä suosituksessa ei ollut mainintaa luokittelemistamme säteilyyn liittyvistä tekijöistä (Adamsbaum & Laurent-Vannier 2017; Radiology Service 2023; Webb & Kelly 2021; Blesken ym. 2019; Hamel ym. 2024; Wiksell & Caisander 2019; Born ym. 2020). Neljä suositusta kuitenkin mainitsi säteilyn jossakin muodossa (Wootton-Gorges ym. 2017; RCR & ScoR 2018; Mussmann & Paulsen 2014; The Royal Australian and New Zealand College of Radiologists 2022). Tutkimusten säteilyannosten vertautuvuus

taustasäteilyyn oli avattu kahdessa suosituksessa. Suositusten mukaan luustoröntgen-tutkimus vastaa parin kuukauden annosta taustasäteilyä, pään TT-tutkimus vastaa noin 18 kuukauden annosta taustasäteilyä ja seuranta luustoröntgentutkimus vastaa noin kahden viikon annosta taustasäteilyä. (RCR & ScoR 2018: 27; The Royal Australian and New Zealand College of Radiologists 2022: 5, 9).

### 5.1.5 Muut yhtenevyydet

Muita yhtenevyyksiä suosituksissa olivat lapsen lääkkeellinen rauhoittaminen tai nukuttaminen ennen tutkimukseen menemistä, tämä mainittiin kuudessa suosituksessa. Rauhoittaminen tai nukuttaminen takaa tutkimuksen onnistumisen, sillä kuvantamistutkimuksissa lapsen täytyy pysyä paikallaan. (Wootton-Gorges ym. 2017; RCR & ScoR 2018; Radiology Service 2023; Webb & Kelly 2021; Born ym. 2020.) Magneetti- ja gammakuvantamisessa kuvantamisajat ovat pitkiä, joten lapsen tulisi jaksaa olla paikallaan koko tutkimuksen ajan. Tämän takia lapsi usein rauhoitetaan tai nukutetaan ennen tutkimusta. (Wootton-Gorges ym. 2017: 5–7; The Royal Australian and New Zealand College of Radiologists 2022: 9; Born ym. 2020: 344.)

Kahdeksassa suosituksessa määriteltiin myös siitä, kenen kuuluu olla paikalla kuvantamistutkimuksessa. Luustoröntgentutkimuksessa täytyi viiden suosituksen mukaan olla suorittamassa kaksi lastenpahoipitelyepäilyihin erikoistunutta röntgenhoitajaa. (RCR & ScoR 2018: 7; Mussmann & Paulsen 2014: 6; Webb & Kelly 2021; Wiksell & Caisander 2019; The Royal Australian and New Zealand College of Radiologists 2022: 5; Born ym. 2020: 347.) Paikalla tuli olla myös vähintään yksi lastentauteihin erikoistunut sairaanhoitaja kuuden suosituksen mukaan (RCR & ScoR 2018: 8; Mussmann & Paulsen 2014: 7; Radiology Service 2023; Webb & Kelly 2021; Wiksell & Caisander 2019; The Royal Australian and New Zealand College of Radiologists 2022: 5). Kuvantamistutkimusten kuvien tarkastamiseen ja lausumiseen suositeltiin joko yhtä tai kahta lastentauteihin erikoistunutta radiologia seitsemän suosituksen mukaan (RCR & ScoR 2018: 9; Mussmann & Paulsen 2014: 6; Radiology Service 2023; Webb & Kelly 2021; Wiksell & Caisander 2019; The Royal Australian and New Zealand College of Radiologists 2022: 5; Born ym. 2020: 347.) Kolme suositusta tarkensi, että lapsen vanhemmat saavat olla paikalla kuvantamistutkimuksen aikana, jos heidän läsnäolonsa ei vaaranna lapsen välitöntä turvallisuutta (RCR & ScoR 2018: 8; Mussmann & Paulsen 2014: 8; The Royal Australian and New Zealand College of Radiologists 2022: 5).

Kuusi suositusta suosittelee kuvantamistutkimusten tekemistä pahoinpitelyepäillyn lapsen sisaruksille (Wootton-Gorges ym. 2017: 4; RCR & ScoR 2018: 5; Mussmann & Paulsen 2014: 6; Blesken ym. 2019: 58, 62; The Royal Australian and New Zealand College of Radiologists 2022: 4; Born ym. 2020: 346). Sisarusten kuvantamistutkimuksia suositeltiin tehtävän vain alle 2-vuotiaille, viiden suosituksen mukaan (RCR & ScoR 2018: 5; Mussmann & Paulsen 2014: 6; Blesken ym. 2019: 58; The Royal Australian and New Zealand College of Radiologists 2022: 4; Born ym. 2020: 346). Neljä suositusta tarkensi luustoröntgentutkimusta suositeltavan alle 2-vuotiaille sisaruksille (Mussmann & Paulsen 2014: 6; Blesken ym. 2019: 62; The Royal Australian and New Zealand College of Radiologists 2022: 4; Born ym. 2020: 346). Viisi suositusta suositteli kuvantamistutkimuksia pahoinpitelyepäillyn lapsen sisaruksille erityisesti, jos nämä olivat kaksoissisaruksia tai monikkosisaruksia (Wootton-Gorges ym. 2017: 4; RCR & ScoR 2018: 5; Blesken ym. 2019: 62; The Royal Australian and New Zealand College of Radiologists 2022: 4; Born ym. 2020: 346).

## 5.2 Miten kuvantamissuosituksset eroavat?

Tämä luku käsittelee kuvantamissuositusten eroja pääluokkien mukaisessa järjestyksessä.

### 5.2.1 Ikä ja indikaatio

Kanadan sekä Uuden-Seelannin kummassakaan suosituksessa ei mainittu lapsen ikää lainkaan, joten ne erosivat muista suosituksista (Hamel ym. 2024; Radiology Service 2023; Webb & Kelly 2021). Yhdestä suosituksesta puuttui kokonaan maininta indikaatiosta, jolla kuvantamista suositellaan tehtäväksi (Webb & Kelly 2021). Joissakin suosituksissa iän mukaan vaihteli se, kuinka vahvasti jotakin kuvantamismodaliteettia suositellaan tai kuinka laajasti jokin tutkimus, kuten esimerkiksi luustoröntgentutkimus tehdään. ACR:n tutkimuksessa esimerkiksi alle 2-vuotiaiden ja yli 2-vuotiaiden suositellut kuvantamismodaliteetit olivat samat, mutta yli 2-vuotiailla pään TT-tutkimus ilman varjoainetta oli hieman suositeltavampaa alle 2-vuotiaisiin nähden, vaikka kummankin suositeltavuus pysyi asteikolla voi olla suositeltavaa. Samassa suosituksessa seurantaluuistoröntgenin indikaationa oli alle 2-vuotias lapsi, jolla on korkea epäily pahoinpitelystä ja alustavassa luustoröntgentutkimuksessa ei ole havaittu löydöksiä. (Wootton-Gorges ym. 2017: 1–3.) Saksa 2 suosituksessa luustoröntgenin ikää on nostettu 36 kk eli 3

vuoteen asti tapauksissa, joissa lapsella on todistettuja murtumia, aivovamma, lämpöön liittyviä vaurioita tai pahoinpitelyyn liitettäviä mustelmia (Born ym. 2020: 345). Ruotsin suosituksessa alle 1-vuotiaille lapsille on aina tehtävä sekä luustoröntgentutkimus että pään alueen tietokonetomografiatutkimus ja alle 2-vuotiailla pään alueen TT-tutkimus tehdään vain, jos lapsella on ulkoisia merkkejä päävammasta, neurologisia oireita tai jokin erityisesti pahoinpitelyyn viittaava vamma, kuten metafyyysi-, kylkiluu- tai selkärankamurtuma sekä verkkokalvon verenvuotoa (Wiksell & Caisander 2019: 2). Tanskan suositus eroaa muista siten, että siinä mainitaan jopa 15-vuotiaat lapset. Kyseisessä suosituksessa esitetään luustoröntgentutkimuksen protokolla ensisijaisesti alle 2-vuotiaiden lasten kuvantamista varten pahoinpitelyepäilyn yhteydessä. Tämän lisäksi on vielä mainittu kaksi ikäluokkaa: 2–5 vuoden ikäiset ja 5–15 vuoden ikäiset lapset. Yli kahden vuoden ja alle viiden vuoden ikäisten lasten luustoröntgentutkimus ohjeistetaan kuvattavan yksilökohtaisesti lastenradiologin ohjeiden mukaisesti. Viiden vuoden ikäisistä lapsista 15 vuoden ikäisiin asti luustoröntgentutkimus tulisi suorittaa pelkästään kiinnostuksen kohteena olevasta alueesta. (Mussmann & Paulsen 2014: 5.) Muitakin hienoisia eroja ikään liittyen oli suosituksissa havaittavissa.

### 5.2.2 Kuvantamismodaliteetit

Natiiviröntgen ja tietokonetomografia mainittiin jokaisessa suosituksessa. Natiiviröntgentutkimuksen osalta erot liittyivät suurilta osin luustoröntgenprotokollien eroihin, joista kerrotaan kappaleessa 5.2.3 enemmän. Kolmessa suosituksessa on mainintaa puolenmerkeistä. RCR, Ruotsi sekä Tanska suosittelivat puolenmerkkien käyttöä luustoröntgentutkimusten yhteydessä. Merkkien tulee olla mukana primaarisäteilykeilassa, mutta ne eivät saa peittää esimerkiksi luustoa tai muita kehonosia. (RCR & ScoR 2018: 9; Mussmann & Paulsen 2014: 6; Wiksell & Caisander 2019: 3.)

Tietokonetomografian osalta erot liittyivät esimerkiksi siihen mitä aluetta sillä suositellaan kuvattavan ja missä tilanteissa. Näitä on avattu jo suositusten yhtäläisyyksien kohdalla, ja joitakin eroavaisuuksia käydään tarkemmin läpi seuraavaksi sekä tarkemmin tekniseen suorittamiseen liittyen protokollien eroavaisuuksien tarkastelussa. Aivojen tietokonetomografiaa suositeltiin kahdessa suosituksessa ja niissä tuli näkyä sekä aivot että kallo (RCR & ScoR 2018: 25; Adamsbaum & Laurent-Vannier 2017: 13). Ranskan suosituksessa tarkennetaan vielä, että päälään tulee olla näkyvissä ja kallon holvista eli aivoja ympäröivästä luukupolista tulee tehdä 3D-rekonstruktiot (Adamsbaum & Lau-

rent-Vannier 2017: 13). RCR:n suosituksessa mainitaan vastaavasti, että pään TT-tutkimus tulisi tehdä heti kallon alapuolelta pääläen yläpuolelle. (RCR & ScoR 2018: 10). Varjoaineen käyttö pään TT-tutkimuksen yhteydessä ei ole ACR:n suosituksen mukaan suositeltavaa (Wootton-Gorges ym. 2017: 8). Vaikka rintakehän TT-tutkimusta suositeltiin kolmessa suosituksessa, suosittelee ACR rintakehän alueen TT-tutkimusta ilman varjoainetta, sekä tutkimusta varjoaineen kanssa, jos epäillään vammaa sisäelimeissä (Wootton-Gorges ym. 2017: 6). RCR suosittelee taas rintakehän TT-tutkimusta, jos luustoröntgenin rintakehän kuvassa havaitaan merkkejä epäselvästä vammasta (RCR & ScoR 2018: 6). Australia ja Uusi-Seelanti suosittelee rintakehän trauma TT-tutkimusta, mikä mahdollisesti eroaa protokollana ACR:n ja RCR:n suosituksista (The Royal Australian and New Zealand College of Radiologists 2022: 12). Matala-annos TT:n käytöstä rintakehän kuvantamisessa mainitaan kahdessa suosituksessa: ACR ja RCR. RCR mainitsee rintakehän tietokonetomografiakuvauksen yhteydessä, että matala-annostekniikoiden kehittyessä TT:llä tulee olemaan suurempi rooli kylkiluumurtumien diagnosoinnissa. (Wootton-Gorges ym. 2017: 9; RCR & ScoR 2018: 36.) Vatsan/ lantion alueen TT-tutkimusta varjoaineella suositeltiin kahdessa suosituksessa: ACR sekä Australia ja Uusi-Seelanti. (Wootton-Gorges ym. 2017: 6; The Royal Australian and New Zealand College of Radiologists 2022: 12.) ACR painottaa porttilaskimovaiheen ja myöhäisen eritysvaiheen hyödyllisyyttä kyseistä aluetta tutkittaessa (Wootton-Gorges ym. 2017: 6). Koko kehon TT-tutkimus mainittiin neljässä suosituksessa. Se oli suositeltava kuvantamistapa, kun lapsi kuolee äkillisesti. (RCR & ScoR 2018: 11; Adamsbaum & Laurent-Vannier 2017: 9; Radiology Service 2023; Webb & Kelly 2021.)

Magneettikuvantaminen erosi edellisistä kahdesta modaliteeteista, siten ettei sitä mainittu ollenkaan yhdessä suosituksessa (Radiology Service 2023). Magneettikuvantamisen mainittiin myös olevan pelkästään vaihtoehtoinen kuvantamismenetelmä Tanskan suosituksessa (Mussmann & Paulsen 2014: 5). Lisäksi Kanadan suosituksessa avattiin vain indikaatio pään ja rangan magneettikuvantamiselle (Hamel ym. 2024: 10). Vain Australian ja Uuden-Seelannin suosituksessa mainittiin vatsan magneettitutkimuksen käyttömahdollisuus pahoinpitelyepäillyn lapsen kuvantamisessa. Suosituksessa kerrotaan, että vaikka magneettikuvantamista ei suositella käytettävän rutiininomaisesti pääkuvantamismodaliteettina vatsavammojen selvittelyssä, sen nähdään olevan apuna vatsansisäisten vammojen havaitsemisessa pahoinpitelyn yhteydessä. Suosituksen mukaan vatsavammojen selvittelyssä kuvantamismodaliteetti valitaan lapsen kehon koon ja koostumuksen mukaan sekä sen mukaan, mitä laitteita sekä asiantuntijuutta on paikallisesti saatavilla. (The Royal Australian and New Zealand College of Radiologists

2022: 12.) Osassa suosituksissa magneettitutkimuksen suorittamiseen ohjeet olivat tarkat, kun taas osassa ohjeistukset eivät olleet yhtä tarkkoja. Näistä epätarkoista ohjeistuksista oli kuitenkin löydettävissä joitain tiettyjä kuvantamissekvenssejä, joita kuvantamisessa tuli olla mukana. Näitä eroja tarkastellaan alempana, kun käydään tarkemmin protokollien eroja lävitse. Tanskan suosituksessa mainitaan, että luustoröntgeniä ja pään TT-tutkimusta täydentävä magneettikuvaus voidaan tehdä kaiken ikäisille lapsille (0–15 v.), kun on kulunut 1–2 vuorokautta mainituista alustavista tutkimuksista. (Mussmann & Paulsen 2014: 5). RCR mainitsee, että ensimmäinen neurologinen magneetikuvantaminen tulisi suorittaa mahdollisimman nopeasti, mutta viimeistään viikon kuluttua luustoröntgenistä. Kahdessa suosituksessa mainitaan, että magneettitutkimusta voidaan käyttää kolmen kuukauden sisällä alustavasta tutkimuksesta lisänä luuston seurantatutkimukselle. Magneettitutkimuksella pystytään tarkastelemaan kehittyvää aivovauriota, jolla saattaa olla pitkäaikaisia kehityksellisiä seurauksia. (RCR & ScoR 2018: 11, 47; Wiksell & Caisander 2019: 2.) Erikseen aivojen verisuonten kuvantamisesta magneettitutkimuksen keinoin mainittiin kahdessa suosituksessa. Ranskan suosituksessa kerrottiin aivoaltimoiden kuvantamisesta ja ACR:n suosituksessa aivolaskimoiden kuvantamisesta. Ilman varjoainetta suoritettava kaksiulotteinen TOF-tekniikka hyödyntävä aivolaskimoiden kuvantaminen nähdään avustavan aivoissa kovalvon laskimosinusten ja syvien laskimojärjestelmien avoimuuden erottamisessa. Aivoaltimoiden kuvantamisella pystytään tunnistamaan esimerkiksi aivoverisuonten epämuodostumia ja aivoaltimoaneurysmia, vaikkakin ne ovat harvinaisia, mutta auttavat vaihtoehtoisten diagnoosien poissulkemisessa. (Wootton-Gorges ym. 2017: 8; Adamsbaum & Laurent-Vannier 2017: 14.) Magneettitutkimukseen käytetyistä keloista mainitaan kolmessa suosituksessa (RCR & ScoR 2018: 11; The Royal Australian and New Zealand College of Radiologists 2022: 14; Born ym. 2020: 344). Kaikissa kolmessa ohjeistettiin käyttämään lasten kuvantamiseen sopivia kuvauskeloja. RCR:n ja Australian ja Uuden-Seelannin suosituksissa mainittiin tarkasti, että kenttävoimakkuuden tulee olla joko 1,5 T tai 3 T (Tesla). (RCR & ScoR 2018: 11; The Royal Australian and New Zealand College of Radiologists 2022: 14.) Koko kehon magneettitutkimus mainittiin RCR:n suosituksessa ainoastaan kuolleen lapsen kohdalla. RCR ohjeistaa, että koko kehon magneettitutkimusta tulisi käyttää, mikäli kuolleella lapsella epäillä olevan pehmytkudosvaurioita. (RCR & ScoR 2018: 11.) Toinen suositus mainitsee koko kehon magneetin olevan hyödyllinen selkäytimen turvotuksen erottamisessa, mutta toisaalta sen ei katsota sopivan murtumien etsimiseen, minkä vuoksi sen käyttö ei ole vahvasti suositeltua (Born ym. 2020: 346).

Gammakuvauksen todettiin usein olevan hyvä havaitsemaan erilaisia murtumia kylkiluissa, rangassa, lantiossa sekä epätyypillisissä paikoissa, kuten lapaluiden alueella. Sillä voidaan lisäksi löytää piileviä vammoja ja uudisluumuodostumia. (Webb & Kelly 2021; Wootton-Gorges ym. 2017: 5.) Vaikka koko luuston gammakuvausta suositellaan melkein puolella tarkastelemistamme suosituksista, sitä ei suositella Saksa 2 suosituksessa siihen liittyvän säteilyaltistuksen vuoksi ja koska se on epätarkka pitkien luiden kasvulevyjen alueiden kuvantamisessa (Born ym. 2020: 346). ACR:n suosituksessa gammakuvantamisen sanotaan lisäksi olevan heikko kallon murtumien erottamisessa (Wootton-Gorges ym. 2017: 5). Australian ja Uuden-Seelannin suosituksessa gammakuvauksen kerrotaan vastaavan vuoden luonnon taustasäteilyannosta. Samassa suosituksessa mainitaan myös, että gammakuvaus tulisi tehdä samanaikaisesti luustoröntgentutkimuksen kanssa, mikäli se päätetään suorittaa. (The Royal Australian and New Zealand College of Radiologists 2022: 9–10.) Lisäksi kyseinen tutkimus vaatii lapsen laskimon punktionin ja usein myös sedaation (Wootton-Gorges ym. 2017: 5).

Ultraäänitutkimus mainitaan suosituksissa harvemmin, mutta vatsan ja pään ultraäänitutkimuksia suositeltiin yleisimmin. Näistä on kerrottu enemmän yhtäläisyyksien analysoinnissa. Lisäksi sydämen ultraäänitutkimus (echocardiography) mainittiin yhdessä suosituksessa ja sen kerrotaan olevan apuna sydämeen liittyvän trauman tutkimisessa. Trauma voi johtaa verisuonten repeämiin/verenvuotoihin, trombeihin ja infarkteihin, vaikka sydänvammojen mainitaan olevan harvinaisia. (The Royal Australian and New Zealand College of Radiologists 2022: 12.)

Positroniemissiotomografiaa (PET) käsiteltiin vain yhdessä suosituksessa. Vain Australian ja Uuden-Seelannin suosituksessa positroniemissiotomografiaa suositeltiin sen tarjoaman paremman paikkaerotuskyvyn takia. Sen nähdään olevan luustoröntgentutkimusta herkempi murtumien havaitsemisessa, klassisia metafysisimurtumia lukuun ottamatta. Saman suosituksen mukaan kyseinen kuvantamismenetelmä ei ole vielä laajasti käytössä, sillä se on aikaa vievä ja vaatii sedaatiota tai nukutusta, koska lapsen tulee pysyä paikallaan tutkimuksen ajan. (The Royal Australian and New Zealand College of Radiologists 2022: 10.)

### 5.2.3 Kuvantamisprotokolla

Vaikka luustoröntgentutkimukset pääasiassa olivat melko yhtenäisiä, niissä oli joitakin eroavaisuuksia. Esimerkiksi luustoröntgenin protokollat erosivat toisistaan sen perusteella, montako kuvaa niissä vaadittiin otettavaksi. Lukumäärä vaihteli Saksa 2 suosituksen 15 kuvasta Tanskan suosituksen 35 kuvaan (Born ym. 2020: 345; Mussmann & Paulsen 2014: 5–6.) Kuvien kokonaislukumäärä vaihteli suositusten sisällä myös sen mukaan, mahtuiko esimerkiksi yläraaja tai alaraaja yhteen kuvaan vai täytyikö raajat kuvata erikseen esimerkiksi olka- ja kyynärvarsi tai reisi ja sääri. Lukumäärään vaikutti lisäksi, jos kallon AP- ja LAT-suunnan kuvat sai jättää ottamatta, mikäli pään TT oli jo otettu. Erikseen nivelet (ranne, kyynärnivele, nilkka, polvi) haluttiin kuvata yhteensä viidessä suosituksessa: RCR, Tanska, Uusi-Seelanti<sup>1</sup>, Ruotsi ja Australia ja Uusi-Seelanti. Myös nivelten erikseen kuvantamisessa havaitaan eroja, esimerkiksi osassa nivelistä riittää yhden suunnan kuva ja osasta halutaan kahden suunnan kuvat. Yleisimmin nivelistä haluttiin erikseen kuvata LAT-suunnan kuvat. Lisäksi nilkoista ja polvista haluttiin vielä AP-suunnan kuvat. Ruotsin suosituksessa mainitaan, että polven AP ja nilkan AP kuvat voitiin mahdollisuuksien mukaan jättää tekemättä, jos ne näkyivät selvästi reiden ja säären AP-suunnan kuvissa. AP-suunnan kuvia ei oteta erikseen kyynärniveleistä tai ranneniveleistä. (RCR & ScoR 2018: 22–23; Mussmann & Paulsen 2014: 5–6; Radiology Service 2023; Wiksell & Caisander 2019: 3; The Royal Australian and New Zealand College of Radiologists 2022: 6–7). Rintakehän kuvantamissuunnissa oli eroavaisuuksia. Yhdessä suosituksista mainittiin sekä AP että LAT (ACR), kahdessa pelkkä AP (Saksa 1, Saksa 2) ja kolmessa AP:n lisäksi viistoprojektioit molemmista suunnista (RCR, Ranska, Ruotsi) ilman LAT suuntaa. Lisäksi kolmessa suosituksessa (Tanska, Uusi-Seelanti 1, Australia ja Uusi-Seelanti) suositeltiin rintakehää kuvattavaksi sekä AP- ja LAT-suunnista että kahtena viistoprojektiona. (RCR & ScoR 2018: 22; Mussmann & Paulsen 2014: 5–6; Adamsbaum & Laurent-Vannier 2017: 34; Radiology Service 2023; Blesken ym. 2019: 58; The Royal Australian and New Zealand College of Radiologists 2022: 6–7; Born ym. 2020: 345–346). Viistoprojektioita ohjeistettiin esimerkiksi kuvattavan 20 asteen tai 30 asteen etuviistosta (Radiology Service 2023; Wiksell & Caisander 2019: 3). Kallon röntgenkuvausten suunnat myös erosivat toisistaan. Esimerkiksi LAT-suunnan kuvaa kallosta suositeltiin otettavan AP-suunnan lisäksi kahdeksassa suosituksessa (Wootton-Gorges ym. 2017: 15; RCR & ScoR 2018: 22; Mussmann & Paulsen 2014: 5–6; Radiology Service 2023; Blesken 2019: 58; Wiksell & Caisander 2019: 3; The Royal Australian and New Zealand College of Radiologists

2022: 6; Born ym. 2020: 346). Ainoastaan Ranskan suosituksessa kallon natiivikuvantamiseen suositeltavia kuvaussuuntia ei määritelty ollenkaan (Adamsbaum & Laurent-Vannier 2017: 34). Huomionarvoista oli myös, että vatsan ja lantion AP otettiin yhteen kuvaan kolmessa suosituksessa (RCR & ScoR 2018: 22; Radiology Service 2023; The Royal Australian and New Zealand College of Radiologists 2022: 6). Muuten vatsaa ei kuvattu suosituksissa erikseen. Lantion AP oli useimmiten joko yksinään otettava (Tanska, Ranska, Ruotsi, Saksa 2) tai siihen kuului myös lonkat (Saksa 1) tai osa lannerankaa, kuten ACR:n suosituksessa (Wootton-Gorges ym. 2017: 15; Mussmann & Paulsen 2014: 5; Adamsbaum & Laurent-Vannier 2017: 34; Wiksell & Caisander 2019: 3; Blesken ym. 2019: 58; Born ym. 2020: 345–346). Myös tarkkuus kerrottaessa mitä missäkin tutkimuksessa tulee näkyä, vaihteli suositusten välillä. Esimerkiksi rintakehän kuvissa oli ohjeistusta olkapäiden, kaikkien kylkiluiden ja rintalastan näkymiseen liittyen. (Wootton-Gorges ym. 2017: 15; RCR & ScoR 2018: 22; Radiology Service 2023; Wiksell & Caisander 2019: 3; The Royal Australian and New Zealand College of Radiologists 2022: 6.)

Luustoröntgenin lisäkuvantamiset oli mainittu neljässä suosituksessa. ACR suosittelee lisäkuvantamisena pelkkiä rintakehän viistoja, mutta kummankin Saksan suosituksen lisäkuvantamiseen kuului lisäksi lantion ja rangan kuvat. Saksa 2 suosituksessa sanotaan, että lantion ja rangan sivukuvan hylkäämistä alustavasta luustoröntgentutkimuksesta suositellaan kirjallisuudessa. Suosituksessa esitetyssä alustavassa luustoröntgenissä ei kuvata rankaa tai lantiota näin ollen ollenkaan, paitsi jos havaitaan yksi tai useampi murtuma. Rintakehän viistokuvat otetaan myös ACR:n suosituksessa vain mahdollisesti lisäkuvana. Kyseisessä suosituksessa mainitaan kuitenkin, että kylkiluumurtuma saattaa olla ainut luustossa esiintyvä osoitus pahoinpitelystä. Saksa 2 suosituksessa lantio ja ranka kuvataan vain, jos havaitaan yksi tai useampi murtuma. Saksa 2 mainitsee, että rintakehän viistokuvat ovat vapaaehtoisia, mutta ne tulisi kuitenkin ottaa, mikäli murtumia ei näy alustavassa luustoröntgenissä. (Wootton-Gorges ym. 2017: 4, 15; Born ym. 2020: 345–346.) Saksa 1:ssä rintakehän viistokuvat otetaan vain tarvittaessa, indikaation ollessa sama kuin Saksa 2:n suosituksessa (Blesken ym. 2019: 58). Lisäksi Ranskan suosituksessa mainitaan mahdollisuudesta kuvata nilkkojen sekä polvien LAT-suunnan kuvat erityisen suositeltavana lisätutkimuksena (Adamsbaum & Laurent-Vannier 2017: 34).

Yleisesti noin kahden viikon jälkeen tehtävät luustoröntgenin seurantatutkimukset erosivat toisistaan seuranta-aikojen lisäksi esimerkiksi siinä, minkä kehon alueen kuvat

voitiin jättää ottamatta. Viidessä suosituksessa suositellaan kallon, lantion ja rangan poisjättämistä seurantaluuistoröntgentutkimuksesta, paitsi jos kyseisillä alueilla oli aiemmin havaittu jotakin epänormaalia. (Wootton-Gorges ym. 2017: 5, 15; Mussmann & Paulsen 2014: 6; Radiology Service 2023; Wiksell & Caisander 2019: 4; The Royal Australian and New Zealand College of Radiologists 2022: 8–9) Kahdessa suosituksessa näiden lisäksi nilkkojen ja polvien sivukuvat voitiin jättää ottamatta (Radiology Service; Wiksell & Caisander 2019: 4). Saksa 1 suosituksessa pelkät kallon kuvat voitiin jättää pois ja Ranskan suosituksessa kallon lisäksi myös ranka jätettiin pois (Blesken ym. 2019: 58; Adamsbaum & Laurent-Vannier 2017: 34). RCR:n suosituksessa mainitaan, että seurantaluuistoröntgentutkimuksen tulee kattaa alkuperäisessä tutkimuksessa havaitut epäilyttävät alueet, jonka lisäksi rintakehän AP-suunnan kuva ja kummankin suunnan viistot (RCR & ScoR 2018: 22–23).

Tietokonetomografiaan liittyen selkeät ohjeistukset löytyivät kuudesta suosituksesta (Wootton-Gorges ym. 2017: 5; RCR & ScoR 2018: 10; Adamsbaum & Laurent-Vannier 2017: 13; Webb & Kelly 2021; Wiksell & Caisander 2019: 2–3; Australian and New Zealand College of Radiologists 2022: 11–15). Lisäksi suppeaa ohjeistusta tietokonetomografian kuvantamiseen löytyi lopuista viidestä suosituksesta (Mussmann & Paulsen 2014: 5; Radiology Service 2023; Blesken ym. 2019: 54–55; Hamel ym. 2024: 10; Born. ym. 2020: 344). Tanskan suosituksessa sanotaan, ettei pään TT-tutkimus korvaa kallon natiiviröntgenkuvia ja että pään TT tulisi suorittaa mieluusti ennen kuin kallon AP- ja LAT-suunnan natiiviröntgenkuvat otetaan (Mussmann & Paulsen 2014: 5). Myös RCR:n suosituksen mukaan pään TT-kuvantaminen ei korvaa kallon natiivikuvia, sillä ne tuottavat toisiaan täydentävää tietoa (RCR & ScoR 2018: 10). Tämä huomioon ottaen kuitenkin neljässä suosituksessa mainitaan, että kallon natiiviröntgenkuvat voidaan jättää ottamatta, mikäli pään tietokonetomografiakuvaus oli jo suoritettu (Adamsbaum & Laurent-Vannier 2017: 34; Radiology Service 2023; Wiksell & Caisander 2019: 3; The Royal Australian and New Zealand College of Radiologists 2022: 13). Kolmessa näistä neljästä mainitaan, että pään TT-tutkimuksessa kallostaa tulee olla otettuna 3D-rekonstruktio (Adamsbaum & Laurent-Vannier 2017: 13, 34; Wiksell & Caisander 2019: 3; The Royal Australian and New Zealand College of Radiologists 2022: 13). Kallon 3D-rekonstruktioiden tekemistä suositellaan myös seuraavissa suosituksissa: ACR, Uusi-Seelanti 1 sekä Australia ja Uusi-Seelanti. Joissakin suosituksissa mainitaan 3D-rekonstruktioiden lisäksi monitasoisten rekonstruktioiden teosta, tilavuus- tai monileikekuvantamistekniikoiden hyödyntämisestä sekä luu- ja pehmytkudosikkunointien tarpeesta. (Wootton-Gorges ym. 2017: 5; RCR & ScoR 2018: 10; The Royal Australian

and New Zealand College of Radiologists 2022: 13.) RCR suosittelee käytettäväksi 0,8 mm:n leikepaksuutta (RCR & ScoR 2018: 10). Saksa 1 suosituksessa kerrotaan lisäksi, ettei pään TT-tutkimus korvaa magneetilla tehtävää kuvantamista (Blesken ym. 2019: 54). Magneetin nähdäänkin olevan tietokonetomografiaa herkempi parenkymaalisten eli peruskudokseen liittyvien vaurioiden ja pienten kovakalvonalaisen kertymien erottamisessa (Webb & Kelly 2021). Tanskan suosituksessa pään TT-tutkimus suoritetaan aina rutiinisti luustoröntgentutkimuksen kanssa (Mussmann & Paulsen 2014: 5). Seadaation käytöstä pään alueen TT-tutkimuksen yhteydessä mainitaan seuraavissa suosituksissa: RCR ja Uusi-Seelanti1 (RCR & ScoR 2018: 25; Radiology Service 2023).

Magneettitutkimusten kuvantamisohteiden välillä oli joitakin eroja suositusten kesken. Neljässä suosituksessa oli selvät ohjeistukset magneettikuvantamista varten (RCR & ScoR 2018: 10–11, 26, 48; Adamsbaum & Laurent-Vannier 2017: 13; Wiksell & Caisander 2019: 5; The Royal Australian and New Zealand College of Radiologists 2022: 13–15). Näiden suositusten ohjeet vaihtelivat esimerkiksi sekvenssien, kuvaussuuntien ja rangan yhtenäisen kuvantamisen osalta. Australian ja Uuden-Seelannin suosituksessa aivojen kuvantamisessa mainitaan T2-painotteinen sagittaalisuunnan kuvasarja, mitä ei muissa näistä kolmesta esiintynyt. Kahdessa suosituksessa aivojen kuvantamisen yhteydessä mainittiin koronaali- tai aksiaalisuunnan fluid-attenuated inversion recovery (FLAIR) tekniikan käyttö sekä gradient echo:n hyödyntäminen. (RCR & ScoR 2018: 48; The Royal Australian and New Zealand College of Radiologists 2022: 14). Rangan kuvauksessa yhdessä suosituksessa on mainittu rasvasaturoitu (FS) T2-painotteinen kuvasarja. Ohjeistukset erosivat myös esimerkiksi siten, että Ranskan suosituksessa aivojen magneettikuvantamisen jälkeen kuvataan kaularanka ja mikäli diagnoosi on vielä epäselvä, kuvausta pidennetään koko rangan alueelle. (Adamsbaum & Laurent-Vannier 2017: 13.) Kolmessa suosituksessa oli mainittu aivojen magneettitutkimuksen lisäksi heti koko rangan magneettitutkimus (RCR & ScoR 2018: 10; Wiksell & Caisander 2019: 5; The Royal Australian and New Zealand College of Radiologists 2022: 14).

Yllä mainittujen neljän suosituksen lisäksi myös viidessä suosituksessa magneettikuvausta suositeltiin. Pään ja rangan magneettikuvantamista suositteli ACR, Kanada ja Saksa 2, joiden lisäksi Saksa 1 suositteli aivojen ja rangan kuvantamista. (Wootton-Gorges ym. 2017: 5–6; Webb & Kelly 2021; Blesken ym. 2019: 55; Hamel ym. 2024: 10; Born ym. 2020: 344) Uusi-Seelanti 2 erosi näistä, sillä siinä suositeltiin vain aivojen

magneettikuvantamista (Webb & Kelly 2021). Näistä neljässä suosituksessa oli mainittu magneettikuvantamiseen liittyvistä ohjeista (Wootton-Gorges ym. 2017: 5–6; Webb & Kelly 2021; Blesken ym. 2019: 51, 54–55, 65; Born ym. 2020: 344). Rangan kuvauksiin hyödynnettiin usein sagittaalisuunnan STIR kuvasarjaa (RCR & ScoR 2018: 48; Adamsbaum & Laurent-Vannier 2017: 13; Wiksell & Caisander 2019: 5; The Royal Australian and New Zealand College of Radiologists 2022: 14) Ranskan lisäksi ACR mainitsee erikseen kaularangan ja koko rangan kuvantamisen (Wootton-Gorges ym. 2017: 5–6, 8). Toisin kuin pään TT-kuvantamisen kohdalla, varjoaineen käytöstä pään magneettitutkimuksessa voi olla hyötyä, sillä sen sanotaan auttavan aivojen ulkopuolisten verenvuotokertymien erotuksessa (Wootton-Gorges ym. 2017: 5) Vaikka DWI on yleinen pään kuvauksissa, rangan kuvauksissa sitä suositeltiin vain yhdessä suosituksessa (Born ym. 2020: 344). SWI:n käytöstä oli myös eriäviä suosituksia ja se mainittiin rangan kuvantamisessa vain kahdessa suosituksessa. Kummassakin näistä mainittiin, että sen käytöstä ei ole tarpeeksi näyttöä. (Blesken ym. 2019: 55; Born ym. 2020: 344.) Lisäksi sekä ACR että Uusi-Seelanti 2 mainitsee gradient echon käytöstä (Wootton-Gorges ym. 2017: 5; Webb & Kelly 2021).

#### 5.2.4 Säteilyyn liittyvät tekijät

Tuloksien yhtäläisyyksien tarkastelussa avataan kuvantamistutkimusten vertailtavuudesta taustasäteilyyn, joka esiintyi kahdessa suosituksessa. Näiden lisäksi säteilyyn liittyvistä tekijöistä on mainittu erityisesti kahdessa suosituksessa: ACR ja Tanska. ACR:n suosituksessa oli verrattu aikuisten ja lasten saamaa efektiivistä annosta toisiinsa ja arvioitu numeerisesti paljonko mikäkin tutkimus aiheuttaa säteilyaltistusta. Suositus toteaa annosten olevan arvioita, joihin vaikuttaa esimerkiksi säteilylle altistuva kehon osa, ja käytetty kuvantamisohjeistus. Annokset on jaettu viiteen eri tasoon ja näiden lisäksi yhden tason kuvaukset eivät hyödynnä ollenkaan ionisoivaa säteilyä, joten säteilyaltistusta ei siitä tule. Ensimmäisessä tasossa säteilyaltistusta tulee lapsilla alle 0,03 mSv mikä aikuispotilailla on vastaavasti 0,1 mSv. Toinen taso lapsilla on 0,03–0,3 mSv ja tämä aikuisilla vastaa 0,1–1 mSv. Kolmanneksi suurin taso on 0,3–3 mSv (lapset) ja 1–10 mSv (aikuiset). Toiseksi suurimmalla eli neljännellä tasolla efektiiviset annokset ovat 3–10 mSv (lapset) ja 10–30 mSv (aikuiset). Suurimmalla eli viidennellä tasolla efektiivistä annosta aiheutuu lapsilla 10–30 mSv ja aikuisilla 30–100 mSv. Luuston röntgentutkimus aiheuttaa kolmatta tasoa vastaavan efektiivisen annoksen, eli lapsilla annos pysyy alle 3 mSv. Pään tietokonetomografiatutkimuksesta on odotettavissa luus-

toröntgentutkimusta vastaava annos. Rintakehän TT-tutkimuksesta sekä luuston gammakuvantamisesta aiheutuu neljättä tasoa vastaava annos eli 3–10 mSv. Suurimman tason efektiivisiä annoksia odotettiin pelkästään tulevan vatsan ja lantion TT-tutkimuksesta, mikäli se tehdään varjoaineella. (Wootton-Gorges ym. 2017: 1–3, 11.) Tanskan suosituksessa mainitaan, että vaikka lasten kuvantamisessa yleisesti ottaen pyritään alhaisiin säteilyannoksiin, epäiltäessä lapseen kohdistuvaa pahoinpitelyä säteilyparametrit, kuten mAs, tulisi asettaa tarpeeksi korkeiksi, jotta kuvien kohinaisuus jäisi mahdollisimman matalaksi. Näin esimerkiksi mahdollistetaan sekä hohkaluun että kuoriluun selkeään erottumisen kuvassa, mikä oli suositeltavaa. (Mussmann & Paulsen 2014: 6.)

### 5.2.5 Muut erot

Kahdessa suosituksessa avattiin pahoinpitelyepäilyyn liittyvän tutkimuksen kestoa. Kokonaisvaltainen lääketieteellinen tutkimus voi kestää useita tunteja ja pelkästään luustoröntgentutkimus voi viedä tunnin tästä ajasta. (RCR & ScoR 2018: 24; Webb & Kelly 2021.) Neljässä suosituksessa käsiteltiin kuvantamistutkimukseen vaadittavaa suostumusta. Lasten kuvantamistutkimusten suorittamiseen tarvitaan usein vanhemman tai laillisen huoltajan suostumus, mikäli lapsi ei siihen itse kykene. Samalla lapsen huoltajalle informoidaan tutkimuksen tarkoituksesta, sisällöstä ja mahdollisista riskeistä. Huoltajalle on tärkeää myös antaa tilaa kysymyksille tutkimukseen liittyen. Yleensä lähettävä lääkäri on vastuussa huoltajan informoinnista ja suostumuksen hankkimisesta. Vanhemman tai huoltajan suostumus dokumentoidaan siihen tarkoitettulle lomakkeelle, jonka sisällöstä esitetään esimerkki RCR:n suosituksessa. Kuvantamistutkimusta suorittavan röntgenhoitajan on vielä varmistettava kuvattavan lapsen henkilöllisyys ja huoltajan suostumus suullisesti ja raportoitava tästä suostumuslomakkeelle. Mikäli suostumus evätään kuvantamisen aikana, tulee kuvantaminen lopettaa heti ja ohjata tapaus takaisin konsultoivalle lastentautilääkärille. (RCR & ScoR 2018: 6, 28–30; Webb & Kelly 2021; Blesken ym. 2019: 16, 72; The Royal Australian and New Zealand College of Radiologists 2022: 5.)

Kuvantamistutkimusta suorittavien röntgenhoitajien ja kuvantamistutkimuksessa mukana olevan hoitajan vaadittavasta pätevyydestä kerrotaan erityisen tarkasti RCR:n suosituksessa. Suosituksessa mainitaan lisäksi, että esimerkiksi röntgenhoitajaharjoittelija ei saa olla mukana lasten pahoinpitelyepäilyyn liittyvässä kuvantamisprosessissa edes tarkkailijan roolissa. (RCR & ScoR 2018: 8.) Kiinnipitäjän tarpeesta kuvantamis-

tutkimuksessa mainitaan kolmessa suosituksessa: RCR, Uusi-Seelanti 1 ja Uusi-Seelanti 2. Kiinnipitäjiksi vaaditaan aikuisia, jotka eivät ole raskaana tai edes mahdollisesti raskaana. Suositukset erosivat liittyen lapsen vanhemman mahdollisuuteen toimia kiinnipitäjänä. RCR:n suosituksessa tämä oli hyväksyttävää hoitajan ohjeistuksen avustuksella, kun taas Uusi-Seelanti 2 suositus mainitsee, ettei vanhempia pyydetä auttamaan lapsen kiinnipidossa vaan siitä huolehtii röntgenhoitajien lisäksi erikoissairaanhoidaja. Yhdessä suosituksessa huomautetaan, että kiinnipitäjällä tulisi olla erityinen suojaava liivi päällään tutkimuksissa, joissa hyödynnetään röntgensäteilyä (RCR & ScoR 2018: 24; Radiology Service 2023; Webb & Kelly 2021). Saksa 1 mainitsee potilaan säteily-suojeluun liittyen, että gonadisuoja ei käytetä tyttölapsille, kun kuvataan luustoröntgenissä lantiota (Blesken ym. 2019: 60). Yhdessä suosituksessa lelujen käyttöä suositellaan lapsen huomion kiinnittämisen ja paikallaan pysymisen avustamiseen, mikäli lääkkeellistä rauhoittamista ei käytetä (RCR & ScoR 2018: 8, 24). Kahdessa suosituksessa oli kerrottu erityisestä lapsen nukutustekniikasta eli "feed and wrap" -tekniikasta, joka auttaa diagnostisten kuvien saamisessa ilman lääkkeellistä rauhoitusta tai nukutusta. Sitä voidaan hyödyntää alle kolmen kuukauden ikäisillä lapsilla. (Webb & Kelly 2021; The Royal Australian and New Zealand College of Radiologists 2022: 14). Tarvittaessa lasten kivunhoito suositeltiin tehtävän ennen kuvantamistutkimuksiin saapumista (Webb & Kelly 2021; The Royal Australian and New Zealand College of Radiologists 2022: 5).

Kuvantamisen lisäksi muista pahoinpitelyepäilyn diagnoosin saamiseksi tarvittavista tutkimuksista mainittiin neljässä suosituksessa: ACR, Ranska, Uusi-Seelanti 2 ja Saksa 1. Näitä ovat esimerkiksi laboratoriotutkimukset, silmätutkimukset, kliiniset tutkimukset, patologiset tutkimukset sekä EEG eli aivosähkökäyrätutkimus. (Wootton-Gorges ym. 2017: 4; Adamsbaum & Laurent-Vannier 2017: 13–14; Webb & Kelly 2021; Blesken ym. 2019: 54, 59, 67.) Lapsen pahoinpitelylle vaihtoehtoisista diagnooseista mainittiin kolmessa suosituksessa. ACR:n suosituksessa aihetta vain sivutaan, Ranskan suosituksessa aihetta käsitellään pään alueeseen keskittyen ja Saksa 1 suosituksessa aihetta käsitellään laajemmin. Vaihtoehtoiset diagnoosit sisältävät erilaisia sairauksia tai aineenvaihduntahäiriöitä, joiden oireet saattavat muistuttaa pahoinpitelyn aiheuttamia vammoja. Tällaisia ovat esimerkiksi luuston kehityshäiriöt (Osteogenesis Imperfecta, osteoporoosi), erilaiset perinnölliset häiriöt (Menkesin tauti, FHH, Hyper-IgE-oireyhtymä), maksan tai munuaisten pitkälle edennyt vajaatoiminta, häiriöt kiputunteimissa sekä riisitauti. Myös verenhiyytymiseen liittyvät häiriöt ja aivoverisuonten epämuodostumat tai aivovaltimoaneurysmat voivat olla vaihtoehtoisia diagnooseja. Näiden

poissulkeminen auttaa pahoinpitelyepäilydiagnoosin varmistamisessa, vaikkei ne täysin sulje pois pahoinpitelyn mahdollisuutta. (Wootton-Gorges ym. 2017: 4; Adamsbaum & Laurent-Vannier 2017: 14; Blesken ym. 2019: 69.)

Terveydenhuollon ammattilaisilla on vastuu pahoinpitelyepäilyjen raportoinnissa (RCR & ScoR 2018: 9, Adamsbaum & Laurent-Vannier 2017: 24–26; Webb & Kelly 2021; Blesken ym. 2019: 29; The Royal Australian and New Zealand College of Radiologists 2022: 15). Esimerkiksi Ranskan suosituksessa mainitaan, että tämä ilmoitusvelvollisuus on laissa säädetty ja ilmoittamatta jättäminen saattaa johtaa sakkoihin (Adamsbaum & Laurent-Vannier 2017: 26). Seitsemässä suosituksessa mainitaan viranomaisyhteistyöstä, kun epäillään lasten pahoinpitelyä. Yhteistyötä suositellaan tehtävän esimerkiksi sosiaalityöntekijöiden, lastensuojeluviranomaisten, poliisin ja oikeudellisten järjestelmien kanssa. (RCR & ScoR 2018: 9; Mussmann & Paulsen 2014: 8; Adamsbaum & Laurent-Vannier 2017: 24–25; Webb & Kelly 2021; Blesken ym. 2019: 13, 30, 53; The Royal Australian and New Zealand College of Radiologists 2022: 15–16; Born ym. 2020: 344.) Viisi suositusta mainitsee lastensuojeluilmoituksen tekemisestä (RCR & ScoR 2018: 9; Adamsbaum & Laurent-Vannier 2017: 25; Webb & Kelly 2021; Blesken ym. 2019: 13; The Royal Australian and New Zealand College of Radiologists 2022: 15). Ilmoituksen jälkeen viranomaiset päättävät rikosprosessin käynnistämisestä ja kiireellisistä suojelutoimista, kuten lapsen tilapäisestä sijoittamisesta pois vanhempien tai huoltajien luota (Mussmann & Paulsen 2014: 8; Adamsbaum & Laurent-Vannier 2017: 24–25; Webb & Kelly 2021; Blesken ym. 2019: 22; The Royal Australian and New Zealand College of Radiologists 2022: 5; Born ym. 2020: 344). Kuvantamisella on tärkeä rooli oikeudellisista prosesseista päätettäessä (Born ym. 2020: 344).

## 6 Pohdinta

Pohdinta toimii opinnäytetyön kokoavana ja päättävänä loppupuheenvuorona. Pohdinnassa tarkastelemme tutkimuksessa saatuja tuloksia, esitämme jatkotutkimusehdotuksia ja johtopäätöksiä saadusta tutkimusaineistosta sekä havainnoimme ja arvioimme työn luotettavuutta ja eettisyyttä hyvän tieteellisen käytännön mukaisesti (Kangasniemi ym. 2013: 297–298.) Viimeisenä pohdimme omaa ammatillista kehittymistä opinnäytetyön tekijän ja röntgenhoitajan näkökulmasta.

## 6.1 Tulosten tarkastelu

Keräämämme suositukset olivat julkaistu vuosien 2014–2024 välillä. Kaikissa suosituksissa lasten pahoinpitelyepäilyjen kuvantamistutkimusten tekemistä suositeltiin alle 2-vuotiaille lapsille, tämä on yhtenevä käytäntö myös aiempien suositusten kanssa (Association of Paediatric Radiographers 2009, British Society of Paediatric Radiology 2003). Huomasimme aineiston valintaprosessissa monen kuvantamissuosituksen kohdalla, ettei niistä käynyt ilmi ammatillista kohderyhmää. Moni suositus karsiutui pois sen takia, että ne oli suunnattu lähetteitä tekeville lastenlääkäreille. Kuvantamissuositukseen olisikin tärkeää merkitä selvästi, kenelle terveydenhuollon ammattilaiselle suositus on suunnattu.

Luustoröntgentutkimusta suositeltiin kaikissa suosituksissa. Natiiviröntgen sekä tietokonetomografia ovat molemmat modaliteetteja, jotka osoittautuivat hyödyllisiksi myös aiemmissa suosituksissa. Myös aiempien suositusten mukaan luustoröntgentutkimus ja päään TT-tutkimus ovat ensisijaisia tutkimusmenetelmiä lasten pahoinpitelyepäilyjen diagnostiikassa. (Association of Paediatric Radiographers 2009; Davis 2012.) Verrattuna näihin aikaisempiin suosituksiin, tässä opinnäytetyössä tarkastelluissa suosituksissa korostui magneettikuvantamisen käyttö, jota suositeltiin yhdeksässä suosituksessa (Wootton-Gorges ym. 2017; RCR & ScoR 2018; Adamsbaum & Laurent-Vannier 2017; Webb & Kelly 2021; Blesken ym. 2019; Hamel ym. 2024; Wiksell & Caisander 2019; The Royal Australian and New Zealand College of Radiologists 2022; Born ym. 2020). Eroja suosituksissa oli runsaasti. Esimerkiksi osassa suosituksia luustoröntgenin kuvantamisprotokollaa ei ollut lainkaan, tai se oli kuvattu suppeasti. Osassa kuvantamisprotokollia oli useammasta modaliteetista ja ne olivat hyvin tarkkoja ja yksityiskohtaisia. Täsmällisin kuvaus kuvantamisprotokollista oli RCR:n, Ruotsin sekä Australian ja Uuden-Seelannin suosituksissa (RCR & ScoR 2018; Wiksell & Caisander 2019; The Royal Australian and New Zealand College of Radiologists 2022). Erityisesti Ruotsin kuvaus protokollista oli tiivis ja selkeä.

Huomasimme, että tutkimuksista aiheutuvien säteilyannosten vertautuvuudesta taustasäteilyyn oli eroja riippuen siitä, minkä vuoden suositus oli kyseessä. Näin on luultavasti siksi, että diagnostinen kuvantaminen on alati kehittyvä tieteenala ja säteilyannokset lääketieteellisessä kuvantamisessa pienenevät sitä mukaa, kun kuvantamislaitteita saadaan kehitettyä ja paranneltua. Tämän takia tulee suosituksissa kerrottuihin taustasäteilyyn vertailuaikoihin suhtautua kriittisesti. Esimerkiksi RCR:n suosituksessa, joka

on julkaistu vuonna 2018 sanotaan, että pään TT-tutkimuksesta aiheutuva säteily-määrä vastaisi 18 kuukautta taustasäteilyä, mutta vuonna 2021 pään TT-tutkimuksesta saatu säteilyannos vastasi noin 4,5 kuukauden annosta taustasäteilyä (RCR & ScoR 2018; Syväranta & Vuorinen & Tokola 2021). Säteilyyn liittyvistä tekijöistä saisi kattavan kokonaisuuden yhdistämällä ACR, RCR, Tanskan sekä Australian ja Uuden-Seelannin suositukset. Näistä suosituksista saataisiin yhdistettyä säteilyn optimointi kuvanmuodostukseen, tutkimusten säteilyannokset sekä tutkimuksista aiheutuvan säteilyannoksen vertailu taustasäteilyyn. (Wootton-Gorges ym. 2017; RCR & ScoR 2018; Mussmann & Paulsen 2014; The Royal Australian and New Zealand College of Radiologists 2022.)

Analysoimamme suositukset olivat muuttuneet verrattuna vanhempiin suosituksiin. Kanadan vanhassa vuoden 2012 suosituksessa on kuvattu säteilyannokset, kun taas vuoden 2024 suosituksessa ei mainita säteilyä lainkaan. Vuoden 2012 suosituksessa säteilyannokset on merkitty samankaltaisesti kuin ACR:n 2017 suosituksessa, mutta Kanadan 2012 suosituksessa ei kerrottu numeerisesti säteilyannoksia. Lisäksi vanhemmassa Kanadan suosituksessa mainitaan koko kehon gammakuvantamisesta, mitä tuoreemmassa suosituksessa ei esiintynyt. Kanadan vuoden 2012 lasten pahoinpitelyepäilyn kuvantamissuosituksessa oli kolme eri indikaatiota, jotka vaihtelivat sen mukaan, pystyykö lapsi suullisesti kommunikoiamaan vai ei ja epäilläkö sisäelimiin liittyvää vammaa. Vuoden 2024 suosituksessa erotusta ei oltu tehty lapsen kommunikatiokyvyn mukaisesti, vaan oli selkeästi eroteltu minkäläisten oireiden esiintyessä mitään kuvantamista suositellaan. (Canadian Association of Radiologists 2012: 6–7; Hamel ym. 2024: 10; Wootton-Gorges ym. 2017.)

Kaiken kaikkiaan tulosten perusteella toimivin yhdistelmä kuvantamistutkimuksia lasten pahoinpitelyepäilyissä on luustoröntgentutkimus sekä pään TT-tutkimus, jolla voi karottaa tavallisimmat vammat ja joilla saadaan paljon diagnostista tietoa kehosta. Erotusdiagnostista lisätietoa saa tarvittaessa magneettikuvantamisesta, joka on erityisen hyvä pehmytkudosten, selkärangan ligamenttien, nivelien ja aivojen vammojen diagnostiikassa.

## 6.2 Luotettavuus ja eettisyys

Noudatimme opinnäytetyössä tutkimuseettisen neuvottelukunnan (TENK) määrittämiä eettisiä suosituksia. Opinnäytetyö toteutettiin niin, että se noudattaa hyvän tieteellisen

käytännön ohjetta. Hyvän tieteellisen käytännön peruseriaatteita ovat luotettavuus, rehellisyys, arvostus ja vastuunkanto (TENK 2023).

Kirjallisuuskatsauksen aineisto haettiin luotettavista tietokannoista kuten Pubmed, ScienceDirect, CINAHL ja ProQuest. Rajasimme aineiston kansainväliseen vertaisarvioituun tutkimuskirjallisuuteen. Aineisto rajattiin niin, että vanhin julkaisuvuosi oli 2010. Käyttämällä tuoretta aineistoa pystyimme vahvistamaan työmme luotettavuutta. Sisällön analysointiin käytettiin induktiivista lähestymistapaa. Kuvassimme tiedonhaku- ja valintaprosessin niin, että se olisi mahdollisimman selkeä ja toistettavissa, mikä lisää luotettavuutta entisestään.

Tässä opinnäytetyössä raportoimme tiedonhakuprosessin, aineiston poissulun ja valinnan, analyysin ja tulokset selkeästi ja tietoa lisäävästi. Opinnäytetyöprosessin ajan tarkastelimme omaa toimintaamme kriittisesti hyvän tieteellisen käytännön mukaisesti. Aineistoon ja työssä käytettyihin lähteisiin viitattiin asianmukaisesti ja Metropolian lähde-merkintäohjeiden mukaisesti. Plagioinnin tarkastamiseen käytimme Turnitin-ohjelmiä.

Tässä opinnäytetyössä hyödynnettiin OpenAI:n ChatGPT:n versiota 4-turbo Pubmed ja CINAHL tietokantojen aineistohakujen tuottamien tulosten abstraktien oikolukuun. Samaa ohjelmaa käytettiin lisäksi tekstin hiomisessa ja tiivistämisessä lastensuojelulaista käsittelevässä kappaleessa ja osassa tekstiä mustelmista ja murtumista kerrottaessa. Aineiston analyysi- ja synteesiosioissa tekoälyä hyödynnettiin teoreettisen tekstin hiomisessa. OpenAI:n ChatGPT:n versiota 4o on hyödynnetty myös käännösapuna joidenkin englanninkielisten sanojen suomentamisessa. Opinnäytetyön tekijöinä olemme vastuussa kaikesta opinnäytteemme sisällöstä.

Tekoälyn hyödyntämiseen ammattikorkeakoulussa on olemassa erilaisia ohjeistuksia esimerkiksi Arenella ja Metropolian Ammattikorkeakoululla. Myös tutkimuseettisen neuvottelukunnan (TENK) on tarkoitus laatia lähiaikoina suositus tekoälyyn liittyvistä hyvistä tutkimuseettisistä käytännöistä (Falín 2024). Arenen työryhmän laatimassa ohjeistuksessa kerrotaan, että tekoälyä voidaan hyödyntää eettisesti ”tukiälynä” ja siten että se ottaa huomioon aiemmin tässä kappaleessa mainitut hyvän tieteellisen käytännön peruseriaatteet. Tekoälyn käytön hyödyntäminen on tärkeä taito ja sen opettelemi-

seen rohkaistaan Arenen suosituksissa. Ammattikorkeakoulut laativat Arenen suositusten pohjalta omat tekoälyn käyttöön liittyvät suositukset. (Forss & Isohanni & Kareinen & Pakanen & Simpanen 2023.)

Metropolian Ammattikorkeakoulun omien tekoälyohjeistusten mukaan tekoälyä saa käyttää apuna opinnäytetyössä sen tekemiseen sekä sisällön tuottamiseen, mutta sen käyttö tulee olla tarkasti kuvattuna. Mikäli tekoälyä on käytetty työn sisällön tuottamiseen, se pitää esittää tekstissä tekstiviittein sekä mainita siitä lähdeluettelossa. Mikäli tekoälyä ei käytetä sisällön tuottamiseen vaan esimerkiksi työprosessin ja opinnäytetyön tekijän itse muodostaman tekstin jäsentämiseen ja hiomiseen, on tämä verrattavissa esimerkiksi muiden työkalujen, kuten Microsoft Wordin, Grammarlyn tai Google Scholarin käyttöön. Myös tässä tapauksessa tekoälyn käyttö tulee kuvata esimerkiksi heti opinnäytetyön tiivistelmän jälkeen tai liitteessä työn lopussa. (Koirikivi & Kuosa, Hämäläinen & Leiviskä 2024: 4–6).

Koska aiheemme oli sensitiivinen ja käsittelee lapsia, olimme koko opinnäytetyöprosessin ajan kiinnittäneet huomiota kunnioittavaan ja asialliseen ilmaisuun. Pidimme huolen, että valitsimme sellaisia aineistoja, missä ei käsitellä kenenkään henkilötietoja tai muuta henkilöihin liitettäviä tunnistetietoja.

Opinnäytetyöprosessissa meitä auttoivat ohjaavat opettajat, jotka tarjosivat ohjausta niin sähköpostitse, kuin ohjaustapaamisissa. Saimme myös apua opinnäytetyöhön röntgenhoitajaliiton forensisen jaoston vetäjältä Fox Marttiselta aiheen valintaan ja aiheeseen liittyvien käsitteiden avaamiseen. Kirjallisuushakujen ja hakulausekkeiden laadimisessa meitä auttoivat Metropolian ammattikorkeakoulun informaattikot.

Opinnäytetyön teoria- ja taustaosuuteen käytimme aineistoja, jotka löysimme tekemällä kirjallisuuskatsauksen kirjallisuushakuja, mutta eivät tulleet valituksi lopulliseen aineistoon. Teorian ja taustan aineisto on siis rajattu niin, että se on vertaisarvioitua ja ajankohtaista tietoa, mikä lisää työmme luotettavuutta.

### 6.3 Johtopäätökset ja jatkotutkimusehdotukset

Löysimme kaksi suomalaista kuvantamisohjetta lasten pahoinpitelyepäilyjen luustoröntgentutkimukseen. Tässä luvussa vertailemme näitä suomalaisia kuvantamisohjeita

tässä työssä analysoituihin kansainvälisiin suosituksiin. Helsingin Uudenmaan sairaanhoitopiirin (HUS) diagnostiikkakeskuksen lapsen luustoröntgenin kuvantamisohje pohjautuu RCR:n suositukseen, mikä oli aineistossamme mukana. Kuvausohje kuvaussuuntien pohjalta on tältä osin samanlainen, mutta HUS:in ohjeessa röntgenhoitajalle tärkeitä tietoja kuvantamisen suorittamiseen on enemmän: esimerkiksi kuvantamisessa käytettävä kuvausjännite, hilan tarve ja fokuskoko. (RCR & ScoR 2018; Wirtanen ym. 2024.) HUS ohje on tiivis ja käytännönläheinen ja suunnattu selvästi röntgenhoitajille. Pohjois-Pohjanmaan hyvinvointialueen kuvausohjeessa lasten luuston yleiskuvaukseen ei tarkenneta mihin ohje perustuu. Pohjois-Pohjanmaan suositus on hieman laajempi kuin HUS:in, mutta luustoröntgentutkimuksen osalta sisällöltään samanlainen kuin Ruotsin suositus. Ohjeessa mainitaan myös seurantakuvaus kahden viikon kuluttua luustoröntgentutkimuksesta, mikä vastaa kansainvälisten suositusten suosittelemaa seuranta-aikaa. Samoin tavoin kuin HUS:in ohje, myös Pohjois-Pohjanmaan ohje on käytännönläheinen ja suunnattu selvästi röntgenhoitajille. (Tikkanen 2024; Wiksell & Caisander 2019.) Laajempia suomalaisia ohjeita esimerkiksi pään TT-tutkimuksesta tai magneettikuvantamisesta pahoinpitelyepäilyjen yhteydessä ei ollut ainakaan vapaasti saatavilla.

Kansainvälisistä suosituksista voidaan saada arvokasta lisätietoa kansallisen suosituksen laatimiseksi. Analyysimme perusteella sisällöltään parhaimmat suositukset olivat ACR, RCR, Saksa 1 sekä Australia ja Uusi-Seelanti (Wootton-Gorges ym. 2017; RCR & ScoR 2018; Blesken ym. 2019; The Royal Australian and New Zealand College of Radiologists 2022). Nämä suositukset olivat laajoja ja kattavia. Monet mukaan ottamamme suositukset perustuivat myös osittain näihin suosituksiin. Jälkeenpäin ajateltuna aineiston olisi voinut rajata vain näihin laajempiin suosituksiin. Vaikka aineistossa oli monia eri maiden suosituksia, olisi kirjallisuuskatsauksemme hyötynyt mahdollisten Aasian tai Afrikan maiden suosituksista. Aineiston hakuvaiheessa näitä suosituksia löytyi, mutta ne eivät päässeet mukaan lopulliseen valintaan joko kielimuurin tai aineiston saatavuuden takia.

Tämän kirjallisuuskatsauksen tavoitteena oli kerätä ja verrata kansainvälisiä suosituksia keskenään. Tulosten perusteella toimivin yhdistelmä kuvantamistutkimuksia lasten pahoinpitelyepäilyissä on luustoröntgentutkimus sekä pään TT-tutkimus, jolla voi karottaa tavallisimmat vammat ja joilla saadaan paljon diagnostista tietoa kehosta. Erotusdiagnostista lisätietoa saa tarvittaessa magneettikuvantamisesta, joka on erityisen hyvä pehmytkudosten ja aivojen vammojen diagnostiikassa. Koemme, että katsauk-

sesta on hyötyä mahdollisesti röntgenhoitajille, mutta myös alan opiskelijoille. Suomalaisista kansallisista suosituksista olisi hyötyä, sillä yhtenäisillä kuvantamismenetelmillä voitaisiin mahdollisesti tehostaa lasten pahoinpitelyepäilytapauksien diagnosointia.

## 6.4 Ammatillinen kehittyminen

Aiheen opinnäytetyöllemme saimme Suomen röntgenhoitajat ry:n forensisen jaoston vetäjältä Fox Marttiselta ja siihen saimme tarkennusta ja hyväksynnän koululta ennen varsinaista työn aloittamista. Päädyimme lasten pahoinpitelyepäilyjen kuvantamiseen, koska tiedostimme aiheen tärkeyden ja halusimme osaltamme koota ajankohtaista tietoa aiheeseen liittyen. Suomessa ei ole omia yhtenäisiä kuvantamissuosituksia lasten pahoinpitelyepäilyjen kuvantamisesta, joten toivomme kirjallisuuskatsauksesta olevan hyötyä tuleville kansallisille suosituksille. Suunnitteluvaiheessa teimme alustavaa kartoitusta siitä, minkälaista kirjallisuutta aiheesta oli saatavilla. Silloin myös keräsimme teoriaa aiheeseen liittyen ja teimme alustavan suunnitelman koko opinnäytetyömme ajaksi. Suunnitelmaamme tuli työn edetessä muutoksia ja tarkennuksia, mikä on pitkäjänteistä tutkimusta tehdessä tyypillistä. Koko opinnäytetyömme aikana kävimme ohjauskeskusteluja opinnäytetyön ohjaavien opettajien kanssa. Saimme työpajoista tukea moneen eri opinnäytetyöprosessin vaiheeseen. Kirjaston informaattikkojen avustuksella saimme tarkennettua hakulausekkeita ja apuja eri tietokantojen hakuihin liittyen.

Tämä opinnäytetyöprosessi on kokonaisuudessaan vahvistanut ymmärrystä röntgenhoitajan työhön liittyvistä asioista. Opinnäytetyössä syvennyttiin eri modaliteetteihin ja kuvantamisohjeisiin, mikä avarsi ymmärrystä siitä, mitä vammoja milläkin modaliteetilla on hyödyllisintä tutkia lastenpahoinpitelyepäilyjä tutkittaessa. Opinnäytetyö opetti myös lasten fysiologiasta säteilyyn liittyen sekä lasten säteilysuojelusta tarkemmin, kuin mitä röntgenhoitajan opinnoissa oli oppinut.

Akateemisena oppimistehtävänä opinnäytetyö laajensi käsitystä täsmällisyydestä ja järjestelmällisestä tutkimuksen edistämistavasta. Opinnäytetyön tekeminen oli molemmille työn tekijöille uutta, vaikka röntgenhoitajan opinnoissa olimme tehneet laajoja kirjallisia töitä. Opinnäytetyön teko ja aihe ovat valmistaneet meitä työelämään ja kasvattaneet ammatti-identiteettiä. Aineiston keruu sekä analysointi olivat työssä eniten aikaa vievin osa ja nyt ymmärrämme, että aineiston rajaus on kannattavinta tehdä huolellisesti varhaisessa vaiheessa.

Tämä opinnäytetyö on kaiken kaikkiaan laajentanut ymmärrystämme kuvantamissuositusten merkityksestä röntgenhoitajan työssä ja osaamme arvostaa sitä tärkeää työtä, mitä suositusten laatiminen vaatii.

## Lähteet

Adamsbaum, C. & Laurent-Vannier, A. 2017. Shaken baby syndrome or non-accidental head injury caused by shaking. Update of the guidelines issued by the 2011 hearing commission. Haute Autorité de santé (HAS), Société française de médecine physique et de réadaptation (SOFMER). <[https://www.has-sante.fr/upload/docs/application/pdf/2018-02/shaken\\_baby\\_syndrome.pdf](https://www.has-sante.fr/upload/docs/application/pdf/2018-02/shaken_baby_syndrome.pdf)>. Viitattu 2.5.2025.

Alzen, Gerhard & Benz-Bohm, Gabriele 2011. Radiation Protection in Pediatric Radiology. *Deutsches Ärzteblatt International* 108 (24). 407–408. <<https://www.ncbi.nlm.nih.gov/pmc/articles/PMC3132617/>>. Viitattu 21.3.2024.

Association of Paediatric Radiographers 2009. Skeletal Survey for Suspected NAI, SIDS and SUDI: Guidance for Radiographers. <[https://www.sor.org/getmedia/ceb3f1f4-0817-4e30-8091-93d70acadc14/Skeletal%20Survey%20for%20Suspected%20NAI,%20SIDS%20and%20SUDI\\_%20Guidance%20for%20Radiographers\\_1](https://www.sor.org/getmedia/ceb3f1f4-0817-4e30-8091-93d70acadc14/Skeletal%20Survey%20for%20Suspected%20NAI,%20SIDS%20and%20SUDI_%20Guidance%20for%20Radiographers_1)>. Viitattu 11.5.2025.

Bassett, LW. & Gold, RH. & Webber, MM. 1981. Radionuclide bone imaging. *Radiological Clinics of North America* 19 (4). 675–702. <<https://pubmed.ncbi.nlm.nih.gov/7034044/>>. Viitattu 12.5.2025.

Blangis, Flora. & Allali, Slimane & Cohen, Jérémie F. & Vabres, Nathalie & Adamsbaum, Catherine & Rey-Salmon, Caroline & Werner, Andreas & Refes, Yacine & Adnot, Pauline & Gras-Le Guen, Christèle & Launay, Elise & Chalumeau, Martin 2021. Variations in Guidelines for Diagnosis of Child Physical Abuse in High-Income Countries: A Systematic Review. *JAMA Network open* 4 (11). 1-16. <<https://jamanetwork.com/journals/jamanetworkopen/fullarticle/2786203>>. Viitattu 13.5.2025.

Blesken, M. & Franke, I. & Freiberg, J. & Kraft, M. & Kurylowicz, L. & Rohde, M. & Schwier, F. 2019. Child Protection Guideline Office. AWMF S3+ Child abuse and neglect guideline: involving Youth Welfare and Education Services (Child Protection Guideline), English translation 1.0. <[https://register.awmf.org/assets/guidelines/027\\_D\\_Ges\\_fuer\\_Kinderheilkunde\\_und\\_Jugendmedizin/027-069le\\_S3\\_Child\\_Protection\\_Guideline\\_2022-01.pdf](https://register.awmf.org/assets/guidelines/027_D_Ges_fuer_Kinderheilkunde_und_Jugendmedizin/027-069le_S3_Child_Protection_Guideline_2022-01.pdf)>. Viitattu 28.4.2025.

Born, Markus & Schwier, Frauke & Stoever, Brigitte & Mentzel, Hans-Joachim & Freiberg, Jürgen 2020. The German Evidence-Based Child Protection Guideline – Imaging in Suspected Child Abuse. *Fortschr Röntgenstr* 2020 (192). 343–348. <<https://www.thieme-connect.com/products/ejournals/pdf/10.1055/a-1019-8018.pdf>>. Viitattu 2.5.2025.

Canadian Association of Radiologist 2012. CAR Diagnostic Imaging Referral Guidelines. Section L: Pediatrics. <<https://car.ca/wp-content/uploads/Pediatrics.pdf>>. Viitattu 11.5.2025.

Christian, Cindy W. & States, Lisa J. 2017. Medical Mimics of Child Abuse. *American Journal of Roentgenology* 208 (5). 982–990. <<https://www.ajronline.org/doi/epdf/10.2214/AJR.16.17450>>. Viitattu 13.5.2025.

Davis, Mihaela 2012. Forensic Radiography and Non Accidental Injuries in Children. Newsletter of the Society of Radiographers of Slovenia & the Chamber of Radiographers of Slovenia 29 (1). 29–32. <<https://www.dlib.si/stream/URN:NBN:SI:DOC-MXCHAXZ6/31b2a12b-c98f-4f31-8cf1-8e7e2f595136/PDF>>. Viitattu 11.5.2025.

Donya, Mohamed & Radford, Mark & ElGuindy, Ahmed & Firmin, David & Yacoub, Magdi H. 2014. Radiation in medicine: Origins, risks and aspirations. Global Cardiology Science and Practice 2014 (4). 444. <<https://www.ncbi.nlm.nih.gov/pmc/articles/PMC4355517/>>. Viitattu 21.3.2024.

Doyle, Edel & Vuong, Raymond. 2020. A literature review of 'best practice' for radiographers when imaging suspected non-accidental injury or physical abuse of children in Australia and New Zealand. Forensic Imaging 20. <<https://www.sciencedirect.com/science/article/abs/pii/S2212478018301217>>. Viitattu 19.4.2025.

Elo, Satu & Kajula, Outi & Tohmola, Annina & Kääriäinen, Maria 2022. Laadullisen sisällönanalyysin vaiheet ja eteneminen. Hoitotiede. 34 (4). 215–225. <[https://www.theseus.fi/bitstream/handle/10024/789349/Laadullisen\\_sisallonanalyysin\\_vaiheet\\_ja\\_eteneminen.pdf?sequence=1&isAllowed=y](https://www.theseus.fi/bitstream/handle/10024/789349/Laadullisen_sisallonanalyysin_vaiheet_ja_eteneminen.pdf?sequence=1&isAllowed=y)>. Viitattu 20.3.2024.

Falin, Petra 2024. Tekoälyn tutkimusetiikkaa käytännössä. Tutkimuseettinen neuvottelukunta (TENK). <<https://tenk.fi/fi/hankkeet/tekoalyhanke>>. Viitattu 13.5.2025.

Forss, Maria & Isohanni, Jari & Kareinen, Marjaana & Pakanen, Lotta & Simpanen, Sami 2023. Arenen suositukset tekoälyn hyödyntämisestä ammattikorkeakouluille. Arene. <<https://arene.fi/wp-content/uploads/PDF/2023/AI-Arene-suositukset.pdf?t=1686309593>>. Viitattu 13.5.2025.

Föhr, Anna & Valanne, Leena 2012. Radiologisia näkökohtia lapsen pahoinpitelyssä. Teoksessa Söderholm, Annlis & Kivitie-Kallio, Satu (toim.). Lapsen kaltoinkohtelu. Helsinki: Duodecim. 111–124.

Hamel, Candyce & Avar, Barb & Chow, Roxanne & Davies, Dafydd & Dixon, Andrew & Eamer, Gilgamesh & Garel, Juliette & Grimbly, Chelsey & Jamieson, Lucy & Kovesi, Tom & MacLean, Jonathan & Mehta, Vivek & Metcalfe, Peter & Michaud, Alan & Miller, Elka & O'Brien, Kathy & Otley, Anthony & Pohl, Daniela & Stein, Nina & Abdeen, Nishard 2024. Canadian Association of Radiologists Pediatric Imaging Referral Guideline. Canadian Association of Radiologists Journal 76 (2). 245–256. <[https://car.ca/wp-content/uploads/2024/12/Pediatrics-guideline\\_Final-publication.pdf](https://car.ca/wp-content/uploads/2024/12/Pediatrics-guideline_Final-publication.pdf)>. Viitattu 28.4.2025.

Hotus-hoitosuositus 2024. Näyttöön perustuva terveydenhuolto. Sanasto. <<https://hotus.fi/nayttoon-perustuva-terveydenhuolto/sanasto/>>. Viitattu 1.3.2024.

Hotus-hoitosuositus 2024. Hoitosuositusten laadinta. <<https://hotus.fi/hoitosuositukset/laadinta/#>>. Viitattu 1.3.2024.

HUS kuvantaminen menettelyohje 2022. Lapsen luustoröntgen. <[https://huslab.fi/radiologia/02\\_tutkimukseen\\_lahettaminen\\_ajanvaraus\\_ja\\_esivalmistelu/natiivitutkimukset/04\\_radiologisten\\_tutkimusten\\_menettelyohjeet/08\\_muut\\_natiivitutkimukset/lapsen\\_luustorontgen.pdf](https://huslab.fi/radiologia/02_tutkimukseen_lahettaminen_ajanvaraus_ja_esivalmistelu/natiivitutkimukset/04_radiologisten_tutkimusten_menettelyohjeet/08_muut_natiivitutkimukset/lapsen_luustorontgen.pdf)>. Viitattu 1.3.2024.

Janatuinen, Tuula & Kemppainen, Jukka 2020. PET-kuvantamisen menetelmät yleistajuisesti. Lääketieteellinen Aikakauskirja Duodecim 136 (9). 1062–1067. <<https://www.duodecimlehti.fi/duo15553>>. Viitattu 12.5.2025.

Johansson 2007. Kirjallisuuskatsaukset - huomio systemaattiseen kirjallisuuskatsaukseen. Teoksessa Johansson, Kirsi & Axelin, Anna & Stolt, Minna & Ääri, Riitta-Liisa (toim.). Systemaattinen kirjallisuuskatsaus ja sen tekeminen. Turku: Turun yliopisto. Hoitotieteen laitoksen julkaisuja tutkimuksia ja raportteja. 3–9.

Kangasniemi, Mari & Utriainen, Kati & Ahonen, Sanna-Mari & Pietilä, Anna- Maija & Jääskeläinen, Petri & Liikanen, Eeva 2013. Kuvaileva kirjallisuuskatsaus: eteneminen tutkimuskysymyksestä jäsennettyyn tietoon. Hoitotiede 25. (4) 291–301. <<https://journal.fi/hoitotiede/article/view/128286/77409>>. Viitattu 13.4.2025.

Koirikivi, Pia & Kuosa, Kirsi & Hämäläinen, Mika & Leiviskä, Kimmo 2024. Tekoälyn käyttö oppimistoiminnassa sekä opinnäytetyössä - Työohje opiskelijoille. Uudistuvan oppimisen tiimi. Metropolia Ammattikorkeakoulu. 1–7.

Lamprey, P. & Onwuzurike, N. & Inoue, S. 2009. Multiple fractures due to osteogenesis imperfecta mistaken as child abuse. <<https://pmc.ncbi.nlm.nih.gov/articles/PMC3027371/>>. Viitattu 21.4.2025.

Lastensuojelulaki 417/2007. Annettu Helsingissä 13.4.2007. <<https://www.finlex.fi/fi/laki/ajantasa/2007/20070417#L1P1>>. Viitattu 22.3.2024.

Lemetti, Terhi & Ylönen, Minna 2016. Kirjallisuuskatsaukseen valittujen tutkimusartikkelien arviointi. Teoksessa Stolt, Minna & Axelin, Anna & Suhonen Riitta (toim.). Kirjallisuuskatsaus hoitotieteessä. 2. korjattu painos. Turku: Turun yliopisto. Hoitotieteen laitoksen julkaisuja tutkimuksia ja raportteja. 67–79.

Li, Chao-Jui & Syue, Yuan-Jhen & Lin, Yan-Ren & Cheng, Hsien-Hung & Cheng, Fu-Jen & Tsai, Tsung-Cheng & Chen, Kuan-Fu & Lee, Chien-Hung 2016. Influence of CT utilisation on patient flow in the emergency department: a retrospective 1-year cohort study. <<https://pmc.ncbi.nlm.nih.gov/articles/PMC4861108/>>. Viitattu 11.5.2025.

Liukkonen, Sami 2019 Lapsiin kohdistuva väkivalta on iso ongelma. Rikosuhripäivystys RIKU-lehti 3. 7. <[https://www.riku.fi/content/uploads/2019/11/RIKU\\_3\\_19.pdf](https://www.riku.fi/content/uploads/2019/11/RIKU_3_19.pdf)>. Viitattu 29.2.2024.

Niela-Vilén, Hannakaisa & Hamari, Lotta 2016. Kirjallisuuskatsauksen vaiheet. Teoksessa Stolt, Minna & Axelin, Anna & Suhonen Riitta (toim.). Kirjallisuuskatsaus hoitotieteessä. 2. korjattu painos. Turku: Turun yliopisto. Hoitotieteen laitoksen julkaisuja tutkimuksia ja raportteja. 23–34.

Oates, A. & Halliday, K. & Offiah, A. C. & Landes, C. & Stoodley, N. & Jeanes, A. & Johnson, K. & Chapman, S. & Stivaros, S. M. & Fairhurst, J. & Watt, A. & Paddock, M. & Giles, K. & McHugh, K. & Arthurs, O. J. 2019. Shortage of paediatric radiologists acting as an expert witness: position statement from the British Society of Paediatric Radiology (BSPR) National Working Group on Imaging in Suspected Physical Abuse (SPA). The Royal College Of Radiologists. *Clinical Radiology* 74 (7). 496–502.

<[https://www.clinicalradiologyonline.net/article/S0009-9260\(19\)30209-0/abstract](https://www.clinicalradiologyonline.net/article/S0009-9260(19)30209-0/abstract)>. Viitattu 1.3.2024.

Owen, A. & Hogg, P. & Nightingale, J. 2004. A critical analysis of a locally agreed protocol for clinical practice. *Radiography* 10 (2). 139–144. <<https://www.sciencedirect.com/science/article/abs/pii/S107881740400029X>>. Viitattu 1.3.2024.

Paddock, M & Choudhary, AK & Jeanes, A & Mankad, K & Mannes, I & Raissaki, M & Adamsbaum, C & Argyropoulou, MI & van Rijn, RR & Offiah, AC. 2023. Controversial aspects of imaging in child abuse: a second roundtable discussion from the ESPR child abuse taskforce. <<https://www.ncbi.nlm.nih.gov/pmc/articles/PMC10027646/>>. Viitattu 22.3.2024.

Perheessä tapahtuvan lapsen kaltoinkohtelun riskiolojen tunnistaminen. 2022. Hoitusuositus. Hoitotyön tutkimussäätiön asettama työryhmä. Helsinki: Hoitotyön tutkimussäätiö. <<https://hotus.fi/hoitusuositus/perheessa-tapahtuvan-lapsen-kaltoinkohtelun-riskiolojen-tunnistaminen/>>. Viitattu 1.3.2024.

Radiology Service. 2023. Plain Films - Skeletal Survey. Starship Child Health. <<https://starship.org.nz/guidelines/plain-films-skeletal-survey/>>. Viitattu 2.5.2025.

Redder Mussmann, B. & Ramsdal Paulsen, M. 2014. Guidelines for skeletal surveys in suspected child abuse. *Radiography Open* 1 (1), 2–10. <<https://journals.oslomet.no/index.php/radopen/article/view/1190/1061>>. Viitattu 4.5.2025.

Rikoslaki 39/1889. Annettu Helsingissä 19.12.1889. <<https://www.finlex.fi/fi/laki/ajantasa/1889/18890039001#a21.4.1995-578>>. Viitattu 29.2.2024.

Rinta-Kiikka, Irina 2016. FAST-kaikukuvaus. *Lääketieteellinen Aikakauskirja Duodecim* 132 (8). 791–795. <<https://www.duodecimlehti.fi/duo13087>>. Viitattu 12.5.2025.

Salminen, Ari 2011. Mikä kirjallisuuskatsaus? Johdatus kirjallisuuskatsauksen tyypeihin ja hallintotieteellisiin sovelluksiin. Vaasan yliopiston julkaisuja. Opetusjulkaisuja 62. Julkisjohtaminen. <[https://www.uwasa.fi/materiaali/pdf/isbn\\_978-952-476-349-3.pdf](https://www.uwasa.fi/materiaali/pdf/isbn_978-952-476-349-3.pdf)>. Viitattu 26.4.2025

STUK = Säteilyturvakeskus.

STUK 2005. Lasten röntgentutkimusohjeisto. STUK tiedottaa 1/2005. <[https://www.julkari.fi/bitstream/handle/10024/125016/lasten\\_rontgentutkimusohjeisto.pdf?sequence=1](https://www.julkari.fi/bitstream/handle/10024/125016/lasten_rontgentutkimusohjeisto.pdf?sequence=1)>. Viitattu 21.3.2024.

STUK 2013. OHJE ST1.1. Säteilytoiminnan turvallisuus. Helsinki: Säteilyturvakeskus. <<https://stuk.fi/documents/150192312/162639293/ST1-1.pdf/a400e2a0-b6d5-1118-ecef-00dfc30d5afe/ST1-1.pdf?t=1684840292470>> Viitattu 20.4.2025.

STUK 2015. Oikeutus säteilylle altistavissa tutkimuksissa – opas hoitaville lääkäreille. STUK Opastaa / maaliskuu 2015. <<https://www.julkari.fi/bitstream/handle/10024/126288/STUK-opastaa-oikeutus-2015.pdf?sequence=1&isAllowed=y>>. Viitattu 21.3.2024.

STUK 2024. Suositus potilaan suojaamisesta röntgentutkimuksissa. STUK opastaa / tammikuu 2024. <<https://www.julkari.fi/bitstream/handle/10024/148097/STUK-opastaa-Suositus-potilaan-suojaamisesta-ro%cc%88ntgentutkimuksissa.pdf?sequence=1&isAllowed=y>>. Viitattu 24.4.2025.

STUK S/4/2019. Säteilyturvakeskuksen määräys oikeutusarviointista ja säteilysuojelun optimoinnista lääketieteellisessä altistuksessa. Annettu Helsingissä 4.4.2019. <<https://www.stuklex.fi/fi/maarays/stuk-s-4-2019#P4>>. Viitattu 21.3.2024.

Suhonen, Riitta & Axelin, Anna & Stolt, Minna 2016. Erilaiset kirjallisuuskatsaukset. Teoksessa Stolt, Minna & Axelin, Anna & Suhonen Riitta (toim.). Kirjallisuuskatsaus hoitotieteessä. 2. korjattu painos. Turku: Turun yliopisto. Hoitotieteen laitoksen julkaisuja tutkimuksia ja raportteja. 7–22.

Syvärinta, Suvi & Vuorinen, Aino-Maija & Tokola, Anna 2021. Radiologisen kuvantamisen perusteet. Lääketieteellinen Aikakauskirja Duodecim 137 (9). 969–76. <<https://www.duodecimlehti.fi/duo16215>>. Viitattu 11.5.2025.

The British Society of Paediatric Radiology 2003. Standard for skeletal surveys in suspected non-accidental injury (NAI) in children. <<http://www.kindesmisshandlung.de/mediapool/32/328527/data/BritPedRad-SS.pdf>>. Viitattu 11.5.2025.

The Royal Australian and New Zealand College of Radiologists 2022. Guideline for Imaging of Suspected Non-Accidental Injury, Version 1.0. <[https://www.ranzcr.com/college/document-library/guideline-for-imaging-of-suspected-non-accidental-injury?searchword=protocol%20for%20non-accidental%20injury&indexedsearch\[sorting\]=score:desc](https://www.ranzcr.com/college/document-library/guideline-for-imaging-of-suspected-non-accidental-injury?searchword=protocol%20for%20non-accidental%20injury&indexedsearch[sorting]=score:desc)>. Viitattu 2.5.2025.

The Royal College of Radiologists & The Royal College of Paediatrics and Child Health 2008. Standards for radiological investigations of suspected non-accidental injury. <[https://www.rcr.ac.uk/docs/radiology/pdf/RCPCH\\_RCR\\_final.pdf](https://www.rcr.ac.uk/docs/radiology/pdf/RCPCH_RCR_final.pdf)>. Viitattu 5.5.2025.

The Royal College of Radiologists & The Society and College of Radiographers 2018. The radiological investigation of suspected physical abuse in children. <[https://www.rcr.ac.uk/media/nzn1mv4/rcr-publications\\_the-radiological-investigation-of-suspected-physical-abuse-in-children-revised-first-edition\\_november-2018.pdf](https://www.rcr.ac.uk/media/nzn1mv4/rcr-publications_the-radiological-investigation-of-suspected-physical-abuse-in-children-revised-first-edition_november-2018.pdf)>. Viitattu 22.3.2024.

THL = Terveyden ja hyvinvoinnin laitos

THL 2024a. Ilmoitusvelvollisuus lapseen kohdistuvasta väkivallasta. Lastensuojelun käsikirja. Terveyden ja hyvinvoinnin laitos. Päivitetty 2.12.2024. <<https://thl.fi/julkaisut/kasikirjat/lastensuojelun-kasikirja/tyoprosessi/erityiskysymykset/ilmoitusvelvollisuus-lapseen-kohdistuvasta-vakivallasta>>. Viitattu 13.5.2025.

THL 2024b. Velvollisuus ilmoittaa poliisille. Lastensuojelun käsikirja. Terveyden ja hyvinvoinnin laitos. Päivitetty 31.12.2024. <<https://thl.fi/julkaisut/kasikirjat/lastensuojelun-kasikirja/tyoprosessi/erityiskysymykset/ilmoitusvelvollisuus-lapseen-kohdistuvasta-vakivallasta/velvollisuus-ilmoittaa-poliisille>>. Viitattu 13.5.2025.

Tikkanen, Minna 2024. Luuston natiivikuvausohje lapset. Pohjois-Pohjanmaan hyvinvointialue. <[https://www.ppshp.fi/dokumentit/\\_layouts/15/WopiFrame.aspx?sourcedoc=%7B10944D07-7271-4BF4-AF45-4663C9E40999%7D&file=Luuston%20natiivikuvausohje%20lapset%20oys%20kuv%20men.docx&action=default&DefaultItemOpen=1](https://www.ppshp.fi/dokumentit/_layouts/15/WopiFrame.aspx?sourcedoc=%7B10944D07-7271-4BF4-AF45-4663C9E40999%7D&file=Luuston%20natiivikuvausohje%20lapset%20oys%20kuv%20men.docx&action=default&DefaultItemOpen=1)>. Viitattu 11.5.2025.

Tilastokeskus 2024. Rikos- ja pakkokeinotilasto. <<https://stat.fi/tilasto/rpk>>. Viitattu 29.2.2024.

Tutkimuseettinen neuvottelukunta (TENK) 2023. Hyvä tieteellinen käytäntö ja sen loukausepäilyjen käsitteleminen Suomessa. Tutkimuseettisen neuvottelukunnan HTK-ohje 2023. Tutkimuseettisen neuvottelukunnan julkaisuja 2/2023. Helsinki. <[https://tenk.fi/sites/default/files/2023-03/HTK-ohje\\_2023.pdf](https://tenk.fi/sites/default/files/2023-03/HTK-ohje_2023.pdf)>. Viitattu 23.2.2024.

Tupola, Sarimari & Kivitie-Kallio, Sari & Kallio, Pentti & Koskinen, Sari & Alapulli, Heikki 2015. Epäily lapsen fyysisestä pahoinpitelystä – tunnistaminen ja toimenpiteet terveydenhuollossa. Lääketieteellinen Aikakauskirja Duodecim 131 (10). 993. <<https://www.duodecimlehti.fi/duo12271>>. Viitattu 28.2.2024.

Tupola, Sarimari & Kivitie-Kallio, Satu & Kallio, Pentti & Söderholm, Annlis 2012. Lapsen fyysinen pahoinpity. Teoksessa Söderholm, Annlis & Kivitie-Kallio, Satu (toim.). Lapsen kaltoinkohtelu. Helsinki: Duodecim. 99–110.

UCSF 2024. Imaging Data 101. <<https://radiology.ucsf.edu/research/core-services/imaging-data-101>>. Viitattu 1.3.2024.

Vaara, Satu & Syväranta, Suvu & Peltonen, Juha 2021. Magneettikuvauksen ABC: T1, T2, fat sat, DWI ynnä muut. Lääketieteellinen Aikakauskirja Duodecim 137. 2681–2689. <<https://www.duodecimlehti.fi/xmedia/duo/duo16593.pdf>>. Viitattu 12.5.2025.

Valanne, Leena, & Föhr, Anna 2015. Radiologiset tutkimukset epäiltäessä lapsen fyysistä pahoinpitelyä: radiologin rooli tunnistuksessa. Lääketieteellinen Aikakauskirja Duodecim. 131 (10). 1000–1007. <<http://www.terveysportti.fi/xmedia/duo/duo12272.pdf>>. Viitattu 29.2.2024.

Webb, Laurel & Kelly, Patrick 2021. Abuse and Neglect. Starship Child Health. <<https://starship.org.nz/guidelines/abuse-and-neglect/>>. Viitattu 2.5.2025.

Wiksell, Åsa & Caisander, Håkan 2019. Riktlinjer för radiologin vid utredning av misstänkt fysisk barnmisshandel. Svensk Förening för Pediatrisk Radiologi. Drottning Silvias Barn- och Ungdomssjukhus. <[https://slf.se/sfmr/app/uploads/2023/10/2019\\_Riktlinjer\\_for\\_utredning\\_av\\_misstankt\\_barnmisshandel\\_publ.pdf](https://slf.se/sfmr/app/uploads/2023/10/2019_Riktlinjer_for_utredning_av_misstankt_barnmisshandel_publ.pdf)>. Viitattu 2.5.2025.

Wirtanen, Merja & Heldt, Henna & Hautamäki, Riitta & Kotipelto, Aki & Pietikäinen, Hanna & Peräniemi, Anu & Välisuo, Annastiina 2024. Lapsen luustoröntgen (ent. Mur-tumaseula. HUS luustoröntgenohje. <[https://huslab.fi/radiologia/02\\_tutkimukseen\\_lahettaminen\\_ajanvaraus\\_ja\\_esivalmistelu/natiivitutkimukset/04\\_radiologisten\\_tutkimusten\\_menettelyohjeet/08\\_muut\\_natiivitutkimukset/lapsen\\_luustorontgen.pdf](https://huslab.fi/radiologia/02_tutkimukseen_lahettaminen_ajanvaraus_ja_esivalmistelu/natiivitutkimukset/04_radiologisten_tutkimusten_menettelyohjeet/08_muut_natiivitutkimukset/lapsen_luustorontgen.pdf)>. Viitattu 11.5.2025.

Wirtanen, Merja & Pietikäinen, Hanna & Suo-Yrjö, Tomi 2022. Puolenmerkin käytön hyvät käytännöt. Opas. HUS Kuvantaminen. Radiologia. <[https://huslab.fi/radiologia/02\\_tutkimukseen\\_lahettaminen\\_ajanvaraus\\_ja\\_esivalmistelu/natiivitutkimukset/05\\_kuvausoppaat/puolenmerkin\\_kayton\\_hyvat\\_kaytannot.pdf](https://huslab.fi/radiologia/02_tutkimukseen_lahettaminen_ajanvaraus_ja_esivalmistelu/natiivitutkimukset/05_kuvausoppaat/puolenmerkin_kayton_hyvat_kaytannot.pdf)>. Viitattu 11.5.2025.

Wootton-Gorges, Sandra L. & Soares, Bruno P. & Alazraki, Adina L. & Anupindi, Sudha A. & Blount, Jeffrey P. & Booth, Timothy N. & Dempsey, Molly E. & Falcone Jr, Richard A. & Hayes, Laura L. & Kulkarni, Abhaya V. & Partap, Sonia & Rigsby, Cynthia K. & Ryan, Maura E. & Safdar, Nabile M. & Trout, Andrew T. & Widmann, Roger F. & Karmazyn, Boaz K. & Palasis, Susan 2017. ACR Appropriateness Criteria® Suspected Physical Abuse—Child. American College of Radiology. <<https://acsearch.acr.org/docs/69443/Narrative/>>. Viitattu 25.4.2025.

## Yhteenveto valituista suosituksista

Suosituksen nimi ja julkaisuvuosi	Maa	Kenen laatima suositus	Ketä suositus koskee	Mitä suositellaan
American College of Radiology ACR Appropriateness Criteria ® Suspected Physical Abuse—Child  2017	Yhdysvallat	American College of Radiology (ACR)	Lapset, Alle 24- kk ikäiset lapset, 24- kk ikäiset tai sitä van- hemmat lapset	Eri indikaatioiden perusteella sopivia kuvantamistapoja. 5 eri ohjetta eri ikäisille ja oireisille potilaille, missä arvioitu tärkeysjärjestyksessä mikä sopivin kuvantamistapa ja modaliiteetti.
The radiological investigation of suspected physical abuse in children  2018	Iso-Britannia	The Royal College of Radiologists (RCR), The Society and College of Radiographers (SCoR)	Alle 2- vuotiaat lapset  Yli 2- vuotiaat lapset	Sopivia kuvantamistapoja iän ja oireiden mukaisesti, kun lapsen epäillä olevan pahoinpitelyn kohteena. Laaja suositus, jossa mukana monipuolisesti diagnoosiin johtavat askeleet lapsen turvallisuus huomioiden.
Guidelines for skeletal surveys in suspected child abuse  2014	Tanska	Bo Redder Mussmann, Mette Ramsdal Poulsen (asiantuntijasuositus, Odense University Hospital, University of Southern Denmark)	Alle 2- vuotiaat lapset	Yleiset Etelä-Tanskan lasten pahoinpitelyepäilyn kuvantamissuosituksset, joissa pääpaino luustoröntgenissä ja pään TT:ssä.
HAS and SOFMER: Shaken baby syndrome or non-accidental head injury caused by shaking Update of the guidelines issued by the 2011 hearing commission.  2017	Ranska	Haute Autorité de Santé (HAS), Société Française de Médecine Physique et de Réadaptation (SOFMER)	Alle 2- vuotiaat lapset	Ranskan suositus ravistellun vauvan oireyhtymään liittyen (joka osa NAHI) ja sen diagnoosiin mm. kuvantamisen ja laboratoriotutkimusten avulla sekä lisäksi miten ravistelun aiheuttamat oireet eroavat tapaturman aiheuttamista oireista.
Plain Films - Skeletal Survey- MRT instructions for imaging skeletal survey	Uusi-Seelanti	Radiology Service (Starship Child Health)	Lapset, ei mainintaa iästä	Uuden-Seelannin suurimman erikoistuneen lastensairaalan kuvantamisprotokolla lasten

2023				pahoinpitelyepäilyjen kuvantamiseen. Sisältää hyvin yksityiskohtaisesti luustoröntgeniin kuuluvien projektioiden suorittamisohjeet.
Abuse and Neglect imaging guidelines  2021	Uusi-Seelanti	Laurel Webb, Patrick Kelly (Starship Child Health)	2-vuotiaat lapset  Yli 2-vuotiaat lapset (ei spesifioitua ikää)	Uuden-Seelannin suurimman erikoistuneen lastensairaalan kuvantamissuositus indikaatioittain lasten pahoinpitelyepäilyihin liittyen. Kattaa luustoröntgenin lisäksi muita modalityetteja ja kerrotaan tarkat sairaalakohtaiset ohjeistukset eri tilanteille lasten pahoinpitelyepäilyyn liittyen.
AWMF S3(+) Child abuse and neglect guideline: involving Youth Welfare and Education Services (Child Protection Guideline)  2021	Saksa	Child Protection Guideline Office (University Children's Hospital, Bonn), yhteistyötahoina: Arbeitsgemeinschaft der Wissenschaftlichen Medizinischen Fachgesellschaften e.V. (AWMF), yhteensä 82 eri ammattiyhdistystä, organisaatiota, liittovaltion ministeriötä ja komissaaria	0–3-vuotiaat lapset	Laajassa suosituksessa käydään eri indikaatiokohtaisesti diagnostivaiheet (sis. kuvantaminen) lasten laiminlyönnin ja pahoinpitelyepäilyyn varalta.
Canadian Association of Radiologists Pediatric Imaging Referral Guideline  2024	Kanada	The Canadian Association of Radiologists (CAR)	Lapset, ei mainintaa iästä	Suppeasti suositellaan tiettyjen alueiden kuvantamista tietyillä modalityeteilla lapsen pahoinpitelyepäilyssä.
Riktlinjer för radiologin vid utredning av misstänkt fysisk barnmisshandel  2019	Ruotsi	Svensk Förening för Pediatrisk Radiologi (SFPR)	Alle 1-vuotiaat lapset, Alle 2-vuotiaat lapset, Yli 2-vuotiaat lapset (ei spesifioitua ikää)	Suosittelaa eri modalityetteja eri alueiden kuvantamiseen eri indikaatiot ja lapsen ikä huomioon ottaen.

<p>Guideline for Imaging of Suspected Non-Accidental Injury</p> <p>2022</p>	<p>Australia ja Uusi-Seelanti</p>	<p>The Royal Australian and New Zealand College of Radiologists (RANZCR)</p>	<p>Alle 2-vuotiaat lapset Yli 2-vuotiaat lapset</p>	<p>Kuvantamissuositukset jaetaan keskushermostoon liittyvään ja ei-keskushermostoon liittyvään kuvantamiseen.</p>
<p>The German Evidence-Based Child Protection Guideline – Imaging in Suspected Child Abuse</p> <p>2020</p>	<p>Saksa</p>	<p>Deutsche Gesellschaft für Kinderschutz in der Medizin (DGKIM), yhteistyötahoina: Arbeitsgemeinschaft der Wissenschaftlichen Medizinischen Fachgesellschaften e.V. (AWMF), yhteensä 79 eri ammattiyhdistä, organisaatiota ja liittovaltion ministeriötä</p>	<p>0–24 kk ikäiset lapset Tietyissä tapauksissa 25–36 kk Yli 3-vuotiaat lapset</p>	<p>Eri kuvantamisten indikaatiot jaettu keskushermoston kuvantaminen/luustokuvantaminen ja sisäelimiin kohdistuva kuvantaminen. Sisäelinkuvantamisesta annetaan modaaliteetteiksi TT ja ultraääni. Modaaliteetti valitaan tapauskohtaisesti.</p>

## Luustoröntgentutkimuksen kuvaussuunnat

ACR	RCR	Tanska	Ranska	Uusi-Seelanti 1	Saksa 1	Ruotsi	Australia ja Uusi-Seelanti	Saksa 2
Raajojen luut: Olkavarret (AP) Käsivarret (AP) Kädet (PA) Reidet (AP) Sääret (AP) Jalkaterät (PA tai AP) Pää, thorax, lantio ja ranka: Thorax AP ja LAT, kylkiluut mukaan* ja rintarangan sekä lannerangan yläosa Lantio (AP), lannerangan keskiosaan asti Lumbosakraalirangan LAT	Pää, Thorax, Ranka ja lantio: Kallo AP ja LAT Thorax AP (Olkapäät mukaan) ja molemmat viistot (viistoissa mukana kaikki kylkiluut, vasen ja oikea, 1–12) AP vatsa ja lantio Koko rangan LAT-kuvat Yläraajat: Jos mahdollista: Koko käsivarren AP (keskitys kyynärnivelen, jos mahdollista) Coned kyynärnivel LAT Coned rannenivel LAT Käsi ja ranne PA Isommilla lapsilla, joilla käsi ei mahdu yhteen kuvaan: Olkavarsi AP (sis. olkapää/olkanivel ja	Thorax (alhainen kVp) AP + LAT + 2 viistokuvaa Kallo AP+LAT Kaularanka LAT Lanneranka LAT Rangan LAT kuvat Lantio AP Reidet AP Polvet AP + LAT Sääret AP Nilkat LAT Jalkaterät AP Olkavarret AP Kyynärnivelt AP + LAT	Etukuvat (AP) kaikista raajojen osista Koko selkärangan AP ja LAT Rintarangan LAT sis. rintalastan Lantio AP Thorax AP sis. hartiarenaan Thorax kaksi viistokuvaa Kallon kuvat (suuntia ei spesifioitu) otetaan vain, jos hyvänlaatuista aivojen TT-laitetta, jolla pystyy tekemään 3D rekonstruktion ei ole saatavilla Lisätutkimuksena nilkkojen ja polvien LAT	Thorax: AP & LAT -sisään hengityksessä, Thorax: oikea ja vasen viisto -sisäänhengityksessä - kuva rajataan alimpiin kylkiluihin asti (Noin 30 asteen viisto - kuvista täytyy nähdä posteriorinen costovertebraalinen liitos selkeästi.) Vatsa, kuvassa mukana lantio ja reisiluun yläosa: AP selällään Molemmat jalat AP Molemmat jalkaterät DP Coned molemmat polvet AP bilateral Coned molemmat nilkat AP	Kallo AP ja LAT Thorax AP Olkavarsi AP vasen Olkavarsi AP oikea Kyynärvarsi AP vasen Kyynärvarsi AP oikea Käsi PA vasen Käsi PA oikea Reisi AP vasen Reisi AP oikea Sääri AP vasen Sääri AP oikea Jalkaterä DP vasen Jalkaterä DP oikea Lisäkuvat	Pää, thorax, selkäranka ja lantio Kallon AP ja LAT (voi jättää pois, jos aivojen TT kuvattu) Thorax AP (Olkapäät ja kaikki kylkiluut) ja kummankin suunnan 20° etuviistot Lantio AP Koko selkäranka LAT Yläraajat: Olkavarsi AP sis. nivelet (olkanivel ja kyynärnivel) Kyynärvarsi AP sis. nivelet (kyynärnivel ja rannenivel) Kyynärnivel LAT	Pää, thorax, ranka ja lantio: Kallo AP ja LAT (mikäli ei ole kuvattu pään TT:tä, josta 3D rekonstruktiot ja AX-, COR- ja SAG-suuntien rekonstruktiot tehty) Thorax AP ja LAT (sisältää olkapäät ja rintalasta) sekä molemmat viistot (viistot kattavat kaikki kylkiluut, vasemman ja oikean puolen 1–12) Vatsan ja lantion AP Koko selkärangan LAT Yläraajat: Koko käsivarsi AP (keskitys kyynärnivelen, jos mahdollista) Coned Kyynärnivel LAT Coned rannenivel LAT Käsi ja ranne PA Isommilla lapsilla, joilla käsi ei mahdu yhteen kuvaan: Olkavarsi AP (sis. olkapään ja kyynärpään) Kyynärvarsi AP (sis. kyynärpään ja ranteen)	Kallo AP ja LAT Thorax AP Kaikki neljä raajaa: olkavarsi / reisi AP käsi AP kyynärvarsi / sääri AP jalkaterä AP Lisäkuvat Mikäli murtumia ei havaita: THX viistokuvat mikäli havaitaan yksi tai useampi murtuma: lantion ja rangan kuvat (ei spesifioitu suuntia) mikäli ei havaita

Liite 2

2 (2)

<p>(lanneranka + ristiluu) Kaularanka AP ja LAT Kallo (AP ja LAT)  *Molempien viistoprojektoiden lisäys AP suunnan kuvan lisäksi voi lisätä kylkiluumurtumien löytymistä</p>	<p>kyynärpää/kyynärniv- vel) Kyynärvarsi AP (sis. kyynärpää/kyynärniv- el ja ranne/rannenivel) Coned Kyynärniv- el LAT Coned ranne LAT käsi ja ranne DP Alaraajat: Jos mahdollista: Koko alaraaja (lon- kasta nilkkaan) AP Coned polvi ja nilkka LAT Coned nilkka AP (mortise) DP jalkaterä Isommille lapsille: reisi AP pohje ja sääri AP polvi AP nilkka AP Coned polvi LAT Coned nilkka LAT Jalkaterä DP</p>	<p>Kyynär- varsi AP  Ranteet LAT  Kädet AP/PA  Kallon TT</p>		<p>Coned polvet oi- kea ja vasen LAT  Coned nilkat oi- kea ja vasen LAT  Käsivarret oikea ja vasen AP  Kädet oikea ja vasen PA (voi- daan sisällyttää käsivarsiin, jos mahdollista)  Coned Kyynäri- velet oikea ja va- sen LAT  Coned ranne- nivelet oikea ja vasen LAT  Ranka LAT  Kallo AP ja LAT, mikäli lapselle ei ole tehty pään TT</p>	<p>Mikäli ei ha- vaita kylkiluu- murtumia:  Thorax viisto vasen ja oikea erikseen  Mikäli havai- taan yksi tai useampi mur- tuma:  Ranka LAT  Lantio ja lonkat AP</p>	<p>Rannenivel LAT  Käsi PA sis. rannenivelen  Alaraajat: reisi AP sääri AP polvi AP* nilkka AP* polvi LAT nilkka LAT jalkaterä AP  *jos reittä tai säärtä ei ole kuvattu riittä- västi AP-suun- nassa</p>	<p>Coned Kyynärniv- el LAT Coned Rannenivel LAT DP käsi ja ranne  Alaraajat: Jos mahdollista: Koko jalka AP (lon- kasta nilkkaan) Coned polvi LAT Coned nilkka LAT Coned nilkka AP (mortise) Coned polvet AP Jalka DP Isommille lapsille: Reisi AP Sääri ja pohje AP Coned polvi AP Coned nilkka AP (mortise) Coned polvi LAT Coned nilkka LAT jalka DP  Sivukuvat kaikista epäil- lyistä luun varren murtu- mista.  Coned sivukuva rintalas- tasta, mikäli heikosti havait- tavissa rintakehän sivuku- vasta.</p>	<p>alueet, joissa murtumia tai kyseenalaisia löydöksiä, tu- lee alue ku- vata toisesta suunnasta</p>
--	---	--	--	---	---	---	--	--

AP = anterior-posterior, PA = posterior-anterior, DP = dorsopalmar (käsissä) / dorsoplantar (jaloissa), LAT = sivukuva