TAMPEREEN AMMATTIKORKEAKOULU

VEREN SOLUJEN MORFOLOGIAN KRITEERIT

LISÄMATERIAALI TUNNISTAMISEN AVUKSI

JONNE NIEMINEN

Opinnäytetyö
Tammikuu 2018
Bioanalyytikkokoulutus

TIIVISTELMÄ

Tampereen ammattikorkeakoulu
Bioanalyytikkokoulutus
14BIO

NIEMINEN JONNE:
Veren solujen morfologian kriteerit
Lisämateriaali tunnistamisen avuksi

Opinnäytetyö 42 sivua, joista liitteitä 5 sivua
Tammikuu 2018

Sivelyvalmisteiden mikroskopointi on tärkeä osa erilaisten veritautien diagnostiikkaa ja hoitovasteiden seurantaa. Sivelyvalmisteista tutkitaan valko- ja punasolujen eri kypsyysasteita, morfologiaa ja inkluusiokappaleita sekä trombosyyttejä. Opinnäytetyön tarkoituksena oli luoda lisämateriaali verensolujen tunnistamisen avuksi Fimlab Laboratoriot Oy:n käyttämän Solumorfologian kriteerit ohjeiston rinnalle.

Opinnäytetyön tavoitteena oli parantaa laboratoriovastausten laatua ja kehittää verensolujen tunnistustaitoa. Laadittuun lisämateriaaliin on tehty kliiniset ohjeet erilaisten löydösten määrien vastaamiseen. Lisämateriaali toimii uusien työntekijöiden perehdyttämisen ja ammattitaidon ylläpitämisen apuna sekä opiskelijoiden ohjauksessa. Lisämateriaalin laadintaan käytettiin pääasiassa yhdysvalloissa Blackwell publishing Ltd:n 2.3.2015 julkaisemaa artikkelia ICSH recommendations for the standardization of nomenclature and grading of peripheral blood cell morphological features. Kyseisen artikkelin tavoite on luoda kliinisesti merkittävä luokitteluasteikko, jolla laboratorion työntekijä voi luokitella soluja siten, että niillä on keskeinen kliininen merkitys.

Tuotoksena syntynyt lisämateriaali palvelee Tampereen ammattikorkeakoulun verensolujen opetusmateriaalin ja Fimlab laboratoriot Oy:n käyttämän solumorfologian kriteeristön apuna verensolujen tunnistamisessa. Lisämateriaali sisältää kuvat jokaisesta käsitellystä verensolusta ja niiden yleisimmistä muutoksista sekä niiden tunnistamista koskevat ohjeet.

Opinnäytetyö on toiminnallinen opinnäytetyö. Opinnäytetyö voidaan erottaa raporttiosuudeksi ja toiminnalliseksi osuudeksi eli tuotokseksi. Tuotos on 53 sivuinen kuvallinen lisämateriaali, joka käsittelee verensolujen kypsyysasteet, yleisimmät morfologiset muutokset, yleisimmät inkluusiokappaleet ja trombosyytit. Raporttiosuus käsittelee verensolujen kypsymistä, ja veren sivelyvalmistetta. Opinnäytetyö on tehty yhteistyössä Fimlab Laboratoriot Oy:n hematologian laboratorion henkilökunnan kanssa.

Asiasanat: Hematopoieesi, Solumorfologia, Leukosyytti, Erytrosyytti, Trombosyytti, Verenkuva, Sivelyvalmiste

ABSTRACT

Tampereen ammattikorkeakoulu
Tampere University of Applied Sciences
Degree Programme in Biomedical Laboratory Sciences

NIEMINEN JONNE:
Blood Cell Morphology Criteria
Attachment Material in Aid of Blood Cell Examination

Bachelor's thesis 42 pages, appendices 5 pages
January 2018

The microscopic examination of blood cells is an important part of haematological laboratory studies and diagnosis of different blood diseases. The purpose of this study was to create attachment material to aid in identification of blood cells and morphology.

The goal of this study was to enhance the quality of blood cell examination and improve the ability of blood cell identification in haematological laboratory and in Tampere University of applied sciences. The attachment serves to familiarize new recruits and students to blood cell examination in addition to cell morphology criteria and maintains expertise in already experienced individuals. Primary reference used in creation of the attachment material was an article published by Blackwell publishing Ltd. in United States 2.3.2015 called ICSH recommendations for the standardization of nomenclature and grading of peripheral blood cell morphological features. The goal of the article was to create clinically significant identification chart which laboratory scientist can use to grade cells so that they have mutual clinical significance.

Attachment material serves in help of teaching material used to teach biomedical science students at Tampere University of applied sciences and in aid of cell morphology criteria used in Fimlab Laboratoriot Oy. Attachment material contains illustrated guidelines of every blood cell and their most common morphological changes.

This study is functional which means that it can be separated in to a functional part which is the attachment material and to report. The attachment material is 53 pages long illustrated criteria which handles different maturity states of blood cells and most common morphological changes and inclusion bodies. The report handles maturation of blood cells and blood picture (B-PVK) from where slides are prepared for examination. This study was made in cooperation with the personnel of Fimlab Laboratoriot Oy haematological laboratory. All pictures and the validity of the information have been inspected by them.

Key words: Haematopoiesis, Cell Morphology, Leukocyte, Erythrocyte, Thrombocyte, Blood Picture, Slide

SISÄLLYS

1 JOHDANTO ... 6
2 OPINNÄYTETYÖN TARKOITUS JA TAVOITE ... 8
3 TOIMINNALLINEN OPINNÄYTETYÖ ... 9
4 HEMATOPOIEESI ... 10
4.1 Erytropoieesi ... 12
4.1.1 Erytroblastit ... 12
4.1.2 Retikulosyytti ... 14
4.1.3 Kypsä erytrosyytti ... 14
4.2 Granulopoieesi ja Monopoieesi ... 15
4.2.1 Myeloblasti ... 16
4.2.2 Promyelosyytti ... 16
4.2.3 Myelosyytti ... 16
4.2.4 Metamyelosyytti ... 17
4.2.5 Sauvatumainen neutrofiili ... 17
4.2.6 Liuskatumainen neutrofiili ... 17
4.2.7 Eosinofiili ... 18
4.2.8 Basofiili ... 18
4.2.9 Monoblasti ... 18
4.2.10 Promonosyytti ... 18
4.2.11 Monosyytti ... 19
4.3 Lymfopoieesi ... 20
4.3.1 Lymfoblasti ... 20
4.3.2 Prolymfosyytti ... 21
4.3.3 Lymfosyytti ... 21
4.4 Trombopoieesi ... 22
4.4.1 Megakaryoblasti, Promegakaryosyytti ja Megakaryosyytti ... 22
4.4.2 Trombosyytti ... 22
5 VERENKUVA ... 23
5.1 Erytrosyyttien määrä (B-Eryt), erytrosyyttiarvot sekä hemoglobiini (B-Hb) ... 25
5.2 Leukosyytit verestä (B-Leuk) ja trombosyytit verestä (B-Tromb) ... 26
6 PERIFEERISEN VEREN SIVELYVALMISTE ... 27
6.1 Automaattimikroskopia ... 27
6.2 Sivelyvalmisteen teko ja värjäys May–Grünwald–Giemsa värjäyksellä ... 28
7 OPINNÄYTETYÖN PROSESSI JA TUOTOS ... 31
8 POHDINTA ... 33

LÄHTEET 35
LIITTEET 38

1 JOHDANTO

Veren solujen tunnistaminen on suuri osa hematologian laboratorioiden työskentelyä. Oikeaoppisella verensolujen tunnistuksella voidaan tarkastella erilaisia morfologisia muutoksia, jotka voivat johtua esimerkiksi erilaisista anemioista tai leukemioista. Veren sivelyvalmisteet kulkevat usein Fimlab laboratoriot Oy:n laboratoriossa automaattien kautta. Erilaisia automaatteja ovat Sysmex-solulaskimet, jotka suorittavat 5-osaisen erittelylaskennan. Fimlab laboratoriot Oy:lla on käytössään Sysmex XE-5 000 solulaskimet. Poikkeavista näytteistä, jotka autovalidointi on hylännyt, tehdään sivelyvalmisteet ja ne mikroskopoidaan CellaVision® automaattimikroskoopilla. Automaatio ei kuitenkaan ole täysin luotettava ja poikkeavia tuloksia mikroskopoidaan manuaalisesti. CellaVision® automaattimikroskooppi saattaa lajitella solulinjoja vääriin luokkiin ja automaatti ei välttämättä tunnista mm. kaikkia solujen morfologisia muutoksia. Tämän opinnäytetyön tarkoituksena on laatia Fimlab laboratoriot Oy:lle opas verensolujen tunnistamisen avuksi mikroskopiaan aiemmin laadittujen ohjeiden lisäksi. Opinnäytetyön tavoitteena on yhdenmukaistaa verensolujen vastaamista hematologian laboratoriossa.

Jotta automaation ja ihmissilmän veren solujen luokittelu olisi luotettavampaa, on 2.3.2015 julkiastu yhdysvalloissa (Blackwell publishing Ltd.) artikkeli nimeltään ICSH recommendations for the standardization of nomenclature and grading of peripheral blood cell morphological features, joka käsittelee veren soluja ja antaa kliinisiä ohjeistuksia miten erilaisten löydösten määrä voidaan vastata. Kansainvälinen asiantuntijajoukko patologeja, tiedemiehiä ja hematologeja laativat artikkelin yhteisymmärryksessä siitä, että solulinjojen johdonmukainen tunnistaminen vaatisi oman tarkan luokittelusysteeminsä. Kyseisen artikkelin tavoite on luoda kliinisesti merkittävä luokitteluasteikko, jolla laboratorion työntekijä voi luokitella soluja siten, että niillä on keskeinen kliininen merkitys.

Artikkelin luoma morfologinen luokittelusysteemi on kolmeluokkainen. Luokat ovat 1+, 2+ ja 3+. Artikkelissa 2+ luokka merkitsee solujen kohtalaista määrää perifeerisessä veressä ja vastaavasti luokka 3+ tarkoittaa solujen runsasta määrää. Kaksiluokkainen järjestelmä luotiin, koska yleensä kliinistä merkitystä on lähinnä jos soluja on kohtalaisesti (2+) tai enemmän. Poikkeus on schistosyyteillä eli punasolufragmenteilla, joiden ilmentyminen on aina merkittävää riippumatta fragmenttien määrästä. Tämän

vuoksi schistosyyteille on luotu oma luokkansa 1+ joka merkitsee vähäistä solujen määrää.

Tuotoksena syntyy opas, joka palvelee Tampereen ammattikorkeakoulun verensolujen opetusmateriaalin ja Fimlab laboratoriot Oy:n käyttämän solumorfologian kriteeristön apuna verensolujen tunnistamisessa. Opas sisältää kuvat jokaisesta verensolusta ja niiden yleisimmistä muutoksista sekä niiden tunnistamista koskevat ohjeet. Ohjeessa kerrotaan solun koko, värjäytyvyys, morfologia sekä kliininen merkitys. Ohje antaa myös kliinisiä ohjeita, kuinka erilaiset morfologiset muutokset tai löydökset vastataan. Oppaan tavoitteena on selventää laboratorion työntekijälle, milloin ja kuinka on syytä vastata sivelyvalmisteesta havaittu löydös.

Opinnäytetyön raporttiosuus käsittelee opinnäytetyön toimeksiantoa ja kulkua. Raporttiosuuden tarkoituksena on kuvata opinnäytetyöprosessia kokonaisuutena, joka antaa lukijalle kuvan työn edistymisestä ja haasteista.

2 OPINNÄYTETYÖN TARKOITUS JA TAVOITE

Opinnäytetyön tarkoitus on tarkentaa Fimlab laboratoriot Oy:n ja Tampereen ammattikorkeakoulun TAMKin bioanalyytikkokoulutuksen verensolujen tunnistuskriteereitä 2.3.2015 yhdysvalloissa julkaistun artikkelin ICSH recommendations for the standardization of nomenclature and grading of peripheral blood cell morphological features pohjalta. Tarkoituksena on saada hyvä ja luotettava lähdemateriaali, jota Fimlab laboratoriot Oy voi käyttää työssä ja opetusmateriaalissa hyväksi. Tavoitteena on yhdenmukaistaa solujen tunnistamisen koulutusta ja ammattitaitoa solujen tunnistamiseen. Ohjeistusten tulee olla selkeitä, jotta niitä voidaan hyödyntää työelämässä ja koulutuksessa oikein.

Pääasiallisina materiaaleina tuotokselle tulee olemaan Fimlab laboratoriot Oy:n ja TAMKin bioanalyytikkokoulutuksen veren solujen tunnistuskriteerien käytössä olevat dokumentit sekä artikkeli, jonka pohjalta täydentää tunnistuskriteereitä. Fimlab laboratoriot Oy:lle on vuonna 2014 laadittu verensoluille opinnäytetyö nimeltään valko- ja punasolumorfologian tunnistuskriteerit -ohjeisto Fimlab laboratoriot Oy:lle (Lustig, Virtanen), joka toimii Fimlab laboratoriot Oy:n lähdemateriaalina. TAMK:in bioanalyytikkokoulutus käyttää samaa tuotosta tunnistuskriteereinään ja lisäksi vielä teoksia Valkosolujen esiinmarssi valkosolumorfologian oppimateriaali, (Miettinen & Mäkinen, 2003), Veremme rahtarit punasolumorfologian oppimateriaali (Rajala & Rouvila, 2007). ja Monosyytti & lymfosyytti. Opas tunnistamisen avuksi (Lehdikko & Törnross, 2016)

Toimeksiantona on luoda opas verensolujen tunnistamisen avuksi, jossa laboratorion työntekijälle tai bioanalytiikan opiskelijoille annetaan kliinisiä ohjeistuksia, miten solumääriä vastataan. Työn laadinnan tulee edetä huolellisesti ja uutta tietoa tulee verrata vanhaan kriittisesti. Tuotoksena on laadittu päivitetty versio, johon on lisätty solumäärien vastaamiseen liittyvät ohjeistukset.

3 TOIMINNALLINEN OPINNÄYTETYÖ

Toiminnallinen opinnäytetyö tavoittelee ammatillisessa kentässä käytännön toiminnan ohjeistamista, opastamista, toiminnan järjestämistä tai järkeistämistä. Toiminnallinen opinnäytetyö voi olla käytäntöön suunnattu ohje, ohjeistus tai opas kuten esimerkiksi perehdytysopas, ympäristöohjelma tai turvallisuusohjeistus. Toiminnallinen opinnäytetyö voi myös olla jonkin tapahtuman toteuttaminen, kuten messuosaston, konferenssin, kansainvälisen kokouksen järjestäminen tai näyttely. Toteutustapana voi olla esimerkiksi kirja, kansio, vihko, opas, cd-rom, portfolio tai kotisivut. (Vilkka, Airaksinen, 2004, 9)

Tärkeää on, että toiminnallisessa opinnäytetyössä yhdistyvät käytännön toteutus ja sen raportointi. Toiminnallisen opinnäytetyön tavoitteena on ohjata ammatillisuuden ja ammatillisten teorioiden yhdistämiseen, tutkimukselliseen asenteeseen työskentelyssä ja opinnäytetyön kirjoittamisessa, sekä pitkäjänteisen ja järjestelmällisen opinnäytetyöprosessin läpiviemiseen. (Vilkka, Airaksinen, 2004, 10)

Toiminnallisen opinnäytetyön tekijältä edellytetään tutkivaa ja kehittävää otetta. Tutkiva ote näkyy toiminnallisessa opinnäytetyössä teoreettisen lähestymistavan perusteluna, opinnäytetyöprosessissa tehtyjen valintojen ja ratkaisujen perusteluina sekä pohtivana, kriittisenä suhtautumisena omaan työskentelyyn ja kirjoittamiseen. Teoreettinen lähestymistapa ohjaa työn tietoperustan ja siitä tarkentuvan viitekehyksen rakentumista. Tuotoksen toteutustavan opinnäytetyön tekijä valitsee kohderyhmän mukaan siten, että tuotoksen kokonaisilmeestä voi viestinnällisin ja visuaalisin keinoin tunnistaa työssä tavoitellut tavoitteet ja päämäärät. (Lumme, Leinonen, Leino, Falenius, Sundqvist, 2006.)

4 HEMATOPOIEESI

Hematopoieesi on verensolujen tuotannon ja erilaistumisen prosessi. Prosessi alkaa monikykyisellä hematopoeettisella kantasolulla, jolla on kyky jakaantua, erilaistua ja lisääntyä. (Rodak, Carr, 2013, 12) Verensolujen tuotanto alkaa sikiökaudella kolmannella raskausviikolla, jolloin veren soluja tuotetaan sikiötä ympäröivässä ruskuaispussissa ja aortan seinämän masenkymaalisessa kudoksessa. Hapenkuljetuksen vuoksi sikiön pitää muodostaa itse erytrosyytteja, jonka vuoksi erytropoieesi on aikaisin osa hematopoieesia. Sikiön saavuttaessa kuukauden iän on verisolujen tuotanto siirtynyt pääasiassa maksaan. Raskausviikolla 10 alkaa verisolujen muodostus myös luuytimessä ja lapsen syntyessä valtaosa hematopoieesia on siirtynyt sinne. (Siitonen, Koistinen, 2015)

Monikykyinen kantasolu erilaistuu myeloisen solusarjan soluille yhteiseksi CMP-soluksi (common myeloid progenitor) sekä lymfaattisten solusarjan soluille yhteiseksi CLP-soluksi (common lymphoid progenitor). CMP-solusta erilaistuu kantasolu CFU-GEMM (Colony-Forming Unit-Granulocyte, Erythroid, Macrophage, Megakaryocyte) joka jatkaa kypsymistään ja erilaistuu granulosyytti-, monosyytti-, erytrosyytti- ja trombosyyttilinjan kantasoluiksi. CLP-solu jatkaa erilaistumistaan kypsiksi T- ja B-lymfosyyteiksi sekä natural killer soluiksi. (Rodak, Carr. 2013, 12) Kantasoluja ei voida mikroskooppisesti tarkastella vaan ne tunnistetaan immunofenotyypityksellä virtaussytometrisesti. (HUSLAB, Immunofenotyypitys, kantasolut (CD34+) verestä. Tutkimusohje)

Verensoluilla on lukuisia erilaisia tehtäviä elimistössä. Erytrosyytit eli punasolut ovat perifeerisen veren yleisimpiä ja runsaslukusimpia soluja. Läpimitaltaan kypsä erytrosyytti on n. 7 - 8 µm pitkä, kaksoiskovera solu eikä sillä ole tumaa. Erytrosyytit sisältävät hemoglobiinia, jonka tehtävänä on kuljettaa happea (O_2) soluille ja vastaavasti kuljettaa soluhengityksessä syntyvää hiilidioksidia (CO_2) keuhkoihin. (Moore, Knight, Blann, 2010, 27-28)

Valkosolut eli leukosyytit ovat osa immuunipuolustusjärjestelmää. Niiden tehtävänä on erilaisten mikrobien, virusten tai bakteerien aiheuttamien infektioiden torjunta.
Leukosyytit voidaan jakaa viiteen kypsään soluun neutrofiileiksi, lymfosyyteiksi, monosyyteiksi, eosinofiileiksi ja basofiileiksi. Hematologian laboratorio tutkii

leukosyyteistä niiden määrää, morfologiaa ja jakaumaa leukosyyttien välillä. (Moore, Knight, Blann, 2010, 5)

Verihiutaleet eli trombosyytit osallistuvat veren hyytymistapahtumaan. Trombosyytit ovat pieniä tumattomia megakaryosyytista irronneita solufragmentteja. (Thrombocyte, 10 megakaryocyte facts, luettu 26.10.2017) Vuototilainteissa trombosyytit laukaisevat primaarin hemostaasin muodostamalla vuotoalueelle trombosyyttitulpan.

4.1 Erytropoieesi

Erytrosyyttien tuotanto saa alkunsa erytrosyyttilinjan kantasolusta CFU-EMk:sta (Colony-Forming Unit Erythroid, Megakaryocyte) ja siitä kypsyvästä BFU-E:stä. (Burst-Forming Unit Erythroid) BFU-E erilaistuu CFU-E:ksi (Colony-Forming Unit, Erythroid) joka kypsyy luuytimessä varhaisimmaksi morfologisesti tunnistettavissa olevaksi erytrosyyttilinjan soluksi proerytroblastiksi. Erytrosyyttien tuotantoa kutsutaan erytropoeesiksi. Erytrosyyttien morfologisessa tarkastelussa tutkitaan niiden kokoa, muotoa, värjäytyvyyttä, ryhmitystä ja inkluusiokappaleita. (Keinänen, Pakarinen, 2017, 10; Moore, Knight, Blann, 2010, 56) Kuvassa 1 on esitetty erytrosyyttien tuotanto. Morfologisesti tarkasteltavien erytrosyyttilinjan solujen kliininen merkitys käsitellään tuotoksessa.

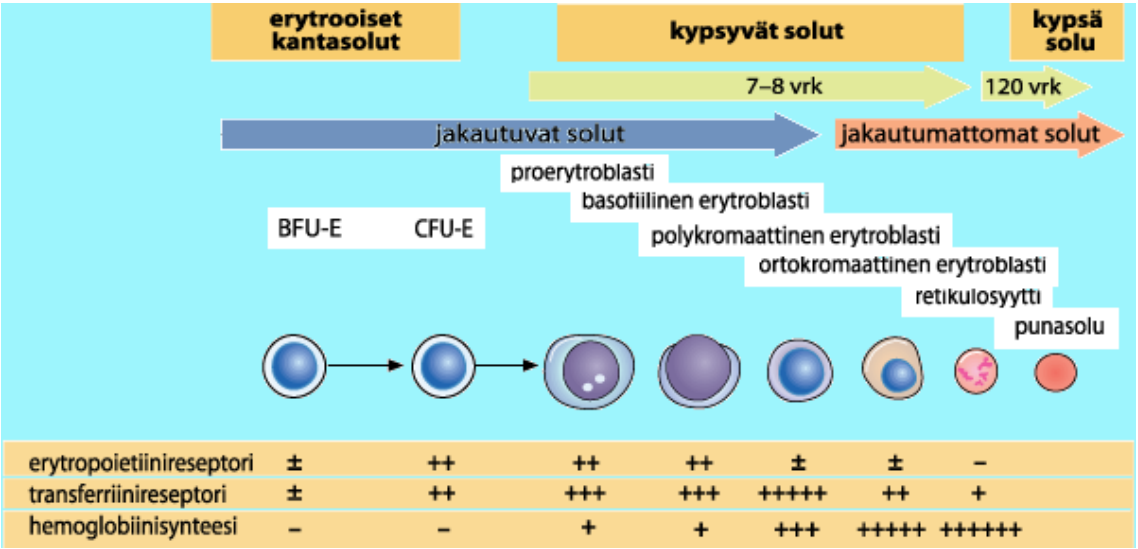

KUVA 1. Punasolujen tuotanto (Siitonen, Koistinen. 2015, Muokattu)

4.1.1 Erytroblastit

Varhaisinta morfologisesti tunnistettavaa erytrosyyttilinjan solua kutsutaan proerytroblastiksi. Proerytroblasti on suuri, halkaisialtaan 12 - 20 µm oleva solu. Muodoltaan proerytroblastin tuma on pyöreä tai ovaalimainen. Proerytroblastin tuman kromatiini on siistiä ja siellä on yleensä yksi tai kaksi tumajyvästä eli nukleolia. Sytoplasma värjäytyy tumman siniseksi. (Rodak, Carr, 2013, 21; Heino, Korenius, 2012, 13)

Basofiilinen erytroblasti on proerytroblastia pienenmpi halkaisialtaan 10 - 15 µm kokoinen solu. Solun tuma on pyöreä tai ovaalimaisen muotoinen ja siellä saattaa olla yksi nukleoli. Tuman kromatiini on siistiä. Basofiilisen erytroblastin sytoplasma värjäytyy basofiilisen tumman siniseksi. (Rodak, Carr, 2013, 23; Heino, Korenius, 2012, 13)

Kun basofiilinen erytroblasti alkaa tuottamaan hemoglobiinia, sen sytoplasma vaalenee ja ottaa vaalean siniharmaan värin. Tällöin solua kutsutaan polykromaattiseksi erytroblastiksi. Polykromaattinen erytroblasti on vielä pienempi solu. Halkaisialtaan se on 10 - 12 µm pitkä. Tuman kromatiini ei ole enää niin tiivistä, eikä siellä enää esiinny nukleolia. Solu menettää tässä vaiheessa jakautumiskykynsä lopullisesti. (Rodak, Carr, 2013, 25; Siitonen, Koistinen, 2015; Moore, Knight, Blann, 2010, 72)

Polykromaattista erytroblastia aletaan kutsua ortokromaattiseksi erytroblastiksi, kun sen sytoplasma sisältää normaalin määrän hemoglobiinia. Tällöin sen sytoplasma on värjäytynyt lohenpunaiseksi. Solun värjäytyvyys viittaa sen sisältämään hemoglobiiniin ja RNA:han. Kooltaan ortokromaattinen erytroblasti on 8 -10 µm pitkä. Solun tuman kromatiini on tiivis ja kokkareinen eikä sen tumassa esiinny nukleolia. Ortokromaattinen erytroblasti on viimeinen tumallinen erytrosyytin esiaste. Solun tuma näyttää pyknoottiselta ja tuntuu pian irtoavan solusta. (Rodak, Carr, 2013, 27; Heino, Korenius, 2012, 14)

4.1.2 Retikulosyytti

Seuraava taso ortokromaattisen erytroblastin erilaistumisessa merkitsee sen tuman katoamista. Tällöin solua kutsutaan retikulosyytiksi. Retikulosyytti on viimeinen kypsää erytrosyyttiä edeltävä kypsymisaste. Vain hieman erytrosyyttiä suurempi n. 8 - 8,5 µm pitkä retikulosyytti on hieman sinertävän värinen. Retikulosyytin sinertävä väritys johtuu vielä sen sisältämästä RNA:sta. Kun retikulosyytin vielä tuottama hemoglobiinin konsentraatio saavuttaa tietyn rajan, sen synteesi lakkaa. Retikulosyytti on myös ensimmäinen ja ainoa erytrosyytin esiaste, jota löytyy normaalisti perifeerisestä vernekierrosta. Perifeerisessä verenkierrossa retikulosyyttien osuus on 0,5% - 2,5% punasoluista. Retikulosyytti kypsyy perifeerisessä veressää kypsäksi punasoluksi noin 1-2 päivässä. Retikulosyyttiä kutsutaan myös polykromaattiseksi erytrosyytiksi ja niiden suurentunut läsnäolo vastataan morfologisessa tarkastelussa polykromasiana eli värin vaihteluna. (Rodak, Carr. 2013, 29; Heino, Korenius, 2012, 14; Moore, Knight, Blann, 2010, 74)

4.1.3 Kypsä erytrosyytti

Viimeinen askel erytropoeesissa on retikulosyytin erilaistuminen kypsäksi erytrosyytiksi. Kypsä erytrosyytti on hieman retikulosyyttiä pienempi 7 - 8 µm pitkä kaksoiskovera solu. Kaksoiskovera muoto tekee solusta joustavan, jonka ansiosta solu voi kulkea pienemmissäkin verisuonissa. Kaksoiskovera muoto johtuu tuman poistumisesta. Kypsä erytrosyytti on värjäytyvyydeltään lohenpunainen solu, joka on perifeerisen verenkierron runsaslukuisin solu. (Rodak, Carr, 2013, 31; Heino, Korenius. 2012, 14; Moore, Knight, Blann, 2010, 74) Morfologisissa tutkimuksissa erytosyyteistä tutkitaan niiden kokoa, muotoa, väriä, kypsyysastetta ja niiden inkluusiokappaleita. (Bain, 2015, 72-73) Erytrosyyttien erilaiset muutokset ja niiden kliininen merkitys käsitellään tuotoksessa.

4.2 Granulopoieesi ja Monopoieesi

Granulosyytit, monosyytit ja makrofagit saavat alkunsa yhteisestä, soluviljelymenetelmin tunnistettavasta CFU-GM-kantasolusta (Colony-Forming Unit, Granulocyte, Macrophage) CFU-GM jatkaa erilaistumistaan granulosyytti ja monosyyttilinjalle spesifiseksi CFU-G:ksi ja CFU-M:ksi. CFU-G:sta erilaistuu varhaisimmaksi luuytimestä morfologisesti tunnistettaksi granulopoieesin soluksi myeloblastiksi. CFU-M:sta kypsyy monoblasti, joka erilaistuu ensimmäiseksi valomikroskooppisesti tunnistettavaksi monosyyttisarjan soluksi promonosyytiksi. Eosinofiilit ja basofiilit syntyvät luuytimessä linjaspesifisistä progenitorisoluista (Kuva 2). Morfologisesti eosinofiili- ja basofiilisarjan solut erottuvat kunnolla toisistaan ja neutrofiilisarjan soluista vasta myelosyyttitasolla. (Siitonen, Koistinen, 2015) Morfologisesti tarkasteltavien granulo- ja monosyyttilinjan solujen kliininen merkitys käsitellään tuotoksessa.

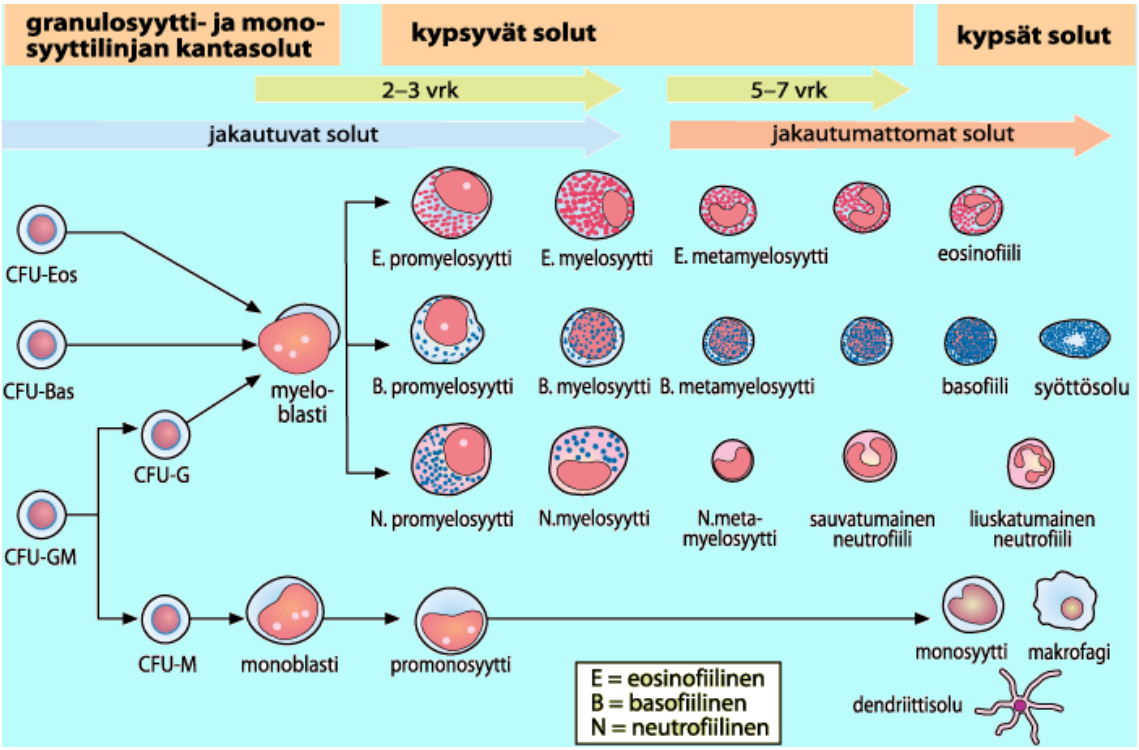

KUVA 2. Granulosyytti- ja monosyyttilinjan solujen tuotanto (Siitonen, Koistinen, 2015. Muokattu)

4.2.1 Myeloblasti

Varhaisin manuaalisella mikroskopialla tunnistettava solu on CFU-Neut:sta erilaistuva myeloblasti. Myeloblasti on 12 - 20 µm kokoinen solu. Myeloblastin tuma on suuri ovaalimainen tai pyöreä, jonka kromatiini on hyvin hienojakoista. Tumassa voi olla muutamia nukleoleja. Sytoplasmaltaan myeloblasti värjäytyy siniharmaaksi ja se saattaa olla granulainen. Myeloblastin tumassa voi myös olla yksi tai useampi auerin sauva joka on tärkeä markkeri myeloisen solusarjan neoplasialle. (Palmer, Briggs, Mcfadden, Zini, Burthem, Rozenberg, Proytcheva, Machin, 2015, 294, 296)

4.2.2 Promyelosyytti

Myeloblasti kypsyessään erilaistuu promyelosyytiksi. Promyelosyytti on halkaisialtaan 15 - 25 µm pitkä. Promyelosyytin tuma säilyttää myeloblastin pyöreän tai ovaalin muodon, mutta kromatiini on karkeampi. Tuma sisältää myös 1 - 3 nukleolia. Solun sytoplasma värjäytyy basofiiliseksi ja sisältää siniviolettia tai punaista granulaa. Promyelosyyttien morfologia voi olla hyvin poikkeava. Näissä tapauksissa promyelosyytin tuma voi olla kaksilohkoinen tai munuaisen muoroinen. Granula on usein karkeampi ja niiden tumassa voi olla auerin sauvoja. Tällaista tautitilaa kutsutaan akuutiksi promyelosyyttileukemiaksi. (Palmer ym, 2015, 294, 297)

4.2.3 Myelosyytti

Promyelosyytti jatkaa kypsymistään myelosyytiksi. Myelosyytti on promyelosyyttiä pienempi, 10 - 18 µm kokoinen solu. Myelosyytin tuma on ovaalimainen tai pyöreä ja saattaa olla sijoittunut eksentrisesti. Tuman kromatiini alkaa olla kökkäreistä ja värjäytyy epätasaisesti. Nukleoleja ei myelosyytin tumassa ole. Solun sytoplasma on kohtuullinen sini- tai vaaleanvioletiksi värjäytyvä ja sisältää yleensä kohtalaisesti punavioletiksi värjäytyvää granulaa. Myelosyytti on varhaisin solulinjansa solu, joka kykenee immuunipuolustukseen. Linjaspesifisyys on myelosyytistä ensimmäisen kerran tunnistettavissa. Myelosyytin sytoplasman sekundäärinen granula on kehittänyt selkeitä

neutrofiilisiä, eosinofiilisiä tai basofiilisiä piirteitä. (Palmer ym, 2015, 294; Moore Knight, Blann. 2010, 57)

4.2.4 Metamyelosyytti

Myelosyytin kypsyttyä metamyelosyytiksi solu on pienentynyt 10 - 15 µm kokoiseksi. Solun tiivis ja kokkareinen tuma on alkanut kyljestä taipua ja omaskua munuaisen, sydämen tai papumaisen muodon. Metamyelosyytin sytoplasma värjäytyy selkeän vaaleanpunaiseksi tai punertavaksi. Metamyelosyytin kypsyessä solu alkaa kehittää lohkoja riippuen metamyelosyytin solulinjasta. Solu kehittää kypsyessään 3 - 4 lohkoa neutrofiileille ja 2 lohkoa eosinofiileille ja basofiileille. (Palmer ym, 2015, 295; Moore Knight, Blann. 2010, 57)

4.2.5 Sauvatumainen neutrofiili

Neutrofiilinen metamyelosyytti erilaistuu sauvatumaiseksi neutrofiiliksi. Sauvatumainen neutrofiili on 10 - 14 µm pitkä solu, jonka tuma on yhtenäisen sauvan muotoinen. Solun sytoplasma on runsas ja värjäytyy vaaleanpunaiseksi. Solun sytoplasma sisältää myös violetiksi tai vaaleanpunaiseksi värjäytyvää sekundääristä granulaa, joka on jakautunut tasapuolisesti koko sytoplasmaan. Sauvatumaisen neutrofiilin erottaa sen kypsemmästä asteesta siten, että sen tuman ohuin kohta ei ole ohuempi kuin 1/3 tuman paksuimmasta kohdasta. (Palmer ym, 2015, 295)

4.2.6 Liuskatumainen neutrofiili

Sauvatumaisen neutrofiilin tuman liuskoituttua solua kutsutaan liuskatumaiseksi neutrofiiliksi. Solun tuma on kypsynyt ja on menettänyt sauvamaisen muotonsa liuskottumalla useaksi yleensä 3 – 4:ksi liuskaksi. Tuman kromatiini on karkeaa, kokkareista ja värjäytyy violetin väriseksi. Sytoplasma on runsas, vaaleanpunaisen värinen ja sisältää paljon sekundääristä granulaa. (Palmer ym, 2015, 295)

4.2.7 Eosinofiili

Eosinofiilinen metamyelosyytti erilaistuu kypsyessään eosinofiiliksi. Eosinofiili on 12 - 17 µm kokoinen solu, jonka tuma on violetiksi värjäytyvä, tiivis ja kokkareinen. Solu on helposti tunnistettavissa sen runsaasta sytoplasmasta, joka on täynnä eosinofiilistä punaiseksi värjäytyvää sekundääristä granulaa. (Palmer ym, 2015, 295)

4.2.8 Basofiili

Basofiilinen metamyelosyytti erilaistuu basofiiliksi. Basofiili on kooltaan 10 -16 µm pitkä. Basofiilin kaksi- tai kolmelohkoinen, karkea ja kokkareinen tuma on yleensä peittynyt solun vahvan lilahtavan tai mustan sekundäärisen granulan alle. Sytoplasma värjäytyy hailakan siniseksi, jossa on yleensä paljon basofiilille ominaista sekundääristä granulaa. Värjäyksessä basofiilin granula saattaa huuhtoutua pois jättäen solun sytoplasman paljaaksi, jolloin sytoplasmassa esiintyy vakuoliasaatiota. (Palmer ym, 2015, 295)

4.2.9 Monoblasti

Monoblasti on suuri, myeloblastia suurempi 20 - 30 µm kokoinen solu. Monoblastin pyöreän tai ovaalimaisen tuman kromatiini on siisti ja värjäytyy hailakan siniseksi tai violetiksi. Tumassa on yleensä yksi tai kaksi helposti nähtävää nukleolia. Sytoplasmaltaan monoblasti värjäytyy basofiiliseksi, sinisen harmahtavaksi ja on yleensä granulaton. (Palmer ym, 2015, 297)

4.2.10 Promonosyytti

Kypsyessään promonosyytiksi monoblasti on pienentynyt 14 - 20 µm kokoiseksi soluksi. Tuma on menettänyt pyöreän muotonsa ja on nyt mutkikkaan ja epäsäännöllisen muotoinen. Tuman kromatiini on hienoa lankamaista kromatiiniverkkoa, joka värjäytyy vaalean sinertävän violetiksi ja siellä saattaa olla muutamia nukleoleja. Promonosyytin sytoplasma värjäytyy siniharmaaksi ja siellä saattaa olla vähän punavioletiksi värjäytyvää granulaa tai satunnaista vakuolisaatiota. (Palmer ym, 2015, 298)

4.2.11 Monosyytti

Promonosyytistä kypsyvä monosyytti on suurin normaalissa perifeerisessä veressä esiintyvä solu. Monosyytti on kooltaan 15 - 22 µm pitkä. Monosyytin tuma on epäsäännöllisen muotoinen ja saattaa muistuttaa muodoltaan hevosenkenkää, munuaista tai papua. Tuma saattaa olla myös liuskottunut. Tumman violetiksi värjäytyvän tuman kromatiini on täsmällinen ja hienon lineaarinen. Monosyytin sytoplasma värjäytyy vaalean siniharmaaksi ja on täynnä pölyhiukkasmaista granulaa. Joissain soluissa granula on värjäytynyt punavioletiksi. Sytoplasmassa saattaa esiintyä vakuolisaatiota. (Palmer ym, 2015, 295)

4.3 Lymfopoieesi

Monikykyisestä kantasolusta muodostuu lymfosyyteille yhteinen progenitori CLP-solu. CLP-solusta kypsyy T-lymfosyytti, B-lymfosyytti sekä NK-solu eli natural killer solu. (Rodak, Carr. 2013, 12) Lymfosyytti on immunologinen solu, joka avustaa fagosytoivia eli soluja syöviä soluja elimistön puolustuksessa erilaisia infektioita vastaan sekä aktivoi spesifisen immuunipuolustuksen. B-lymfosyytit vastaavat humoraalisesta- eli hankitusta immuniteetista ja T-lymfosyytit soluvälitteisestä immuniteetista. Verenkierron valkosoluista 20 - 40 % on lymfosyyttejä, ja näistä T-soluja on kolme neljäsosaa. CLP-solu erilaistuu suoraan totipotentiaalisesta kantasolusta. Lymfosyyttien kehitys on täysin itsenäistä muista solulinjoista ja on alusta lähtien linjaspesifinen lymfosyyttien kehitykselle. (Moore, Knight, Blann 61) B-solujen erilaistuminen jatkuu luuytimessä, mutta T-solut siirtyvät erilaistumaan kateenkorvaan. B- ja T-lymfosyyttien erilaistuminen eroaa myeloisten solujen erilaistumisesta siinä, että erilaistuessaan ne saavat pinnalleen spesifisen antigeenireseptorin, jolla ne voivat vastata immuniteetista. B- ja T-lymfosyyttejä ei voida toisistaan mikroskooppisesti erottaa. (Siitonen, Koistinen, 2015) Morfologisesti tunnistettavien lymfaattisen solulinjan solujen kliininen merkitys käsitellään tuotoksessa.

4.3.1 Lymfoblasti

CLP-solusta erilaistuva lymfoblasti on 8 - 20 µm kokoinen solu. Lymfoblastin tuma on pyöreä tai ovaalin muotoinen kromatiiniltaan siisti, hienojakoinen ja tasainen. Tumassa saattaa joskus olla yksi epäselvästi näkyvä nukleoli. Lymfoblastin sytoplasma on niukka basofiilinen, granulaton ja joskus vakuolisoitunut. Lymfoblastin kypsyessä se erilaistuu joko T-, B-lymfosyytiksi tai natural killer soluksi. Mikroskopialla T- ja B-lymfosyyttiä ei voida erottaa (Moore, Knight, Blann, 2010, 61; Heino, Korenius, 2012, 12; Palmer ym, 2015, 295)

4.3.2 Prolymfosyytti

Lymfoblastista seuraava kypsyysaste on prolymfosyytti. Prolymfosyytti on kooltaan 9 - 18 µm pitkä. Prolymfosyytin tuma on pyöreä ja kromatiiniltaan hienojakoinen ja kokkareinen. Tumassa on yleensä yksi tai kaksi selvästi erottuvaa nukleolia. Solun sytoplasma on tiiviimpi ja runsaampi, kuin lymfoblastilla ja värjäytyy vaalean siniseksi tai siniseksi. Prolymfosyyttien osuuden kasvu kroonisessa lymfaattisessa leukemiassa merkitsee veritaudin aggressiivisempaa kulkua. (Palmer ym, 2015, 295: Kuittinen, 2015)

4.3.3 Lymfosyytti

Kypsä lymfosyytti voidaan jakaa joko pieneksi- tai suureksi lymfosyytiksi. Kooltaan pieni lymfosyytti on 10 - 12 µm ja suuri lymfosyytti 12 - 16 µm pitkä. Solujen tumat ovat kromatiiniltaan kökkäreisiä ja pyöreän muotoisia. Suuren lymfosyytin tuma on löyhempi ja epäsäännöllisemmän muotoinen kuin pienellä lymfosyytillä. Solujen sytoplasmat värjäytyvät vaalean sinisiksi ja saattavat sisältää yksittäisiä azurofiilisiä granuloita. Suuren lymfosyytin sytoplasma on runsaampi kuin pienen lymfosyytin. (Palmer ym, 2015, 295-296) Lymfosyytteihin liittyy lukusia poikkeavuuksia. Mm. erilaisissa tauti- ja tulehdustiloissa lymfosyytit saattavat omaksua reaktiivisia muutoksia, jolloin niiden tuman ja sytoplasman rakenne voi muuttua merkittävästi. Tällaisissa tiloissa voi esiintyä myös plasmasoluja, jotka ovat erilaistuneet tautitilalle vasteena kypsästä B-lymfosyytistä. Erilaiset lymfoproliferatiiviset tilat muuttavat myös lymfosyytin morfologiaa. Lymfoproliferatiivisissa sairauksissa lymfosyytin rakenne muuttuu atyyppiseksi. Lymfosyytin sytoplasma voi olla tiivistä tai löyhää sekä tuman rakenne epäkypsää. (Howard, Hamilton, 2013, 9; Bain, 2015, 123-130) Lymfosyyttien ja niiden poikkeavuuksien kliininen merkitys käsitellään tuotoksessa.

4.4 Trombopoieesi

4.4.1 Megakaryoblasti, Promegakaryosyytti ja Megakaryosyytti

Trombosyytit syntyvät niille linjaspesifisestä kantasolusta CFU-Mk, (Colony-Forming Unit, Megakaryocyte) joka on erilaistunut CFU-EMk:sta. CFU-EMk erilaistuu ensimmäiseksi mikroskooppisesti tunnistettavaksi trombosyyttilinjan soluksi megakaryoblastiksi. Megakaryoblasti on suuri 10 - 24 µm kokoinen solu. Megakaryoblastin tuma on pyöreä ja sen kromatiini on hyvin löyhää. Solun sytoplasma on niukkaa ja basofiiliseksi värjäytyvää. (Rodak, Carr. 2013, 34-35; Moore, Knight Blann. 2010, 59) Promegakaryosyytti on edeltäjäänsä suurempi 15 - 40 µm kokoinen solu. Solun kromatiiniltaan tiivis tuma on metamyelosyyttimaisesti alkanut taipua kyljestä pavun muotoiseksi. Sytoplasma värjäytyy basofiiliseksi ja on hyvin granulainen. (Rodak, Carr. 2013, 37) Promegakaryosyytistä erilaistuva megakaryosyytti on luuytimen suurin 20 - 90 µm pitkä verensolu. Solun koko riippuu suuresti sen tuman lohkottuneisuudesta. Megakaryosyytin tuma voi lohkottua jopa 2 - 32 osaan. Megakaryosyytin sytoplasma on runsasta ja värjäytyy sinisen vaaleanpunaiseksi. Sytoplasma voi sisältää myös siniseksi tai punaiseksi värjäytyvää granulaa. (Rodak, Carr, 2013, 39)

4.4.2 Trombosyytti

Trombosyytit eli verihiutaleet ovat megakaryosyytistä irronneita sytoplasman fragmentteja. Kooltaan trombosyytti on 1,5 - 3 µm pitkä. Trombosyytillä ei ole tumaa. Sytoplasmaltaan trombosyytti värjäytyy vaalean siniseksi tai lähes värittömäksi. Sytoplasmassa on myös runsaasti punaiseksi tai violetiksi värjäytyvää granulaa. (Rodak, Carr. 2013, 41; Moore, Knight, Blann, 2010, 60)

5 VERENKUVA

Perusverenkuva on kaikista yleisin ja tärkein hematologian laboratoriossa suoritettava tutkimus, joka käsittää puna- ja valkosolujen sekä verihiutaleiden määrän laskemisen verestä. Verenkuvatutkimukseen kuuluvat lisäksi veren hemoglobiinipitoisuus (Hb), hematokriitti (HKR) sekä punasoluindeksit: punasolujen keskitilavuus (MCV), hemoglobiinin keskimassa (MCH) ja keskimassan konsentraatio (MCHC). Automaattiset solulaskimet tuottavat lisäksi punasolujen koon vaihtelua kuvaavan suureen, kokojakauma-arvon. (RDW) (Moore, Knight, Blann. 2010, 27) Liitteissä 1 - 7 esitettyjen taulukoiden aikuisten viitearvot perustuvat kansalliseen perusverenkuvan viitearvomateriaaliin. Lasten viitearvot ovat peräisin kirjallisuudesta. (Fimlab Laboratoriot Oy ohjekirja, Leukosyytit verestä) Verenkuva-analysaattorit tulostavat numeeristen arvojen lisäksi myös erilaisia syto- ja histogrammeja, joista voidaan saada lisää tietoa (Kuva 3). Keskiarvoltaan normaali punasoluarvo saattaa histogrammissa paljastua syntyneeksi kahdesta toisistaan numeerisesti poikkeavasta punasolujoukosta. (Savolainen, Tienhaara, 2015)

Nykyaikaiset verenkuvan analysaattorit perustuvat virtaussytometriaan. Virtaussytometrisessä menetelmässä tunnistetaan erilaisilla kemiallisilla tai fysikaalisilla tekniikoilla laitteen läpi nesteessä virtaavia soluja. Solulaskenta-automaatit tuottavat parhaimmillaan yli 20 erilaista erytro- ja leuko- tai trombosyyttejä kuvaavaa suuretta samalla tunnistaen näytteen ja tehtävän analyysin putken tarrasta sekä tulostavat tuloksen suoraan potilasta hoitavalle yksikölle laboratorion atk-järjestelmän välityksellä. Nykyaikaisen verenkuva-analysaattorin tuloste on esitelty kuvassa 3. (Savolainen, Tienhaara, 2015)

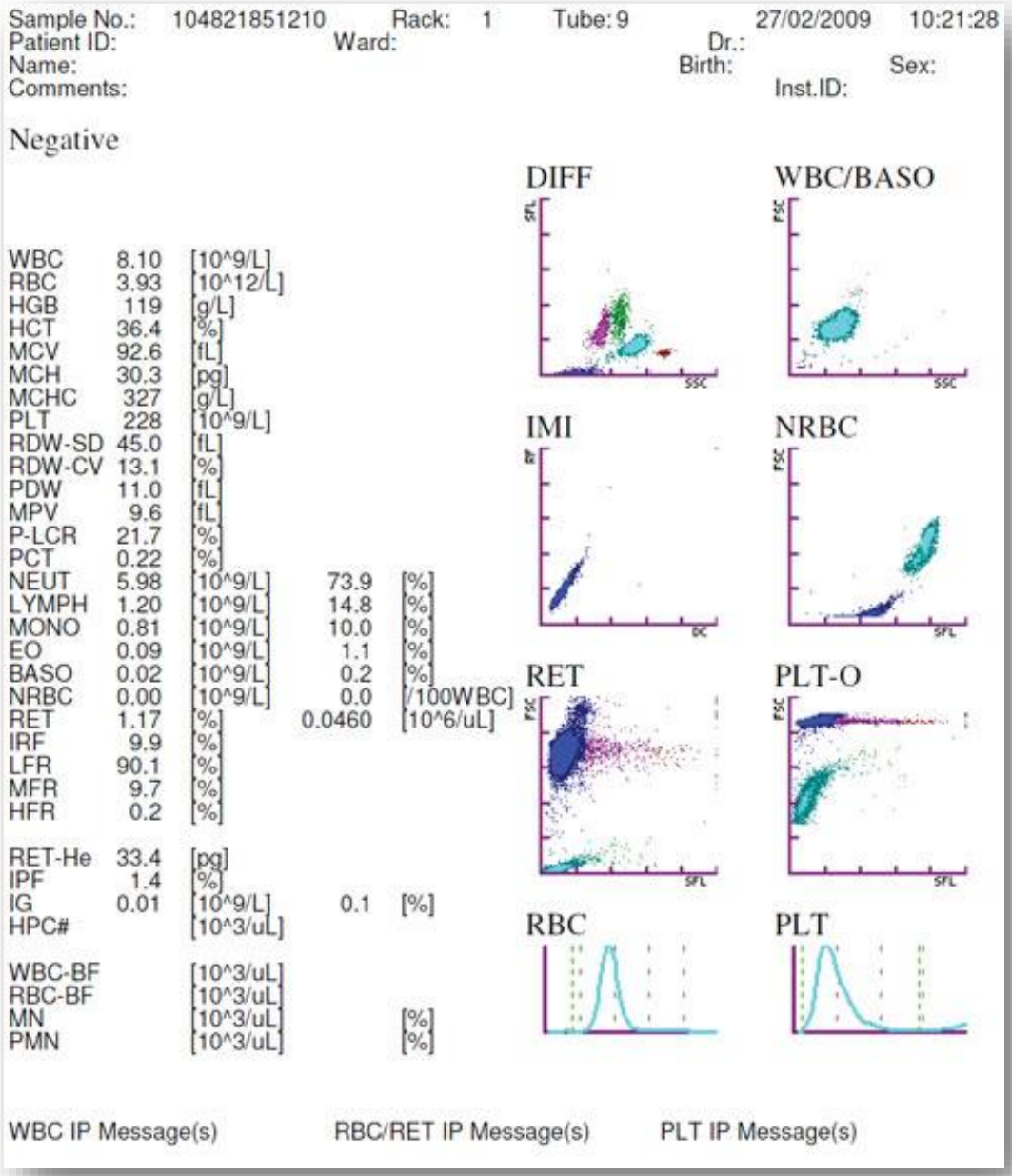

Sample No.: 104821851210 Rack: 1 Tube: 9 27/02/2009 10:21:28
Patient ID: Ward: Dr.:
Name: Birth: Sex:
Comments: Inst.ID:

Negative

WBC	8.10	[10^9/L]		
RBC	3.93	[10^12/L]		
HGB	119	[g/L]		
HCT	36.4	[%]		
MCV	92.6	[fL]		
MCH	30.3	[pg]		
MCHC	327	[g/L]		
PLT	228	[10^9/L]		
RDW-SD	45.0	[fL]		
RDW-CV	13.1	[%]		
PDW	11.0	[fL]		
MPV	9.6	[fL]		
P-LCR	21.7	[%]		
PCT	0.22	[%]		
NEUT	5.98	[10^9/L]	73.9	[%]
LYMPH	1.20	[10^9/L]	14.8	[%]
MONO	0.81	[10^9/L]	10.0	[%]
EO	0.09	[10^9/L]	1.1	[%]
BASO	0.02	[10^9/L]	0.2	[%]
NRBC	0.00	[10^9/L]	0.0	[/100WBC]
RET	1.17	[%]	0.0460	[10^6/uL]
IRF	9.9	[%]		
LFR	90.1	[%]		
MFR	9.7	[%]		
HFR	0.2	[%]		
RET-He	33.4	[pg]		
IPF	1.4	[%]		
IG	0.01	[10^9/L]	0.1	[%]
HPC#		[10^3/uL]		
WBC-BF		[10^3/uL]		
RBC-BF		[10^3/uL]		
MN		[10^3/uL]		[%]
PMN		[10^3/uL]		[%]

WBC IP Message(s) RBC/RET IP Message(s) PLT IP Message(s)

KUVA 3. Esimerkki Fimlab laboratoriot OY:lla käytettävän verenkuva-analysaattorin (Sysmex XE-5 000) tulosteesta, jossa on normaali verenkuva. Tulosteesta nähdään verinäytteen erytrosyyttien (RBC), leukosyyttien (WBC) ja trombosyyttien (PLT) absoluuttiset määrät, hemoglobiinin pitoisuus, punasoluarvot, leukosyyttien viisiosainen erittelyjakauma, erytrosyyttien kokojakauma-arvo ja retikulosyyttien määrä sekä muita parametreja. Lisäksi nähdään soluarvoja kuvaavia histo- ja sytogrammeja. (Savolainen, Tienhaara, 2015, muokattu)

5.1 Erytrosyyttien määrä (B-Eryt), erytrosyyttiarvot sekä hemoglobiini (B-Hb)

Verenkuva-analysaattorit laskevat punasolujen määrän (B-Eryt, yksikkö solumäärä/l) ja mittaavat erytrosyyttien keskitilavuuden (E-MCV, yksikkö fl). Muut erytrosyyttiarvot voidaan laskea mitatuista suureista (B-Hb, B-Eryt ja E-MCV). Erytrosyyttien hemoglobiinin keskimassa saadaan jakamalla hemoglobiini erytrosyyttienn määrällä. (MCH = Hb/Eryt, yksikkö pg) Erytrosyyttien hemoglobiinin keskimassan konsentraatio saadaan jakamalla hemoglobiini hematokriitillä. (E-MCHC = Hb/HKR, yksikkö g/l)
B-Eryt osatutkimuksen viitearvot ovat liitteessä 1.

Punasoluindeksit antavat tarkempaa tietoa punasoluista. Punasoluindeksit kuvastavat punasolujen kokoa ja hemoglobiinipitoisuutta sekä antavat lisätietoa esimerkiksi anemioista. Lievästi poikkeavilla arvoilla ei yleensä ole merkitystä mikäli hemoglobiiniarvo on normaali. (Seinäjoki, Laboratoriotulosten tulkinta, potilasohje) E-MCHC on jäänyt pois potilaalle vastattavista parametreista, koska sillä ei ole kliinistä käyttöarvoa. (FIMLAB, Laboratoriotiedote 26/2014)

Hematokriitti ilmoittaa tilavuusosuutena, kuinka suuri osuus verestä on erytrosyyttejä. Hematokriitillä on vuorokausivaihtelua kuten hemoglobiinilla ja erytrosyyttien määrällä. Arvot ovat matalimmillaan illalla ja korkeimmillaan aamulla. Korkeita arvoja esiintyy kuivumistiloissa sekä tiloissa, joissa punasolujen lukumäärä on lisääntynyt (esim. polysytemia vera). Hematokriitti on matala anemioissa ja tiloissa, joissa plasmavolyymi on lisääntynyt. (FIMLAB, Erytrosyytit, Tilavuusosuus)

Hemoglobiini on erytrosyytin kantama proteiini, jonka tehtävänä on sitoa happea (O_2) ja hiilidioksidia. (CO_2) Matalaa hemoglobiiniarvoa kutsutaan anemiaksi. (Mehta, Hoffbrand, 2009, 11) Alhainen hemoglobiini voi näkyä erytrosyyttien vähäisenä värjäytyvyytenä eli hypokromasiana tai morfologiassa pieninä soluina eli mikrosyytteinä, kynäsoluina tai target-soluina. (Mehta, Hoffbrand, 2009, 26) Punasoluindeksien, hematokriitin ja hemoglobiinin viitearvot ovat liitteessä 2, liitteessä 3 ja liitteessä 4.

5.2 Leukosyytit verestä (B-Leuk) ja trombosyytit verestä (B-Tromb)

Veren leukosyyttien normaali vaihtelualue on suuri; aamulla leukosyyttien määrä on alhaisempi kuin illalla. Fyysinen aktiviteetti, psyykkinen rasitus, ateriat ja raskaus aiheuttavat veren leukosyyttien lisääntymistä. Lapsilla esiintyy suurempaa vaihtelua ja enemmän leukosyyttejä kuin aikuisilla. Leukosyyttien tutkimuksella selvitetään perifeerisessä veressä kiertävien leukosyyttien määrä. Kohonnutta leukosyyttimäärää eli leukosytoosia tavataan akuuteissa bakteeri-infektioissa, joissakin virusinfektioissa esimerkiksi mononukleoosissa sekä aseptisissa kudosvaurioissa esimerkiksi sydäninfarktissa. Jotkin lääkeaineet kuten adrenaliini ja kortikosteroidit lisäävät granulosyyttien määrää. Matalia arvoja eli leukopeniaa tavataan luuydinkudoksen toksisessa tai malignissa vauriossa sekä perifeerisen kulutuksen lisääntyessä. Myös virusinfektioiden ja eräiden bakteeri-infektioiden esimerkiksi salmonelloosin yhteydessä tavataan leukopeniaa. Erilaisissa leukemioissa leukosyyttien arvot voivat vaihdella suuresti. (FIMLAB, leukosyytit verestä, tutkimusohje)

Verihiutaleet eli trombosyytit osallistuvat veren hyytymistapahtumaan. Trombosyytit kiinnittyvät haavakohtiin (adheesio) ja aktivoituvat, jotta hyytymiskaskaadi jatkuisi. Trombosyyttien määrä voi olla vähentynyt erilaisissa maksasairauksissa ja rankan alkoholin käytön yhteydessä. Useat lääkkeet voivat vaikuttaa trombosyyttitasoon eri tavoin. Trombosyyttien määrä voi hieman kasvaa monissa eri tilanteissa. Määrä on lisääntynyt äkillisten verenvuotojen yhteydessä, kuten synnytyksen tai leikkauksen jälkeen, tulehdustautia sairastaessa, raudanpuutteessa, pernan poiston yhteydessä ja erilaisten syöpätautien yhteydessä. Trombosyytit tutkitaan poikkeavan vuoto- tai tromboositaipumuksen yhteydessä. Indikaatioina ovat myös trombosytemian ja trombosytopenian osoittaminen ja seuranta lääkehoidon tai veritautien yhteydessä. (Mehta, Hoffbrand, 2013, 6; VITA laboratoriokäsikirja, perusverenkuva ja trombosyytit, 2017) Leukosyyttien ja trombosyyttien viitearvot ovat liitteessä 5 ja liitteessä 6.

6 PERIFEERISEN VEREN SIVELYVALMISTE

Erytro-, leuko ja trombosyyttien laskenta tehdään laboratorioissa pääasiassa erilaisilla analysaattoreilla. Analysaattorit eivät kuitenkaan aina pysty luotettavasti tunnistamaan epänormaaleja soluja. Näyte joka ei pääse läpi analysaattorin autovalidoinnista epäonnistuneen erittelylaskennan vuoksi tai numeeristen arvojen ollessa yli tai alle asetettujen rajojen jää järjestelmään kiinni. Kiinni jääneistä näytteistä analysaattori antaa hälytyksen sekä merkitsee ja ilmoittaa epänormaalit tai poikkeavat arvot. (Bain. 2015, 30) Jos analysaattori antaa hälytyksen tai tulos on muutoin poikkeava, tutkimusta jatketaan ilman erillistä pyyntöä mikroskooppisella erittelylaskennalla. Erittelylaskenta on välttämätön leukopenian tai –sytoosin selvittelyssä, mahdollisen veritaudin diagnoosin asettamisessa tai pois sulkemisessa sekä hoitovasteen seurannassa. (Savolainen, Tienhaara. 2015)

6.1 Automaattimikroskopia

Perinteisen mikroskopoinnin rinnalla suurissa laboratoriossa käytetään myös automaattimikroskopiaa. (CellaVision®) Automaattimikroskoopin toiminta perustuu tietokonepohjaiseen hahmontunnistukseen keinotekoisen hermoverkon ANN:n (Artificial neural network) avulla. Ohjelmisto voidaan opettaa esimerkkisolujen avulla. Automaattimikroskooppi analysoi jokaisesta leukosyytistä satoja piirteitä esimerkiksi muotoa, väriä ja granuloita, sekä muodostaa keräämistään tiedoista käsityksen solun tyypistä, minkä jälkeen leukosyytit voidaan tunnistaa. Samalla tavoin voidaan tunnistaa myös erytroblasteja, erilaisia trombosyyttejä ja niiden aggregaatteja ja hajonneita soluja. Automaattimikroskopiaa käyttäessä asiantuntija ei katsele soluja mikroskoopin kautta vaan arvioi laitteen luokittelemia solujen kuvia päätteen näytöltä ja tekee päätelmiä laitteen tulkinnan oikeellisuudesta. Automaattimikroskopiasta on erityisesti hyötyä niissä laboratoriossa, joissa on suuria määriä mikroskopointia tarvitsevia näytteitä. (Savolainen, Tienhaara. 2015) Fimlab laboratoriot Oy:lla on käytössään automaattimikroskooppi CellaVision® DM1200 (Kuva 4.) CellaVision® voi tarkastella ainoastaan Sysmex SP1000i vetoautomaatin tekemiä sivelyvalmisteita.

KUVA 4. Automaattimikroskooppi CellaVision® DM1200. (CellaVision 2017)

6.2 Sivelyvalmisteen teko ja värjäys May–Grünwald–Giemsa värjäyksellä

Sekä valkosolujen mikroskooppinen erittelylaskenta että veren sivelyvalmisteen morfologinen tutkiminen sekä siitä tehty lausunto tehdään aluslasille sivellystä verinäytteestä. Veren sivelyvalmiste voidaan tehdä antikoaguloidusta EDTA-verestä tai natiivista kapillaari- tai suoniverinäytteestä. EDTA gelatoi eli sitoo veren kalsiumin, jolloin verihiutaleet levittyvät lasille tasaisesti eivätkä muodosta aggregaatteja eli kasoja. Tällöin verihiutaleiden määrää on helpompi arvioida. EDTA-näyte on myös morfologialtaan hyvä, mutta näytteen varastoinnissa morfologia kärsii. Huoneenlämmössä nähdään artefaktamuutoksia jo 2 - 3 tunnin kuluttua yksittäisissä punasoluissa. Sivelyvalmiste suositellaan tehtäväksi välittömästi näytteenoton jälkeen, mutta 1 - 3 tunnin viive on sallittua. Natiivista kapillaariverestä tehdyt sivelyvalmisteet saattavat muodostaa pieniä verihiutale-aggregaatteja tehden verihiutaleiden määrän arvioinnista hankalaa. Morfologialtaan kapillaariveri on erinomainen, eikä se sisällä EDTA:n aiheuttamia artefakteja. Sivelyvalmiste tehdään vain osasta näytteistä, josta suoritetaan veren erittelylaskenta. (Bain. 2015, 7; Savolainen, Tienhaara. 2015) Sivelyvalmisteen voi tehdä automaattisesti tai manuaalisesti. Automaattisessa

sivelyvalmisteiden teossa Fimlab laboratoriot Oy käyttää Sysmex SP1000i sivelyvalmisteiden vetoautomaattia. Sysmex SP1000i vetää lasit vakioidusti ja kykenee käsittelemään tunnissa n. 120 näytettä. Sysmex SP1000i kykenee aspiroimaan näytteen korkin läpi telineestä tai avoimesta mikroputkesta. Näytteen minimitilavuus on 800 µl ja laitteen aspiroiman näytteen tilavuus 200 µl. Lasien vetonopeuden laite määrittelee näytteen hematokriitin (B-HKR) perusteella. Vetolasin laite puhdistaa ultraäänipuhdistuksella (Kuusela, Sysmex SP1000i)

Manuaalista sivelyvalmisteen tekoa varten aluslasien tulee olla puhtaat. Aluslasin toiseen päähän tipautetaan pieni tippa verta joko kapillaarinäytteestä tai EDTA suoniverinäytteestä, josta on siirrostettu sivelyvalmisteen tekoa varten hieman näytettä kapillaariin. Vetolasi, jolla veritippa vedetään lasille sivelyvalmisteeksi asetetaan veripisaran eteen noin 25 - 30 asteen kulmaan ja vedetään taaksepäin kohti veripisaraa. Kun veripisara on levittynyt vetolasin kärkeen tasaisesti vedetään veritippa aluslasin myötäisesti yhdellä vakaalla vedolla, jolla veritippa levittyy lasille. Oikea tekniikka saa aikaan sivelyvalmisteen, jolla on siisti, kaareva pääty. Sivelyvalmisteen tulee olla vähintään 2,5cm pitkä ja päättyä enintään 1cm päähän vetolasin päädystä. (Bain. 2015, 9)

Veren sivelyvalmisteet värjätään May–Grünwald–Giemsan värjäyksellä. Värjäys on altis monille virheille ja artefaktoille, joiden seurauksena tutkimuksen tulkinta voi merkittävästi vaikeutua. Laboratorioista löytyy tarkat ohjeet värjäyksen tekemisestä. Kun värjäys on tehty oikeaoppisesti, voidaan solut tunnistaa luotettavasti sekä niiden rakenteelliset poikkeavuudet havainnoida yksityiskohtaisesti. Tällaisia poikkeavuuksia voivat olla mm. akuuttiin myeloiseen leukemiaan liittyvän myeloblastisolun Auerin sauvan löytyminen tai megaloblastiseen anemiaan liittyvän erytroblastin tuman kromatiinin löyhtymisen havaitseminen. MGG-värjäys perustuu Romanowskyn värjäysmenetelmään. Erilaisten solun rakenteiden värjäytyminen on riippuvainen pH:sta. Värien pitää olla tuoreita ja vesien puhtaita, jotta pH pysyy vakiona. Värjäykseen tarvitaan May-Grünwald reagenssi, joka sisältää eosiini Y:tä ja metyleenisiniä. Toinen tarvittava reagenssi on Giemsa, joka sisältää eosiini Y:tä, atsuuri B:tä ja metyleenisineä. Atsuuri B värjää sivelyvalmisteen nukleiinihapot sinisen violetiksi sitoutumalla niiden fosfaattiryhmiin värjäten sivelyvalmisteen tumallisten solujen tumat, basofiilien granulat ja heikosti neutrofiilien granulat. Eosiini Y värjää sivelyvalmisteen hemoglobiinin ja eosinofiilien granulan punertavaksi tai oranssiksi. Eosiini Y myös sitoutuu tumallisten

solujen tuman proteiineihin osallistuen tumien värjäämiseen. (Bain. 2015, 12; Savolainen, Tienhaara. 2015)

7 OPINNÄYTETYÖN PROSESSI JA TUOTOS

Opinnäytetyön aihe saatiin Fimlab Laboratoriot Oy:n hematologian laboratoriosta laboratoriohoitajilta Kirsi Sopalta ja Werner Hyväriseltä. Fimlab laboratoriot Oy:n käyttämässä solumorfologian kriteerit –oppaasta koettiin, että morfologiset löydökset tarvitsevat tarkempia kliinisiä ohjeistuksia niiden vastaamiseen. Kliinisistä ohjeistuksista on laadittu artikkeli nimeltään ICSH recommendations for the standardization of nomenclature and grading of peripheral blood cell morphological features, jonka perusteella oli toimeksiantona luoda lisämateriaali veren solujen tunnistamisen avuksi. Tuotosta tullaan käyttämään työelämässä verensolujen tunnistamiseen lisämateriaalina ja Tampereen ammattikorkeakoulussa osana hematologian opetusmateriaalia.

Opinnäytetyösuunnitelma valmistui ja allekirjoitettiin lokakuussa 2016, josta alkoi opinnäytetyön tuotoksen laadinta. Tuotoksen laadinta alkoi lähdemateriaalin laadinnalla välittömästi opinnäytetyösuunnitelman allekirjoituksesta. Työn laadintaan otettiin käyttöön Tampereen ammattikorkeakoulun tuotokset Valkosolujen esiinmarssi, valkosolumorfologian oppimateriaali, (Miettinen & Mäkinen, 2003), Veremme rahtarit punasolumorfologian oppimateriaali (Rajala & Rouvila, 2007) ja Monosyytti & lymfosyytti, Opas tunnistamisen avuksi (Lehdikko & Törnross, 2016) sekä paljon erilaista kirjallisuutta, josta täydentää puutteelliseksi havaittua kriteeristöä. Lopulliseen työhön käytettiin yllämainittuja tuotoksia, paljon erilaista hematologian suomenkielistä ja kansainvälistä kirjallisuutta, työohjeita ja verkkolähteitä.

Opinnäytetyö eteni talven 2016 läpi kesään 2017, jolloin tuotoksen ensimmäinen versio valmistui. Tuotos palautettiin ensin opinnäytetyön ohjaavalle opettajalle arvioitavaksi, jonka jälkeen sovittiin tapaaminen, jossa keskusteltiin opinnäytetyön etenempisestä. Keskustelussa saaneiden korjausehdostusten valmistuttua työ lähetettiin ensimmäisen kerran työelämän edustajille. Opinnäytetyön tuotos sai paljon rakentavaa palautetta, jonka pohjalta tuotosta alettiin tarkemmin laatia eteenpäin. Ensimmäisen kerran opinnäytetyön nimissä tavattiin syksyllä 2017. Tapaamisessa keskusteltiin tarkemmin tuotokseen sisältyvistä toiveista ja tarpeista. Syksyllä 2017 saatiin käyttöön Tampereen ammattikorkeakoulun CellaVision® kuvakansiot sekä otettua tuotokseen puuttuvia solujen kuvia Olympuksen DP20 digitaalisella mikroskooppikameralla. Myöhemmin samana syksynä saatiin tehtyä tuotokseen pyydetyt korjausehdotukset ja liitettyä saadut

ja otetut solujen kuvat. Tuotos lähti uudelleen työelämään ja ohjaavalle opettajalle tarkistettavaksi samana syksynä.

Lokakuussa 2017 alettiin laatia opinnäytetyön raportoivaa osuutta. Raporttiosuuden pohjaksi otettiin aikaisemmin laaditun opinnäytetyösuunnitelman, josta lähdettiin laajentamaan ja lisäämään tekstiä. Marraskuussa 2017 Opinnäytetyön raporttiosuus meni ohjaavalle opettajalle. Raporttiosuus sai palautetta sisältönsä epäjärjestyksestä ja ohjausta, siitä mitä työhön on tärkeää kirjoittaa ja mitä ei tarvitse mainita. Läpi marraskuun 2017 opinnäytetyön raporttiosuus kävi ohjaavalla opettajalla tarkastettavana useampina kertoina, joiden myötä työ eteni joulukuuhun 2017. Joulukuussa 2017 käytiin tapaaminen ohjaavan opettajan kanssa koko opinnäytetyön etenemisestä ja sain lisää korjausehdotuksia työn laadintaan liittyen. Korjausehdotukset tehtiin keskustelun myötä tuotokseen ja raportoivaan osuuteen, jonka jälkeen raporttiin laadittiin prosessia ja työskentelyä kuvaava kappale, tuotosta kuvaava kappale, pohdinta sekä tiivistelmä ja abstrakti.

Opinnäytetyön nimi on ’’Veren solujen morfologian kriteerit, lisämateriaali tunnistamisen avuksi’’ Opinnäytetyön tuotoksena syntyi verensolujen tunnistamisen lisämateriaali Fimlab laboratoriot Oy:n käyttmän Solumorfologian kriteerit ohjeistuksen avuksi. Tuotos laadittiin Microsoft® Word 2013 tekstinkäsittelyohjelmalla. Tuotos sisältää yhteensä 51 A4 sivua johon sisältyy kansilehti, sisällysluettelo ja kuvalliset ohjeet veren solujen morfologian tunnistamisesta. Tuoksen 100 solukuvaa on otettu Olympuksen DP20 digitaalisella mikroskooppikameralla tai lainattu Tampereen ammattikorkeakoulun solukuvien kansoista. Syntynyt tuotos palautettiin Fimlab laboratoriot Oy:lle tammikuussa 2018 sähköisessä muodossa.

8 POHDINTA

Opinnäytetyön tarkoitus oli tarkentaa Fimlab laboratoriot Oy:n ja Tampereen ammattikorkeakoulun TAMKin bioanalyytikkokoulutuksen verensolujen tunnistuskriteereitä 2.3.2015 yhdysvalloissa julkaistun artikkelin ICSH recommendations for the standardization of nomenclature and grading of peripheral blood cell morphological features pohjalta. Tarkoituksena oli saada hyvä ja luotettava lähdemateriaali, jota Tampereen ammattikorkeakoulu ja Fimlab laboratoriot Oy voi käyttää hematologian laboratoriossa ja opetusmateriaalissa hyväksi. Tavoitteena oli yhdenmukaistaa solujen tunnistamisen koulutusta ja ammattitaitoa solujen tunnistamiseen.

Opinnäytetyö käsittelee verensolujen morfologiaa. Verensolujen morfologiaa on kuitenkin vaikea ymmärtää, ellei lukijalla ole selvillä hematopoeettisten kantasolujen erilaistumista ja kypsymistä sekä sivelyvalmisteen tekoa ja tarkastelemista koskevat teoriatiedot. Näin ollen valitsin teoriaosuudessa käsiteltäväksi hematopoeesin eri vaiheita ja linjoja, verenkuvanäytteen tutkimukset ja siitä johdateltavan sivelyvalmisteen teon ja tarkastelun. Opinnäytetyön tuotoksena syntyi toimeksiantajien toiveiden mukainen lisämateriaali veren solujen tunnistamisen avuksi, jossa käsitellään verensolujen morfologiaa ja kliinistä merkitystä sekä annetaan lukijalle konkreettisia ohjeita löydösten vastaamiseen. Koska tarkoituksena oli luoda lisämateriaali tunnistamisen avuksi, on opinnäytetyö menetelmältään toiminnallinen opinnäytetyö. Laaditun tuotoksen sisällön ja oikeellisuuden on tarkastanut Fimlab laboratoriot Oy:n toimeksiantajat Kirsi Soppa ja Werner Hyvärinen.

Opinnäytetyön tiedonhaku sujui hyvin. Lähteinä käytin suomenkielistä ja kansainvälistä kirjallisuutta, Sumenkielisiä työohjeita, Suomenkielisiä ja kansainvälisiä internet sivustoja, sekä opinnäytetyön toteuttamiseen pyydettyä artikkelia ICSH recommendations for the standardization of nomenclature and grading of peripheral blood cell morphological features. Lähteiden käytön haasteena oli kääntää lähdemateriaali helposti ymmärrettäväksi hematologian laboratorion työntekijöille samalla huomioiden Tampereen ammattikorkeakoulun toiveet.

Opinnäytetyön tuotos on testattu toimivaksi tampereen ammattikorkeakoulun bioanalyytikkoryhmän 14BIOn muutamalla opiskelijalla. Työn ja tuotoksen tekijänoikeiuksista on pidetty huoli ja työtä laatiesssa lainattuja kuvia ja tekstiviitteitä on muokattu. Työn eettisyys ei osoittautunut ongelmaksi, sillä potilastietoja ei käsitelty missään työn vaiheessa. Niistä kuvista mitkä on otettu mikroskooppikameralla ei ilmene potilastietoja.

Opinnäytetyön tein yksin. Opinnäytetyön kirjoittamisen koin sujuvaksi. Haasteeksi nousi turhan tiedon poissulku opinnäytetyöstä ja veren solujen kriteerien tarkentamisen Fimlab laboratoriot Oy:n ohjeiden mukaiseksi. Opinnäytetyön laadinta oli itselleni äärimmäisen opettavainen kokemus. Veren soluista oppi huomattavasti lisää ja asiatekstin kirjoittaminen alkoi työn loppua kohden tuntua sujuvammalta. Olen ylpeä tehdystä työstä ja siitä, että kykenin työn avulla syventämään hematologian osaamistani.

LÄHTEET

Bain B. 2015. BLOOD CELLS A Practical Guide. West Sussex: Wiley Blackwell 2015

CellaVision®. CellAtlas. Ver 1.0. Luettu 20.12.2017.
http://www.cellavision.com/en/cellavision-cellatlas

Fimlab Laboratoriot Oy. Kemia/RR. Muutoksia hämeenlinnassa ja riihimäellä tehtävissä verenkuvatutkimuksissa 9.4.2014 alkaen. Laboratoriotiedote 26/2014. Luettu 20.11.2017

Fimlab Laboratoriot Oy. Pirkanmaa ja Kanta-Häme. Erytrosyytit, tilavuusosuus. Työohje. Luettu 7.11.2017.
https://www.fimlab.fi/ohjekirja/nayta.tmpl?sivu_id=194;setid=6557;id=8694

Fimlab Laboratoriot Oy. Solumorfologian kriteerit. Liite työohjeeseen: Leukosyytit, erittelylaskenta (Manuaalinen) (verestä) 1.7. Luettu 10.9.2017

Heino S, Korenius H. Sähköinen solukuvasto verisolujen tunnistukseen –oppimateriaali bioanalyytikko-opiskelijoille. Bioanalytiikan koulutusohjelma. Turun ammattikorkeakoulu. Opinnäytetyö.

Howard M, Hamilton P, 2013. Haematology an illustrated colour text. Chichester, West Sussex; Hoboken, NJ: John Wiley & Sons 2016

HUSLAB. Helsingin ja uudenmaan sairaanhoitopiiri. Kliinisen kemian ja hematologian vastuualue. Perusverenkuvaan uusi osatutkimus 1.4.2009 alkaen: 20408 E -RDW, Punasolujen kokojakauma. Tutkimustiedote. Luettu 17.11.2017.
https://huslab.fi/ohjekirjan_liitteet/tutkimustiedotteet/tutkimustiedotteet_2009/2009_19_perusverenkuvaan_uusi_osatutkimus_1_4_2009_alkaen_20408_e_rdw_punasolujen_kokojakauma.pdf

HUSLAB. Helsingin ja uudenmaan sairaanhoitopiiri. Immunofenotyypitys, kantasolut (CD34+), verestä. Luettu 17.11.2017. https://huslab.fi/ohjekirja/4864.html

Keinänen K, Pakarinen K. Sähköinen oppimateriaali veren sivelyvalmisteen tarkasteluun. Bioanalytiikan koulutusohjelma. Savonia-ammattikorkeakoulu. Opinnäytetyö.

Kuittinen T. Kroonisen lymfaattisen leukemian diagnostiikka. Teoksessa Porkka K, Lassila R, Remes K, Savolainen E. 2015. Veritaudit. Helsinki: Kustannus Oy Duodecim 2015

Lehdikko H, Törnroos J. Monosyytti ja lymfosyytti, opas tunnistamisen avuksi. Bioanalytiikan koulutusohjelma. Tampereen ammattikorkeakoulu. Opinnäytetyö.

Lumme R, Leinonen R, Leino M, Falenius M, Sundqvist L. 2006. Virtuaali ammattikorkeakoulu. Monimuotoinen / toiminnallinen opinnäytetyö. Luettu 17.1.2018.
http://www2.amk.fi/digma.fi/www.amk.fi/opintojaksot/030906/1113558655385/1154602577913/1154670359399/1154756862024.html

Lustig S, Virtanen A. Valko- ja punasolumorfologian tunnistuskriteerit –ohjeisto Fimlab laboratoriot Oy:lle. Bioanalytiikan koulutusohjelma. Tampereen ammattikorkeakoulu. Opinnäytetyö.

Mehta A, Hoffbarnd V. 2009. Haematology at a Glance. Chichester, England: Wiley 2014.

Moore G, Knight G, Blann A. 2010. Fundamentals of biomedical science HAEMATOLOGY. Oxford; New York: Oxford University Press 2010.

Nordlab Oulu. Perusverenkuva ja trombosyytit verestä. Luettu 20.11.2017. http://oyslab.fi/ohjekirja/2474.html

Palmer L, Briggs C, Mcfadden S, Zini G, Burthem J, Rozenberg G, Proytcheva M, Machin S. ICSH recommendations for the standardization of nomenclature and grading of peripheral blood cell morphological features. International jornual of laboratory hematology. John Wiley & Sons Ltd. Int. Jnl. Lab. Hem. 2015, 37, 287-303.

Porkka K, Lassila R, Remes K, Savolainen E. 2015. Veritaudit. Helsinki: Kustannus Oy Duodecim 2015

Savolainen E, Tienhaara A, Hematologiset laboratoriotutkimukset. Teoksessa Porkka K, Lassila R, Remes K, Savolainen E. 2015. Veritaudit. Helsinki: Kustannus Oy Duodecim 2015

Savolainen E, Tienhaara A. Morfologiset tutkimukset. Teoksessa Porkka K, Lassila R, Remes K, Savolainen E. 2015. Veritaudit. Helsinki: Kustannus Oy Duodecim 2015

Seinäjoki. Terveyspalvelut. Laboratoriokokeiden tulkinta. Potilasohje. Luettu 15.11.2017. https://www.seinajoki.fi/material/attachments/seinajokifi/sosiaalijaterveys/terveyspalvelut/asiakas-japotilasasiakirjat/LzOpgFgHT/Laboratoriokokeiden_tulkinta_potilasohje.pdf

Siitonen T, Koistinen P. Verisolujen tuotanto sikiökaudella ja aikuisiällä. Teoksessa Porkka K, Lassila R, Remes K, Savolainen E. 2015. Veritaudit. Helsinki: Kustannus Oy Duodecim 2015

STEMCELL technologies. Colony enumeration and identification for custom hematopoietic training courses. Luettu 15.10.2017. https://www.stemcell.com/technical-resources/educational-materials/videos-and-webinars/colony-enumeration-and-identification-for-custom-hematopoietic-training-courses.html

Tampereen ammattikorkeakoulu. Tabula. Hematologian opetusmateriaali. Sysmex SP-1000i työohje. Luettu 3.12.2017. http://tabula.tamk.fi/pluginfile.php/68479/mod_resource/content/1/SP-1000i_periaatteet.pdf

Thrombocyte. Ten megakaryocyte facts. Luettu 18.11.2017. http://www.thrombocyte.com/megakaryocytes-definition/

Vilkka H, Airaksinen T. 2004. Toiminnallinen opinnäytetyö. Helsinki: Tammi 2003.

VITA. Laboratoriokäsikirja. Perusverenkuva ja trombosyytit. Luettu 20.11.2017 https://vita.fi/laboratoriokasikirja/tutkimus/211

LIITTEET

Liite 1. B-Eryt viitearvot ja Punasoluindeksien viitearvot (FIMLAB, Perusverenkuva ja trombosyytit. Muokattu)

Lapset	Viiteväli
Vastasyntynyt	4,0 - 7,0 × E12/l
1kk	3,0 - 5,4 × E12/l
2kk	3,0 - 5,3 × E12/l
6kk	3,7 - 5,3 × E12/l
1v	3,7 - 5,3 × E12/l
2v	3,8 - 5,3 × E12/l
4 – 12v	4,0 - 5,3 × E12/l
13 - 16v pojat	4,0 - 5,3 × E12/l
13 – 16v tytöt	4,0 - 5,3 × E12/l
Miehet	4,3 - 5,7 × E12/l
Naiset	3,9 - 5,2 × E12/l

Osatutkimus **Lapset**	E-MCV	E-MCH	E-MCHC	E-RDW
Vastasyntynyt	88 - 126 fl	31 - 37 pg	-	-
1kk	85 - 123 fl	29 - 40 pg	-	-
2kk	80 - 103 fl	25 - 34 pg	-	-
6kk	76 - 97 fl	24 - 32 pg	-	-
1v	72 - 87 fl	23 - 31 pg	-	-
2v	73 - 87 fl	25 - 33 pg	-	-
4-12v	73 - 95 fl	25 - 32 pg	-	-
13-16v pojat	76 - 98 fl	27 - 33 pg	-	-
13-16v tytöt	78 - 102 fl	27 - 33 pg	-	-
Miehet	82 - 98 fl	27 - 33 pg	-	Alle 14%
Naiset	82 - 98 fl	27 - 33 pg	-	Alle 15%

Liite 2. B-HKR ja B-Hb viitearvot (FIMLAB, Perusverenkuva ja trombosyytit, muokattu)

Lapset	Viiteväli
Vastasyntynyt	0,45 - 0,67
1kk	0,36 - 0,55
2kk	0,30 - 0,42
6kk	0,32 - 0,44
1v	0,30 - 0,41
2v	0,30 - 0,42
4-12v	0,32 - 0,45
13-16v pojat	0,36 - 0,48
13-16v tytöt	0,35 - 0,46
Miehet	0,39 - 0,50
Naiset	0,35 - 0,46

Lapset	Viiteväli
Vastasyntynyt	150 - 230 g/l
1kk	100 - 206 g/l
2kk	95 - 130 g/l
6kk	95 - 141 g/l
1v	100 - 141 g/l
2v	100 - 142 g/l
4-12v	110 - 155 g/l
13-16v pojat	130 - 160 g/l
13-16v tytöt	125 - 160 g/l
Miehet	134 - 167 g/l
Naiset	117 - 155 g/l

Liite 3. Leukosyytit verestä ja B-Tromb viitearvot (FIMLAB, leukosyytit verestä, tutkimusohje. Muokattu; FIMLAB, Perusverenkuva ja trombosyytit. Muokattu)

Lapset	Viiteväli
Vastasyntynyt	9.0 - 38.0 x 10^9/l
1 - 6kk	6.0 - 17.5 x 10^9/l
1v	5.0 - 16.0 x 10^9/l
2v	5.0 - 15.5 x 10^9/l
4 - 12v	4.5 - 13.5 x 10^9/l
13 - 16v	4.5 - 13.0 x 10^9/l
Aikuiset	3.4 - 8.2 x 10^9/l

Lapset	Viiteväli
Vastasyntynyt	150 - 450 x10^9/l
1kk	200 - 450 x10^9/l
2kk	200 - 650 x10^9/l
6kk	200 - 550 x10^9/l
1v	200 - 550 x10^9/l
2v	200 - 450 x10^9/l
4 - 12v	180 - 400 x10^9/l
13 - 16v pojat	150 - 400 x10^9/l
13 - 16v tytöt	150 - 400 x10^9/l
Miehet	150 - 360 x10^9/l
Naiset	150 - 360 x10^9/l

LIITE 4. Tuotoksen kansilehti.

2018

Fimlab

LABORATORIOT OY

VEREN SOLUJEN MORFOLOGIAN KRITEERIT LISÄMATERIAALI TUNNISTAMISEN AVUKSI

JONNE NIEMINEN

LIITE 5. Esimerkkisivu tuotoksesta

1. VALKOSOLUMORFOLOGIAN KRITEERISTÖ

1.1 Myeloisen solulinjan morfologia

1.1.1 Myeloblasti

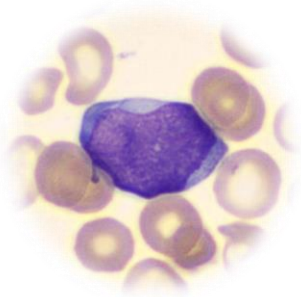

Koko: - **12-20um**
Tuma: - **Suuri ovaalimainen tai pyöreä** - **Suhde sytoplasmaan 3:1 – 1:1** - **Kromatiini hienojakoinen**
Sytoplasma: - **Siniharmaa väri, basofiilinen** - **Saattaa olla granulainen** - **Golgin laite ei esiinny**
Nukleolit: - **Muutamia nukleoleja saattaa esiintyä**
Kliininen merkitys: - **Akuutti myeloinen leukemia** - **Myelodysblastinen syndrooma** - **Myeloprofileratiiviset sairaudet**
Normaali löydös - **0%**
Lisätiedot - **Myeloblastin tumassa voi esiintyä auerin sauva** - **Laboratorio ei erittele blasteja myelo-, lymfo tai monoblasteiksi**