OAMK
OULUN AMMATTIKORKEAKOULU

Amanda Harmaala & Karoliina Kehus

HISTOLOGISTEN KUDOSTEN TUNNISTUSOPAS

Opiskelumateriaali bioanalytiikan tutkinto-ohjelman opiskelijoille

HISTOLOGISTEN KUDOSTEN TUNNISTUSOPAS

Opiskelumateriaali bioanalytiikan tutkinto-ohjelman opiskelijoille

Amanda Harmaala
Karoliina Kehus
Opinnäytetyö
Kevät 2018
Bioanalytiikan tutkinto-ohjelma
Oulun ammattikorkeakoulu

TIIVISTELMÄ

Oulun ammattikorkeakoulu
Bioanalytiikan tutkinto-ohjelma

Tekijät: Amanda Harmaala & Karoliina Kehus
Opinnäytetyön nimi: Histologisten kudosten tunnistusopas
Työn ohjaaja: Mika Paldanius
Työn valmistumislukukausi ja -vuosi: Kevät 2018 Sivumäärä: 50

Tämä opinnäytetyö on Oulun ammattikorkeakoululle toteutettu opiskelumateriaali bioanalytiikan tutkinto-ohjelman opiskelijoille diagnostisen histopatologian peruskurssille. Materiaali on histologisten kudosten tunnistusopas, jossa keskitytään terveisiin peruskudoksiin niiden normaalitilassa. Oppaassa esiteltyjä peruskudoksia ovat: epiteelikudos, tukikudos, lihaskudos ja hermokudos. Histologia eli kudosoppi tutkii yksittäisistä soluista muodostuvien kudosten järjestäytymistä elinkokonaisuuksiksi. Kudosmuutosten tutkimusta käytetään lääketieteessä taudinmääritykseen ja diagnostiikkaan. Oppaassa kuvaillaan kudosten anatomiaa ja fysiologiaa sekä selostetaan lyhyesti histologinen kudoskäsittelyprosessi. Kudosten mikroskooppinen rakenne on havainnollistettu kuvien avulla.

Työ sai alkunsa diagnostisen histopatologian kurssilla todetusta opiskelumateriaalin tarpeesta. Työn tavoitteena on helpottaa histologisten peruskudosten mikroskooppista opiskelua ja opetusta. Oppaan käytettävyyttä on pyritty optimoimaan selkeällä ja johdonmukaisella rakenteella sekä sisällön tarkalla rajauksella.

Opinnäytetyön aineistona on käytetty histologian alan kirjallisuutta. Alan oppikirjoista kerätty tieto on tiivistetty ja muokattu bioanalytiikan tutkinto-ohjelmaan soveltuvaksi. Oppaan kuva-aineisto on saatu Pohjois-Pohjanmaan sairaanhoitopiirin patologian laitokselta ja Oulun ammattikorkeakoulula. Aineistosta kerätyt kuvat on muokattu Imagescope- ja Photoshop-ohjelmilla.

Opinnäytetyön peruskudoksia käsittelevästä osasta muodostuu opas, josta tulostetaan paperiversioita Oulun ammattikorkeakoulun mikroskooppiluokkaan opiskelijoiden käytettäväksi. Työ on toteutettu oppaana, koska se palvelee käyttötarkoitustaan parhaiten. Opiskelun tapahtuessa kurssilla pääosin mikroskopoinnin kautta, on yksinkertainen opas helppokäyttöinen väline visuaaliseen havainnollistamiseen.

Työ on toteutettu diagnostisen histopatologian kurssin osaamistavoitteiden mukaiseksi, joten sen päivittäminen on tarpeen vain kurssin tavoitteiden muuttuessa. Uutta tietoa histopatologian alalle tulee lähinnä taudinkuvien tutkimuksien kautta, mutta työn keskittyessä terveisiin kudoksiin tulee se säilymään käyttökelpoisena pitkään. Tarvittaessa työtä pystytään laajentamaan kuva-aineistoltaan kattavammaksi, esimerkiksi syventymällä elinkohtaisiin kudosrakenteisiin.

Asiasanat: bioanalytiikka, histologia, kudosoppi, mikroskopia.

ABSTRACT

Oulu University of Applied Sciences
Degree programme in Biomedical Laboratory Science

Authors: Amanda Harmaala & Karoliina Kehus
Title of thesis: Handbook of basic histological tissues
Supervisor: Mika Paldanius
Term and year when the thesis was submitted: Spring 2018 Number of pages: 50

This thesis is a learning material produced for biomedical laboratory scientists in Oulu university of applied sciences and it is meant to be used on the basic course of diagnostic histopathology. This material is a handbook of basic histological tissues concentrating on basic tissues in their normal state. Tissues presented in this handbook are epithelium, connective tissue, muscle tissue and nervous tissue. Histology is the study of tissues concentrating on single cells forming different kind of tissues. These tissues form functional organ systems. Changes and mutations in these tissues are studied in medical science to identify and diagnose diseases. This handbook describes the anatomy and physiology of basic tissues. It also includes a brief review of the histological tissue preparation process. Microscopic tissue structures are demonstrated through pictures.

The idea for this thesis was formed during the course of diagnostic histopathology when the course material was found inadequate. The objective of this work is to ease the teaching and studying of the basic histological tissues. Usability of the handbook is optimized with a clean and consistent content

Histological literature is used as a ground material for this thesis. The information gathered from histological textbooks is summarised and reformed to fit in the degree programme of biomedical laboratory scientists. Picture material in the handbook is acquired from the pathological institute of the Northern Ostrobothnia health care district and from the Oulu university of applied sciences. Pictures are modified with Imagescope and Photoshop programs.

Copies of the handbook part of this thesis will be printed out to be used in the microscopy classroom by the students of Oulu university of applied sciences. Thesis is executed as a handbook for the best possible usability. While the studying of tissues mainly happens through microscopic examination, the handbook will be a handy tool for visual demonstration.

The thesis is executed according to the learning objectives of the course of diagnostic histopathology. Updating this thesis will be necessary only if the objectives of the course will change. Because the work concentrates on healthy tissues, it will be usable for a long time as new histopathological information mainly comes up through the research of diseases. If necessary, the picture material of the work can be expanded for example to the investigation of functional tissue structures in different organs.

Keywords: biomedical laboratory science, histology, microscopy, tissue.

SISÄLLYS

1 JOHDANTO ... 7
2 HISTOLOGISTEN NÄYTTEIDEN PROSESSOINTI ... 8
2.1 Näytteiden käsittely ... 9
2.2 Värjäykset ... 10
2.2.1 Värjäysmenetelmät ... 11
2.2.2 Väriaineet ... 12
3 PERUSKUDOKSET ... 16
3.1 Epiteelikudos ... 16
3.1.1 Yksinkertainen levyepiteeli ... 17
3.1.2 Yksinkertainen kuutioepiteeli ... 17
3.1.3 Yksinkertainen lieriöepiteeli ... 18
3.1.4 Valekerrostunut epiteeli ... 19
3.1.5 Kerrostunut levyepiteeli ... 20
3.1.6 Kerrostunut kuutioepiteeli ... 22
3.1.7 Kerrostunut lieriöepiteeli ... 22
3.1.8 Välimuotoinen epiteeli eli uroteeli ... 23
3.1.9 Rauhaset ... 24
3.2 Tukikudos ... 26
3.2.1 Sidekudokset ... 27
3.2.2 Rasvakudos ... 28
3.2.3 Rustokudos ... 29
3.2.4 Luukudos ... 31
3.2.5 Veri ... 34
3.2.6 Imukudos ... 36
3.3 Lihaskudos ... 39
3.3.1 Poikkijuovainen lihaskudos ... 39
3.3.2 Sileä lihaskudos ... 40
3.3.3 Sydänlihaskudos ... 41
3.4 Hermokudos ... 42
4 TARKOITUS JA TAVOITE ... 45
5 TOTEUTUS ... 46

6 POHDINTA 47
LÄHTEET 49

1 JOHDANTO

Tämä opinnäytetyö on bioanalytiikan opiskelijoille koottu histologisten peruskudosten tunnistusopas. Opas on tehty Oulun ammattikorkeakoululle diagnostisen histopatologian kurssille helpottamaan histologian opiskelua ja peruskudostyyppien mikroskooppista tunnistamista. Työn tavoitteena oli toteuttaa kurssin osaamistavoitteiden mukainen, suomenkielinen materiaali, joka olisi käyttökelpoinen sekä opiskelussa että opetuksessa.

Oppaan lähtökohtana oli tarve uudistaa kurssilla käytettyä opiskelu- ja opetusmateriaalia. Käytetty materiaali koostui lääketieteen opiskelijoille suunnatuista englanninkielisistä oppikirjoista, joista halusimme koota bioanalyytikoiden opetustasoon ja kurssin toteutukseen soveltuvan kokonaisuuden. Kudosrakenteiden opiskelu perustuu kurssilla valtaosin itsenäiseen mikroskooppiseen tarkasteluun, joten mikroskopoinnin tukena käytettävä opas tulee helpottamaan mikroskopointisuoritusta ja parantamaan opiskelun laatua.

Kokonaisuuden hahmottamiseksi opas on aloitettu tiiviillä katsauksella histologiseen kudoskäsittelyprosessiin. Oppaan pääsisältö koostuu histologisten peruskudosten esittelystä ja kuvallisesta havainnollistamisesta. Käsittelyprosessin kautta lukija pystyy ymmärtämään histologisten näytteiden ominaisuuksia ja tulkitsemaan oppaan kuva-aineistoa alan vaatimalla tavalla. Oppaassa käsitellään terveitä peruskudoksia niiden normaalitilassa. Kuva-aineiston kudokset on värjätty Hematoksyliini-eosiini -värjäyksellä (H&E).

Opas on toteutettu opiskelijoiden lähtötaso ja koulutuskohtaiset vaatimukset huomioiden. Sisällön yksinkertaistetulla muotoilulla ja johdonmukaisella asettelulla pyritään käytettävyyden optimoimiseen. Toteutuksessa on keskitytty materiaalin toimivuuteen käyttötarkoituksessaan mikroskopoinnin kautta tapahtuvan opiskelun tukena.

2 HISTOLOGISTEN NÄYTTEIDEN PROSESSOINTI

Histologia eli kudosoppi on eri kasvi- ja eläinkunnan lajien kudosten rakenteen tutkimista. Tutkimuksen kohteena on yksittäisistä soluista muodostuvien kudosten järjestäytyminen elinkokonaisuuksiksi. Histologisen tutkimuksen perustana on kudosten rakenteen mikroskooppinen tarkastelu, jonka avulla pystytään päättelemään paljon kohde-elimen toiminnasta. Kun histologinen tieto yhdistetään biokemiaan, fysiologiaan ja muihin perustieteisiin, saadaan vahva ymmärrys normaalisti toimivasta ihmiskehosta. (Young, O'Dowd & Woodford 2014, 2, 428.)

Histologista tutkimusta käytetään lääketieteessä taudin määritykseen ja diagnostiikkaan. Yleensä diagnoosi perustuu kudoksen toiminnan muutokseen, mutta kaikki sairaudet eivät aiheuta muutoksia kudosrakenteessa. Histopatologisessa tutkimuksessa muutoksen tulkinta on aina subjektiivista eli tarkastelijan kokemuksesta riippuvaa, koska eri taudit eivät aina aiheuta samanlaisia kudosmuutoksia. (Aho 1994, 5.)

Kudosnäyte voi olla kokonainen poistettu elin, kudoksessa näkyvä muutos tai näytepala eli biopsia. Poistetut muutokset ovat useimmiten kasvaimia tai kasvaimen valtaamia elimiä. Biopsioita otetaan yleensä näkyvistä muutoksista, mutta myös normaalilta näyttäviltä alueilta, koska kaikki taudin aiheuttamat muutokset eivät aina näy paljain silmin. (Mäkinen 2012, viitattu 23.3.2018.)

Ennen mikroskooppista tutkimusta kudosnäyte täytyy kiinnittää kemiallisilla liuoksilla hajoamisen estämiseksi sekä valaa sopivaan valuaineeseen. Valuaineeseen jähmettyneestä näytteestä leikataan tutkimukseen soveltuvia leikkeitä, jotka värjätään histopatologisilla värjäysmenetelmillä. (Aho 1994, 5.)

Mikroskooppisen tarkastelun tarkoituksena on selvittää, onko kudoksessa normaalista toiminnasta poikkeavia muutoksia, ja ovatko muutokset hyvän- vai pahanlaatuisia. Hyvänlaatuinen muutos ei välttämättä vaadi toimenpiteitä, mutta seuranta voi olla tarpeen mahdollisten lisämuutosten varalta. Pahanlaatuisten muutosten syitä voidaan pyrkiä selvittämään, mutta ne vaativat lähes aina hoitoa. Hoidon tehokkuutta voidaan seurata uusien kudosnäytteiden avulla. Myös kuolemansyytutkimuksissa käytetään histologisia tutkimusmenetelmiä.

2.1 Näytteiden käsittely

Koska käsiteltävä näyte on elävää kudosta, on tärkeää pysäyttää hajoamisprosessi mahdollisimman pian hyvän tutkimuslaadun säilyttämiseksi. Kudosnäyte on kiinnitettävä eli fiksoitava mahdollisimman pian keräämisen jälkeen, jotta solujen omat entsyymit tai bakteerit eivät pääse hajottamaan kudoksen soluja. Kiinnitys stabiloi kudoksen valkuaisaineita, mikä kiinteyttää solukkoa ja helpottaa jatkokäsittelyä. Yleisin kiinnityksessä käytettävä aine eli fiksatiivi on formaldehydi (formaliini). Muita kiinnityksessä käytettäviä fiksatiiveja ovat muut aldehydit, hapettimet, proteiineja denaturoivat aineet, ristisidoksia muodostavat aineet, fysikaaliset fiksatiivit sekä erikoisfiksatiivit ja fiksatiiviseokset. (Aho 1994, 6-11.) Formaliinifiksaatiossa kudosnäyte upotetaan formaliiniin mahdollisimman pian näytteen keräämisen jälkeen. Näyte kuljetetaan laboratorioon tutkittavaksi fiksatiiviin upotettuna näytepurkissa.

Kun kiinnitetyt näytteet saapuvat laboratorioon ne dissektoidaan eli leikataan sopiviksi paloiksi ja siirretään näytekaseteille. Pieniä muovilokeroita muistuttaviin näytekasetteihin merkitään näytepalan tunnistetiedot ja järjestysnumero. Pienimmät näytteet eivät vaadi leikkausta, joten ne voidaan joko asettaa suoraan näytekasetille tai suodattaa sille voileekankaan läpi. Näytekaseteissa kudospalat käyvät läpi kudoskuljetuksen. Kudoskuljetuksessa näytteestä poistetaan vesi ja se kirkastetaan mikä parantaa näytteen ominaisuuksia valua varten. Dehydrointi eli veden poisto tapahtuu nousevassa alkoholisarjassa, jossa näyte upotetaan eri vahvuisiin alkoholiliuoksiin. Dehydroinnin jälkeen alkoholi poistetaan kirkastusprosessissa ksyleenillä, koska alkoholi ei ole liukoinen valussa käytettävän parafiinin kanssa. Alkoholin poisto on tärkeää valuvaiheen onnistumisen kannalta. (Aho 1994, 12-13.) Kudoskuljetuksessa käytetään automaattiprosessoreita, joissa näytteet yleensä käyvät käsittelyn läpi yön aikana.

Jotta kudoskuljetuksen läpikäyneestä kudospalasta pystyttäisiin leikkaamaan mikroskoopilla tutkittavia leikkeitä, on ne valettava tukiaineeseen. Tukiaineena käytetään yleisimmin vahamaista parafiinia, jonka sulamispiste on 40 – 70ºC. Kudospala siirretään metalliseen valumuottiin, jossa sen päälle valutetaan sulaa parafiinia. Tässä vaiheessa on tärkeää kiinnittää huomiota kudospalan asentoon. Haluttu leikkauspinta on asetettava muotin pohjaa vasten, jotta leikkausvaiheessa saadaan edustavia leikkeitä kudoksen rakenteesta. Kudospalan tiedot sisältävän näytekasetin kansi asetetaan valetun muotin kanneksi, jolloin parafiiniblokki jäähtyessään kiinnittyy kanteen. Valun jälkeen blokki jäähdytetään kylmälevyllä. Jäähtyessään blokki kiinnittyy näytekasetin kanteen ja metallinen valumuotti voidaan irrottaa. (Aho 1994, 14.)

Kun näyte on kalsiumin suoloja sisältävä kova kudos, kuten luu, on se pehmennettävä eli dekalsifioitava ennen kudoskuljetusta ja parafiiniin valua. Kalkki poistetaan liuottamalla näytettä vahvassa hapossa, esim. suolahapossa. Prosessissa voidaan käyttää myös kaupallisia kalkinpoistajia, jotka ovat hellävaraisempia, mutta vaativat enemmän aikaa. Parafiini ei anna kovalle kudokselle riittävää tukea, mutta jos näyte valetaan kovaan muoviin, dekalsifiointi ei ole välttämätöntä. (Aho 1994, 11-12.)

Parafiiniblokin jähmetyttyä siitä voidaan leikata 3 – 10 µm:n paksuisia leikkeitä. Leikkaaminen tapahtuu mikrotomilla, joka voi olla joko liuku- tai rotaatiomikrotomi. Parafiiniblokki kiinnitetään mikrotomiin niin, että valumuotin pohjaan valettu leikkauspinta asettuu veitsen suuntaisesti. Leikkaaminen on joko automaattista tai manuaalista. Blokista trimmataan ylimääräistä parafiinia, kunnes veitsi leikkaa näytepalaa tasaisesti. Leikatut näyteleikkeet siirretään siveltimien avulla lämminvesihauteeseen. Vesihauteessa leikkeet suoristuvat, jolloin ne pystytään poimimaan objektilasille. Tutkimuskelpoinen leike on ehjä, rypytön ja tasaisen ohut. Lopuksi lasit valutetaan kuivaksi ja siirretään lämpökaappiin, jossa näyteleikkeet kiinnittyvät lasille. (Aho 1994, 15-16.)

Silloin kun tavanomaista fiksaatiota ja parafiiniin valua ei voida tehdä, käytetään ns. pikaleiketekniikkaa eli jääleikkeitä. Tekniikkaa käytetään, kun värjättävä kudos tuhoutuu fiksaatiossa tai valussa tai kun näyte on tutkittava nopeasti, esim. kirurgisten toimenpiteiden yhteydessä. Jäädytys on aloitettava mahdollisimman nopeasti kudoksen keräämisen jälkeen ja jäätymisen on oltava nopeaa, jottei kudokseen muodostuisi suuria kiteitä. Näyte upotetaan esim. nestetyppeen ja jääleikkeet leikataan kylmämikrotomilla eli kryostaatilla. (Aho 1994, 17.)

2.2 Värjäykset

Kudoskäsittelyiden ja leikkaamisen jälkeen näytteet ovat näytelasilla värittömiä, jolloin kudosrakenteet eivät vielä erotu valomikroskooppisessa tarkastelussa. Tämän vuoksi näyte tulee värjätä tutkimustarkoituksen mukaisesti. Värjäys tuo esiin ne kudosrakenteet, jotka tutkimuksen kannalta ovat olennaisia. (Ovalle & Nahirney 2008, 3.) Väriaineet ovat enimmäkseen aromaattisia yhdisteitä, jotka voivat olla joko happamia tai emäksisiä. Väriaineiden on oltava kudoksiin sitoutuvia ja valoa absorboivia, jotta niitä voidaan käyttää värjäyksiin. (Bancroft & Gamble 2008, 105-109.) Solukon

kemialliset ominaisuudet vaikuttavat siihen, kuinka väriaine sitoutuu leikkeeseen. Esimerkiksi hapan väri värjää kudoksen emäksiset rakenteet kuten soluliman ja emäksinen väri värjää kudoksen happamat osat kuten tumien nukleiinihapot (Aho 1994, 23).

2.2.1 Värjäysmenetelmät

Koska histologisissa tutkimuksissa tarkastellaan vaihtelevasti tiettyjä kudosrakenteita ja niiden muutoksia, ja koska kudokset sitovat värejä eri mekanismeilla, tarvitaan erilaisia värjäysmenetelmiä joilla eri rakenteet korostuvat halutuilla tavoilla. Värjäysmenetelmät voidaan jakaa viiteen pääryhmään niiden kemiallisten ominaisuuksien ja vaikutustavan mukaan: perinteiset värjäykset, enstyymihistokemia, immunohistokemia, lektiinihistokemia ja hybridisaatiohistokemia. Perinteisissä värjäyksissä väriaineiden ja kudosten välillä tapahtuu useita kemiallisia ja fysikaalisia reaktioita, joista suurin osa on tuntemattomia. Värjäyksessä käytetään luonnonvärejä sekä keinotekoisia värejä. Osa väreistä vaatii peittausaineen eli välittäjäaineen kiinnittyäkseen kudokseen. (Aho 1994, 19-23.)

Entsyymihistokemiassa aktiviinen entsyymi paikannetaan kudosleikkeestä värillisen yhdisteen avulla, joka saostuu entsyymin katalysoiman reaktion alueelle. Kudosleikettä inkuboidaan entsyymin substraatin läsnä ollessa, josta syntyvä reaktiotuote saadaan näkyväksi värillisen reagenssin avulla, joka saostuu entsyymin esiintymiskohtaan. Tärkeimmät entsyymihistokemialliset sovellukset ovat proteiini- sekä hermosto- ja lihasvärjäysten yhteydessä (Aho 1994, 25-26).

Immunohistokemiassa kudosleikkeessä sijaitseva antigeeni saadaan näkyväksi spesifin vasta-aineen ja leimausjärjestelmän avulla. Menetelmässä voidaan käyttää fluoresoivia merkkiaineita (immunofluoresenssimenetelmä) tai eri entsyymejä (immunoentsyymimenetelmä). Merkkiaineiden leimauksessa käytettävät menetelmät ovat: suora- ja epäsuora-, entsyymi-antientsyymi-, avidiini-biotiini- ja polymeerimenetelmä. (Naukkarinen 2007, 50.)

Lektiinihistokemiassa käytettävät lektiinit ovat proteiineja tai glykoproteiineja jotka agglutinoivat soluja tai saostavat hiilihydraatteja. Niihin voidaan liittää fluoresoiva leima, jonka sitoutuminen kudoksiin voidaan todeta immunohistokemiallisin menetelmin. Lektiinimenetelmää käytetään lähinnä periytyvien aineenvaihduntasairauksien sekä verisuoniperäisten kasvainten diagnostiikassa. (Aho 1994, 28-29.)

Hybridisaatiohistokemiassa eli *in situ* -hybridisaatiossa paikannetaan solun tuottamien aineiden synteesiä ohjaavia nukleiinihapposekvenssejä. *In situ* -hybridisaatiolla voidaan tunnistaa tiettyä proteiinia aktiivisesti tuottavat solut sekä tunnistaa ihmiselimistölle vieras perintöaines (esim. bakteerit ja virukset). (Aho 1994, 29-30.)

2.2.2 Väriaineet

Histologisissa värjäyksissä yleisimmin käytetty ja suosituin värjäysmenetelmä on hematoksyliini-eosiini-värjäys eli H&E-värjäys. Menetelmän suosio perustuu sen yksinkertaisuuteen ja kykyyn osoittaa suuri määrä eri kudosrakenteita. Hematoksyliini värjää ensisijaisesti solujen tumat sinimustiksi niin, että myös tuman sisäiset rakenteet korostuvat. Hematoksyliinia saadaan Väli-Amerikasta peräisin olevasta Hematoxylon campechianum -puusta. Väriaineena toimii hematoksyliinin hapetustuote hemateiini. Koska hemateiini sitoutuu kudokseen huonosti, on sen kanssa useimmiten käytettävä peittausaineita, kuten alumiinin, raudan tai volframin suoloja. Hematoksyliinit luokitellaan niiden kanssa käytettävien peittausaineiden mukaan, jotka vaikuttavat siihen, miten väri käyttäytyy kudoksissa. (Bancroft & Gamble 2008, 121.) Käytössä on myös synteettisiä tumavärejä (Aho 1994, 32).

Solujen sytoplasmat värjäytyvät happamilla sulfoni- ja karboksyyliryhmiä sisältävillä väriaineilla. H&E-värjäyksen toinen komponentti eosiini värjää solujen sytoplasmaa ja useimpia tukikudoksia punaisen, vaaleanpunaisen ja oranssin eri sävyisiksi. Eosiinit ovat ksantiinivärejä, joista eniten käytetty on Eosin Y. Sytoplasman värjäyksessä käytetään myös molekyylirakenteeltaan yksinkertaista, keltaista nitroväriä pikriinihappoa (hematoksyliinimenetelmät ja van Gieson -värjäys). (Aho 1994, 32.)

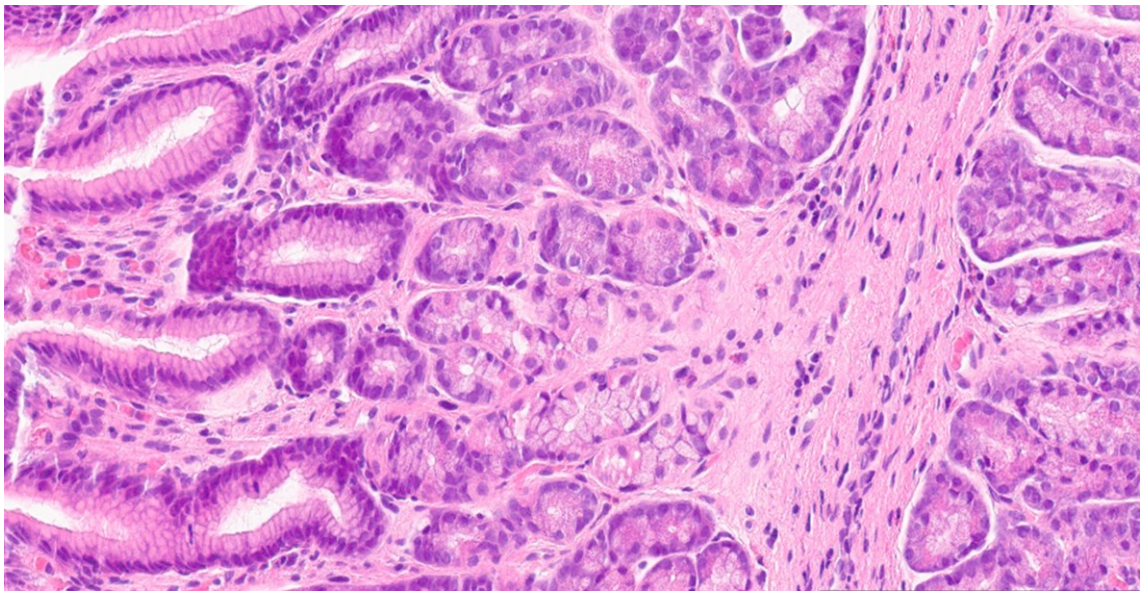

KUVA 1. Hematoksyliini-eosiini eli H&E-värjäys mahalaukusta.

Sidekudosvärit värjäävät ensisijaisesti kollageeneja, jotka voivat esiintyä joko sidekudoskollageenina, rustona tai tyvikalvoina. Kollageenia esiintyy pieninä määrinä myös luussa, ihossa ja valtimoissa. Sidekudosväreiksi soveltuvat trikromi- ja retikuliinivärjäykset sekä Weigert-van Gieson. Trikromi-värjäyksiin kuuluu monia eri värjäystekniikoita, jotka osoittavat spesifisesti lihaskudosta, kollageenisäikeitä, fibriiniä ja erytrosyyttejä. Massonin trikromivärjäyksessä solulima, lihas ja erytrosyytit värjäytyvät punaiseksi ja kollageeni sinertävän vihreäksi. Hienojakoisten sidekudossäikeiden, retikuliinisäikeiden osoittamiseen käytetään yleensä hopeaimpregnaatiomenetelmiä, koska perinteiset väriaineet eivät ole yhtä tehokkaita kollageenin ja retikuliinisäikeiden erottelussa. Hopeavärjäyksissä säikeet värjäytyvät mustiksi. Weigert van Giesonin -värjäyksessä väriaineina ovat pikriinihappo ja hapan fuksiini. Pikriinihappo värjää fibriinin, soluliman, lihaksen ja punasolut kellertäviksi ja fuksiini sidekudoksen kollageenin punaiseksi. Värjäyksestä on myös erilaisia muunnelmia. Elastiinin osoittamiseksi on käytössä useita eri värjäysmenetelmiä, kuten Verhoeff van Gieson ja orseiini-Giemsa, joissa elastiiniset säikeet värjäytyvät mustiksi tai tumman ruskeiksi. (Aho 1994, 33-35; Bancroft & Gamble 2008, 146, 155.)

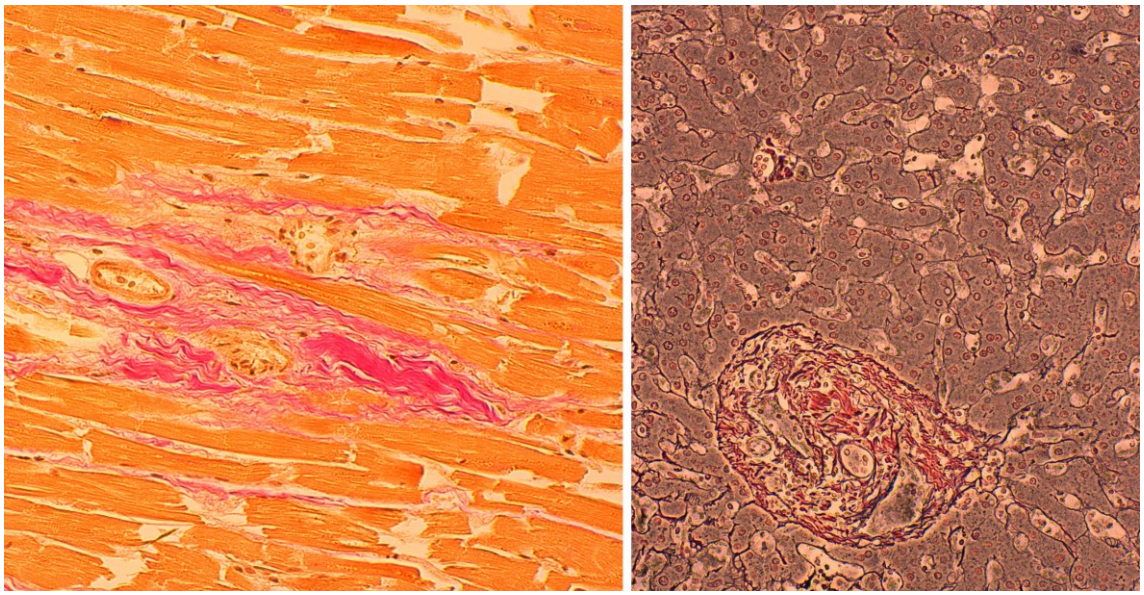

KUVA 2. Vasemmalla Weigert van Gieson -värjäys sydänlihaskudoksesta. Oikealla hopeavärjäyksiin kuuluva retikkelivärjäys maksasta.

Kudosleikkeissä värjättäviä hiilihydraatteja ovat glykogeeni ja limat. Glykogeenia esiintyy maksassa, sydän- ja luurankolihaksessa, karvatupen epiteelissä, kohdunrungon limakalvolla, emättimen levyepiteelissä sekä tietyissä kasvainsoluissa. Solun sisäiset tai soluväliaineen osana toimivat limat jaetaan happamiin ja neutraaleihin limoihin. Limoja esiintyy suolistossa, hengitysteissä ja lisääntymiselimistössä. Yleisimmät glykogeenin ja limojen osoittamiseen käytetyt värjäykset ovat PAS (periodic acid Schiff) sekä Alcian blue. PAS-värjäyksessä glykogeenit, neutraalit limat sekä useimmat glykoproteiinit värjäytyvät aniliininpunaiseksi (magenta) ja tumat sinisiksi. Alcian blue –värjäyksessä happamat limat ja hyaluronihappo värjäytyvät siniseksi ja tumat sinisen mustiksi. Alcian blue ja PAS –tekniikoita voidaan käyttää yhdessä happamien ja neutraalien limojen erottamiseksi. (Bancroft & Gamble 2008, 164,168-173.) Glykogeenien värjäykseen käytetään myös Bestin karmiini menetelmää, jossa glykogeeni värjäytyy punaiseksi ja tumat harmaanmustiksi (Aho 1994, 41).

Taudinmäärityksissä rasvavärjäyksiä käytetään vain harvoin. Rutiinikudoskäsittelyssä rasvat liukenevat etanoliin ja ksyleeniin, minkä vuoksi rasvojen osoittamiseen käytetään kalsium-formaliinissa jälkikiinnitettyä jääleikettä. Kalsiumionit suojaavat fosfolipidejä. Rasvatyyppejä erotellaan ekstraktiomenetelmällä, jossa lämpötilaa ja liuotinta vaihdellaan. (Aho 1994, 44.) Yleisimmin käytetyt rasvavärjäykset ovat Sudan black ja Oil red, jotka värjäävät kaikkia rasvatyyppejä. Sudan black värjää rasvat mustaksi ja Oil red punaisen sävyisiksi. (Naukkarinen 2007, 38-40.)

Bakteereita tutkitaan yleisimmin sivelynäytteestä, mutta niitä voidaan tutkia myös histologisista parafiinileikkeistä. Sekä sivelyissä että parafiinileikkeissä bakteerit värjätään gram-värjäyksellä, missä värjäytyminen perustuu niiden seinämän rakenne-eroihin. Paksuseinäiset grampositiiviset bakteerit värjäytyvät sinivioleteiksi ja ohutseinäiset gramnegatiiviset bakteerit punaisiksi. (Aho 1994,50-51.)

Kaikkien aminohappojen perusrakenne on samanlainen, mutta niiden sivuryhmät määrittävät proteiinien värjäytyvyysominaisuudet ja käytettävät menetelmät. Pääsääntöisesti värjäyksissä käytetään erilaisia aminoryhmäkohtaisia menetelmiä, mutta ninhydrin-Schiff-menetelmää voidaan käyttää kaikkien aminohappojen osoittamiseen. (Bancroft & Gamble 2008, 217-218.)

3 PERUSKUDOKSET

Kudokset muodostuvat samoihin tehtäviin erilaistuneiden solujen liittyessä yhteen. Kudokset jaotellaan yleensä neljään päätyyppiin solujen koon, muodon ja toiminnan mukaan. Näitä niin kutsuttuja peruskudostyyppejä ovat epiteelikudos, tukikudos, lihaskudos ja hermokudos. (Waugh & Grant 2011, 33.) Elin on eri kudoksista muodostunut toiminnallinen kokonaisuus, joka voi koostua yhdestä tai useammasta peruskudostyypistä. Samankaltaisiin toimintoihin erikoistuneet elimet muodostavat yhdessä elinjärjestelmiä, kuten ruoansulatusjärjestelmä, hengitysjärjestelmä ja verenkiertojärjestelmä. (Scanlon & Sanders 2011, 6-7.)

3.1 Epiteelikudos

Epiteelikudosta eli pintakudosta esiintyy elimistössä lähes kaikilla pinnoilla. Epiteeli koostuu tiukasti toisiinsa sitoutuneista soluista, joiden välissä on hyvin vähän soluväliainetta. Solukerroksen alla on verisuoneton tyvikalvo, joka kiinnittää epiteelin sidekudokseen. Epiteelit luokitellaan niiden solukerrosten lukumäärän perusteella yksinkertaisiin ja kerrostuneisiin epiteeleihin sekä kudoksen uloimpien solujen muodon mukaan levy-, lieriö- ja kuutioepiteeleihin. Yksinkertainen epiteeli koostuu nimensä mukaisesti vain yhdestä solukerroksesta, kun taas kerrostuneessa epiteelissä solukerroksia on kaksi tai enemmän. (Young ym. 2014, 82.)

Epiteelisolut ovat kiinnittyneet toisiinsa erilaisilla soluliitoksilla. Liitokset mahdollistavat yhtenäisten epiteelipintojen muodostuksen, joissa kaikki solut ovat vuorovaikutuksessa toistensa kanssa saavuttaakseen jokaiselle epiteelille tyypilliset toiminnalliset ominaisuudet. Soluliitoksia on viittä eri tyyppiä: Tiivisliitos, vyöliitos, desmosomi, hemidesmosomi ja aukkoliitos. Tiivisliitos esiintyy lähimpänä epiteelin pintaa, ja se säätelee solujen välissä tapahtuvaa diffuusiota. Aivan tämän alapuolella esiintyy vyöliitos ja seuraavana desmosomi, jotka kiinnittävät vierekkäiset solut toisiinsa muodostaen vahvan epiteelin. Aukkoliitokset osallistuvat solujen väliseen viestintään mahdollistamalla ionien sekä pienten molekyylien kulkemisen solujen välillä. Hemidesmosomi puolestaan kiinnittää solut tyvikalvoon. (Young ym. 2014, 88-89.)

Epiteelillä on useita eri tehtäviä elimistössä. Se antaa fyysistä suojaa, säätelee molekyylien kulkua solujen ja kudosten välillä (diffuusio ja imeytyminen) sekä muodostaa ja vapauttaa rauhaseritteitä.

Eri epiteelityypit ovat erikoistuneet eri tehtäviin niiden rakenteen ja sijainnin mukaan. Yhdellä epiteelityypillä voi olla useampia tehtäviä, esimerkiksi ohutsuolen pintaepiteeli osallistuu ravintoaineiden imeytymiseen, mutta se myös suojaa itseään suoliston haitalliselta sisällöltä erittämällä pinnalleen limakerroksen. (Young ym. 2014, 82.)

3.1.1 Yksinkertainen levyepiteeli

Levyepiteeli koostuu litistyneistä, epäsäännöllisen muotoisista soluista. Epiteelin alapuolella on hyvin ohut tyvikalvo, joka ei yleensä erotu perinteisellä valomikroskoopilla. Levyepiteelin ohut rakenne mahdollistaa tehokkaan aineiden vaihtumisen, minkä vuoksi sitä esiintyy verisuonten sisäseinämissä sekä keuhkorakkuloiden pinnoilla. Yksinkertaista levyepiteeliä esiintyy myös keuhkopussinontelossa, sydänpussissa ja vatsakalvossa, joissa se mahdollistaa kudosnesteiden tehokkaan imeytymisen ja erittämisen. (Young ym. 2014, 83.)

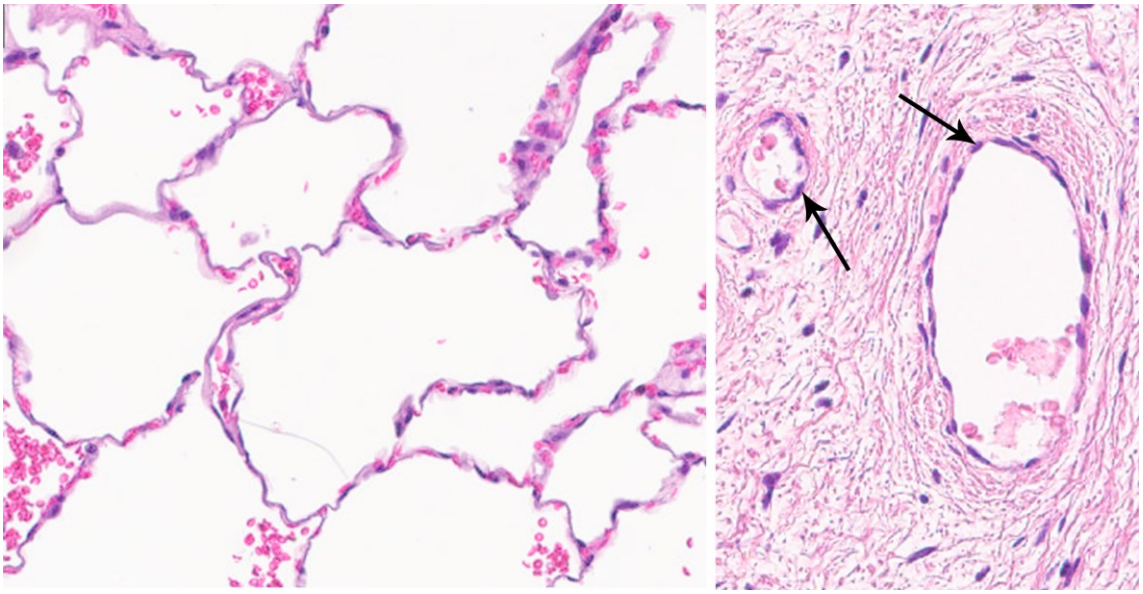

KUVA 3. Vasemmalla yksinkertaista levyepiteeliä ja verisoluja keuhkossa. Oikealla yksinkertaista levyepiteeliä verisuonien pinnoilla.

3.1.2 Yksinkertainen kuutioepiteeli

Kuutioepiteelin solut ovat nimensä mukaisesti neliön mallisia, joiden tuma on pyöreä ja sijaitsee keskellä solua. Solukerroksen alapuolella oleva tyvikalvo kiinnittää epiteelin sidekudokseen. Yksinkertaista kuutioepiteeliä esiintyy useissa pienissä tiehyissä sekä putkistoissa, kuten munuaisissa

ja haimassa. Kuutioepiteelin tehtävät vaihtelevat sijainnin mukaan erityksen ja absorption eli sisäänoton välillä. (Young ym. 2014, 84.)

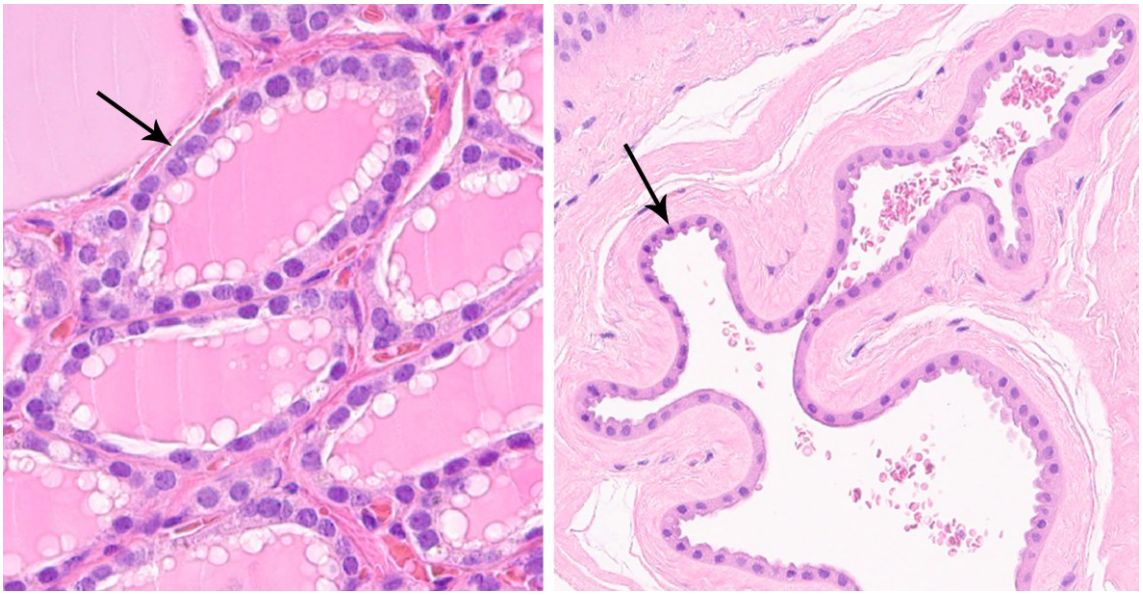

KUVA 4. Vasemmalla yksikertaista kuutioepiteeliä kilpirauhasen kolloidirakkuloiden pinnalla. Oikealla yksinkertaista kuutioepiteeliä sikiökalvoissa.

3.1.3 Yksinkertainen lieriöepiteeli

Lieriöepiteeli koostuu pitkistä, pylväsmäisistä soluista. Tuma on solun tapaan pitkänmallinen ja voi sijaita solun tyvessä, keskellä tai sytoplasman yläosassa. Solujen korkeus vaihtelee sijainnin ja toiminnan mukaan. Epiteelin pääasiallisia tehtäviä elimistössä ovat eritys ja absorptio. Lieriöepiteeliä esiintyy ruoansulatuskanavassa, erityisesti ohutsuolen sisäpinnalla, jossa epiteelisolujen pinnalla on useita sormimaisia pullistumia eli mikrovilluksia. Mikrovilluksien tarkoituksena on lisätä epiteelin imeytymispinta-alaa. Värekarvallista yksinkertaista lieriöepiteeliä esiintyy naisilla munanjohtimissa, joissa sen tehtävänä on kuljettaa munasolu munasarjoista kohtuun. (Young ym. 2014, 84-85.)

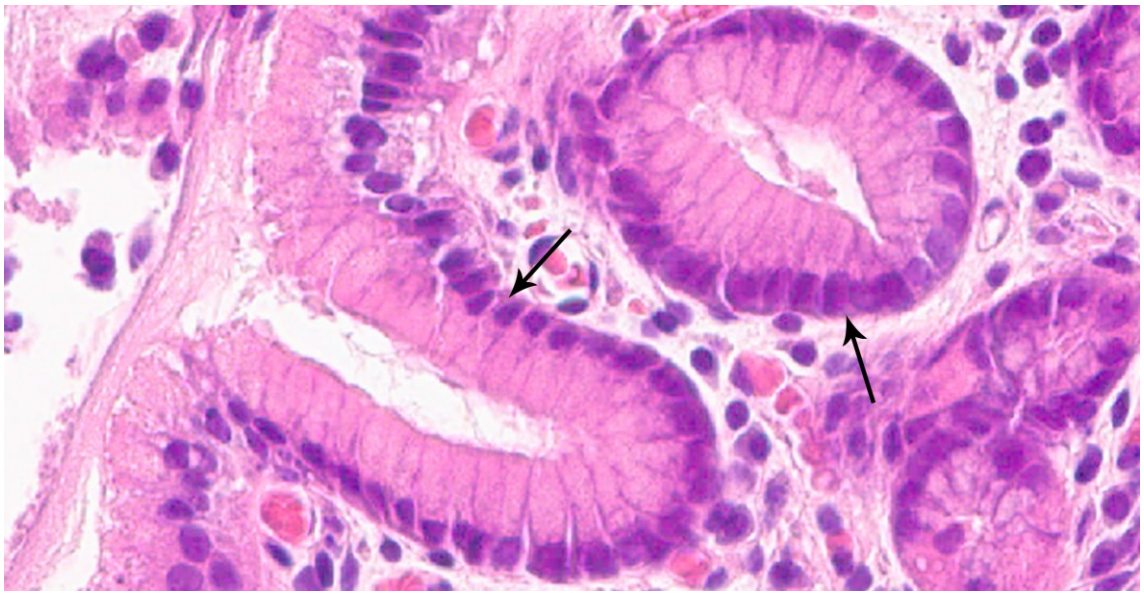

KUVA 5. Yksinkertaista lieriöepiteeliä mahalaukussa.

3.1.4 Valekerrostunut epiteeli

Valekerrostunut epiteeli on lähes yksinomaan hengitysteissä esiintyvä yksinkertainen, värekarvallinen epiteeli. Ulkoisesti se usein muistuttaa erehdyttävästi kerrostunutta epiteeliä solujen tumien sijaitessa eri tasoilla. Tämä kuitenkin johtuu siitä, että vain osa tyvikalvoon kiinnittyneistä soluista ulottuu epiteelin pintaan asti. Pintaan ulottumattomat solut, tyvisolut, ovat jakautumiskykyisiä ja osallistuvat siten epiteelin uusiutumiseen ja vaurioiden korjaamiseen. Tumat sijoittuvat yleensä solujen kahteen alempaan kolmannekseen. (Young ym. 2014, 85.)

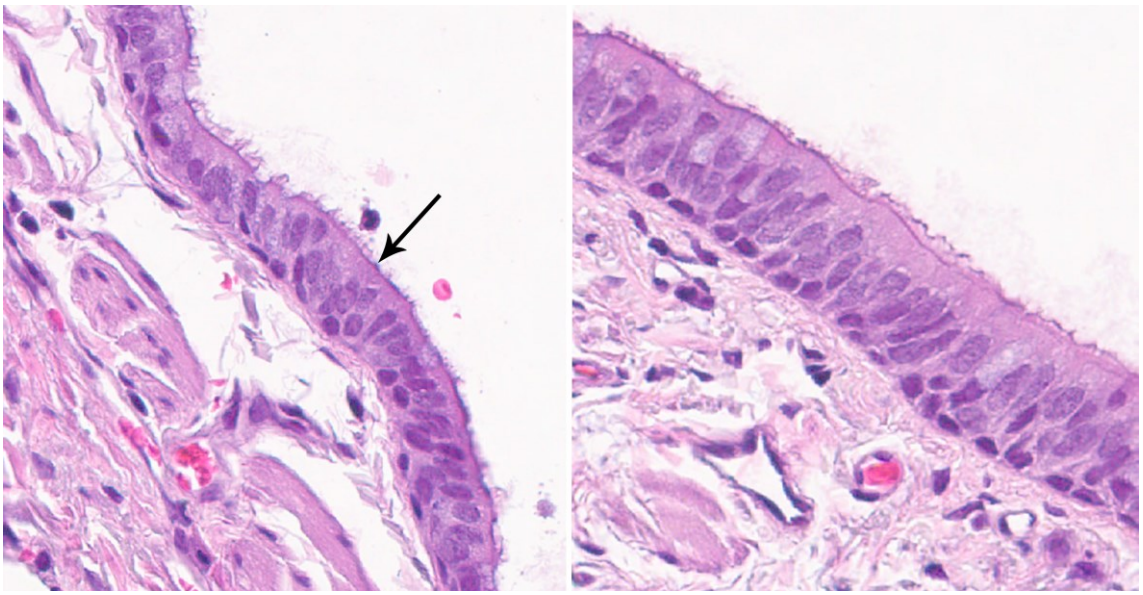

KUVA 6. Valekerrostunutta epiteeliä keuhkoissa. Pinnalla nähtävissä värekarvoja.

3.1.5 Kerrostunut levyepiteeli

Kerrostunutta levyepiteeliä esiintyy suuontelossa, nielussa, ruokatorvessa, peräaukossa ja emättimessä, joissa esiintyy kovaa mekaanista kulumista. Levyepiteeli ei kestä kuivuutta, minkä vuoksi rauhaseritteiden ylläpitämä kosteus on epiteelin toiminnalle tärkeää. Epiteelin tyvikerros koostuu jakautumiskykyisistä kuutionmallisista soluista, jotka kypsyessään siirtyvät kohti epiteelin pintaa. Niiden muoto muuttuu epiteelin keskellä monikulmaiseksi, mutta siirtyessään lähemmäs pintaa ne saavat lopullisen ohuen ja levymäisen muotonsa. (Young ym. 2014, 86.)

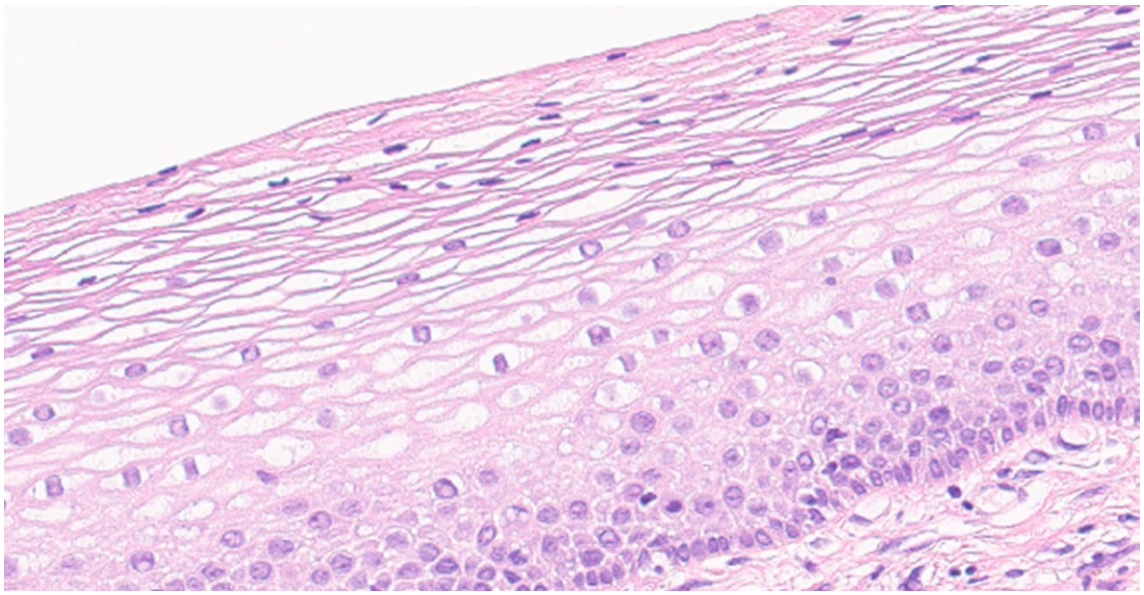

KUVA 7. Ihon kerrostunutta levyepiteeliä.

Kerrostuneen levyepiteelin keratinisoitunutta muotoa esiintyy ihossa. Keratiini on proteiini, joka muodostaa epiteelikerrosten päälle kovan hankausta ja kuivuutta kestävän pinnan. Pinta koostuu keratinisoituneista soluista, joissa ei ole nähtävissä tumaa. Keratiinia voi alkaa muodostua muillakin levyepiteelin verhoamilla alueilla, mikäli ne altistuvat erityisen kovalle hankaukselle tai kuivuudelle. (Young ym. 2014, 87.)

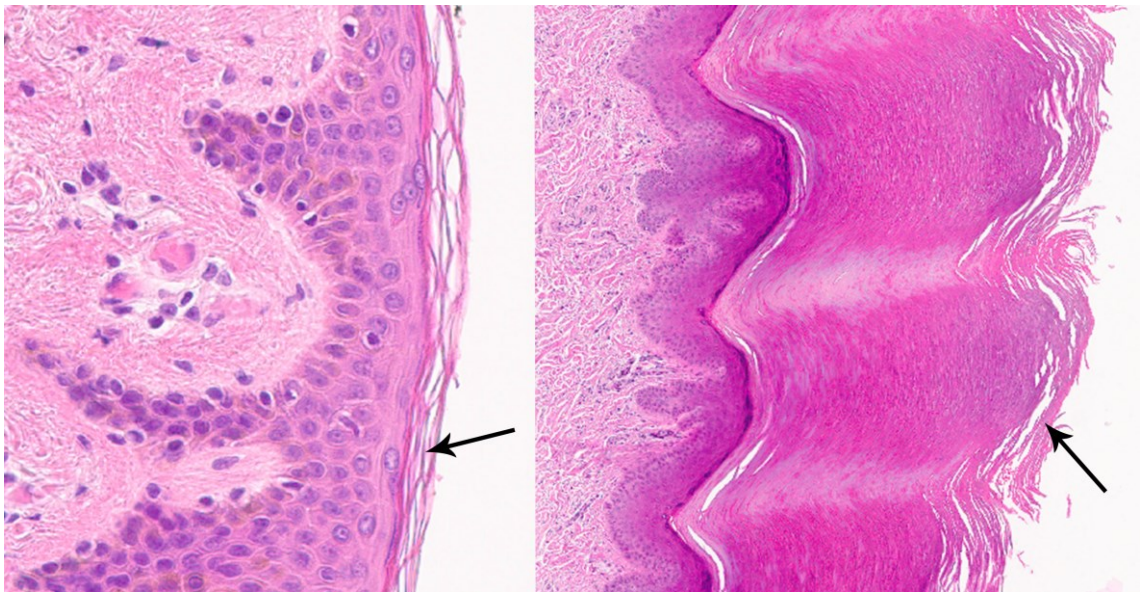

KUVA 8. Vasemmalla ihon kerrostunutta levyepiteeliä, jossa keratinisoitunut pinta. Oikealla paksun ihon keratinisoitunutta, kerrostunutta levyepiteeliä.

3.1.6 Kerrostunut kuutioepiteeli

Kerrostunut kuutioepiteeli koostuu yleensä vain kahdesta tai kolmesta solukerroksesta. Solut voivat olla kaikki kuutionmallisia tai osa voi olla pitempiä, lieriömäisiä, mutta pintakerros on kuitenkin aina kuutiomainen. Kerrostunutta kuutioepiteeliä esiintyy rauhasrakenteissa, joissa se tarjoaa yksinkertaista epiteeliä kestävämmän pinnan. Merkittäviä eritys- tai sisäänottotehtäviä kerrostuneella kuutioepiteelillä ei tiedetä olevan. (Young ym. 2014, 87.)

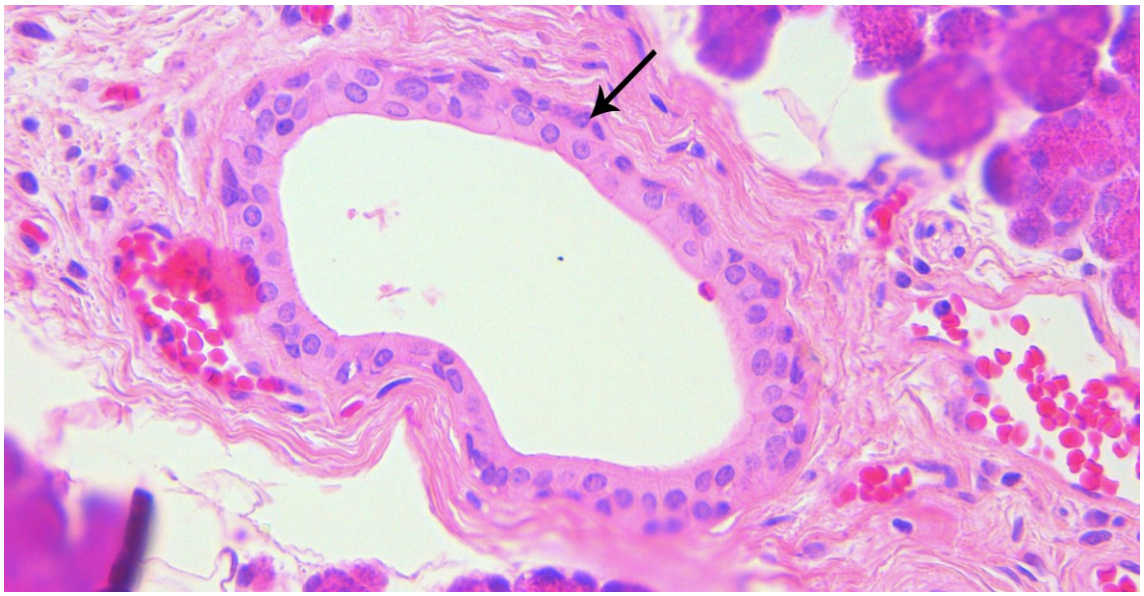

KUVA 9. Kerrostunutta kuutioepiteeliä sylkirauhasessa.

3.1.7 Kerrostunut lieriöepiteeli

Kerrostuneen lieriöepiteelin tyvikerros koostuu kuutionmallisista soluista ja pinta korkeista lieriömäisistä soluista. Epiteeliä esiintyy nielussa ja kurkunpäässä, silmän sidekalvossa, sylkirauhasten suurissa kokoojaputkissa sekä miehillä virtsaputkessa. Lisäksi sitä esiintyy myös eri epiteelien liitoskohdissa, kuten kurkunkannessa sekä peräsuolen ja peräaukon liitoksessa. Liitoskohdat ovat alttiita pahanlaatuisille muutoksille niiden epävakaan rakenteen takia. (Ovalle & Nahirney 2008, 38.)

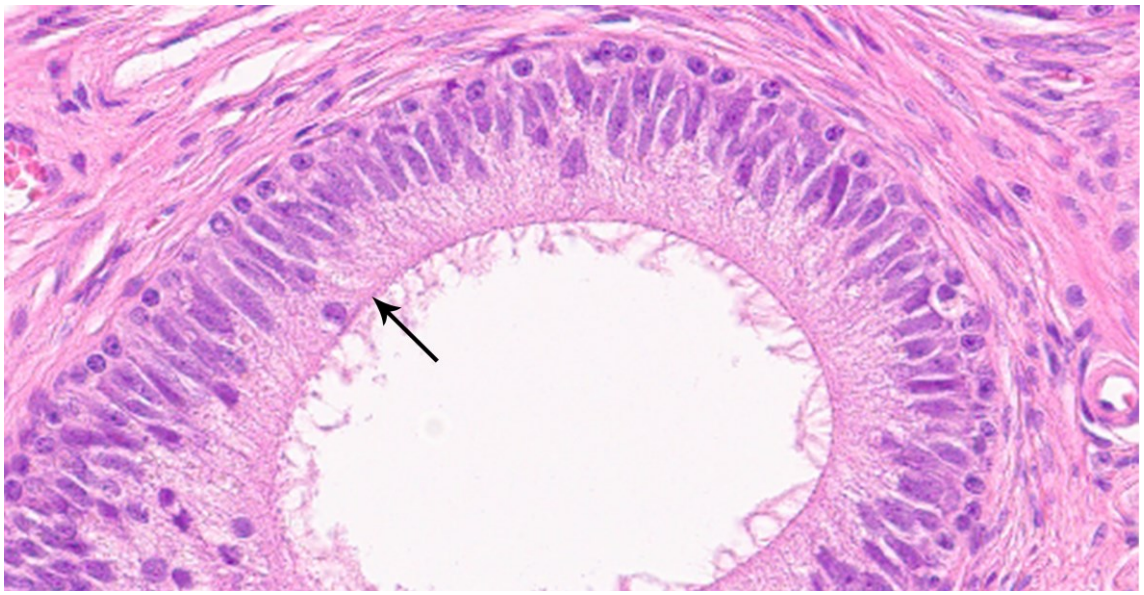

KUVA 10. Kerrostunutta lieriöepiteeliä kiveksessä.

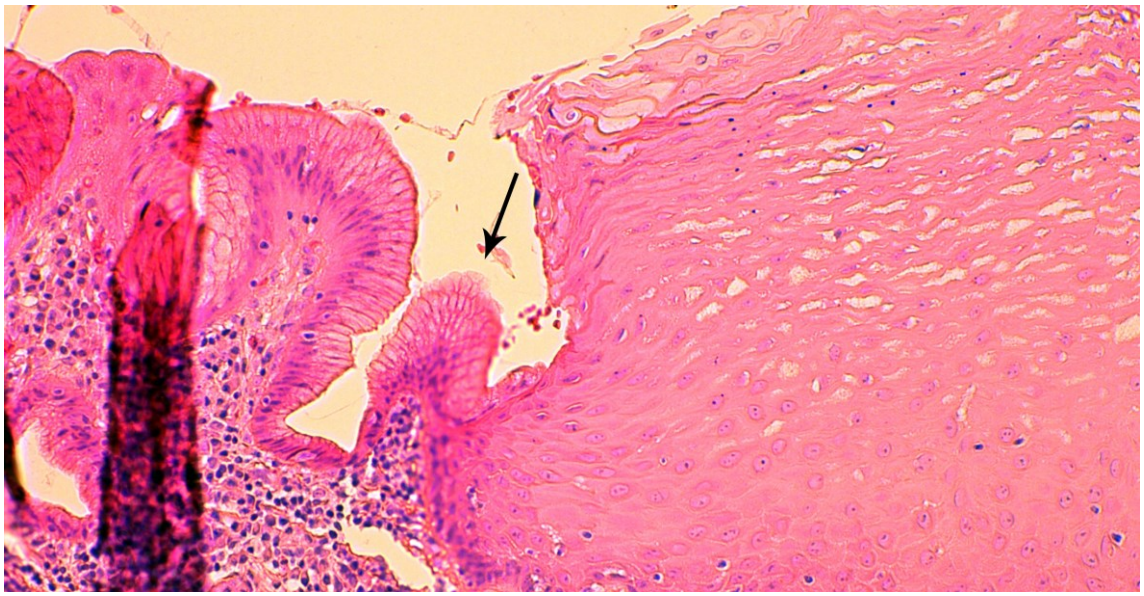

KUVA 11. Mahan ja ruokatorven liitoskohta. Vasemmalla kerrostunutta lieriöepiteeliä, joka muuttuu nuolen osoittamassa liitoskohdassa kerrostuneeksi levyepiteeliksi. (Tumma alue vasemmalla on kudosnäytteessä oleva ryppy.)

3.1.8 Välimuotoinen epiteeli eli uroteeli

Uroteeli on lähes yksinomaan virtsateissä esiintyvä kerrostunut epiteeli. Se on erikoistunut kestämään virtsan myrkkyjä ja venymään virtsarakossa virtsanmuodostuksen aikana. Lepomuodossa uroteeli on noin 4-5 solukerroksen paksuinen. Alimmat tyvisolut ovat kuutiomaisia, keskimmäiset

monikulmaisia ja pintasolut suuria, pyöreitä ja ne voivat olla kaksitumaisia. Venyneenä uroteeli näyttäytyy 2-3 solukerroksen paksuisena ja keski- sekä pintakerroksien solut ovat litistyneitä. (Young ym. 2014, 87.)

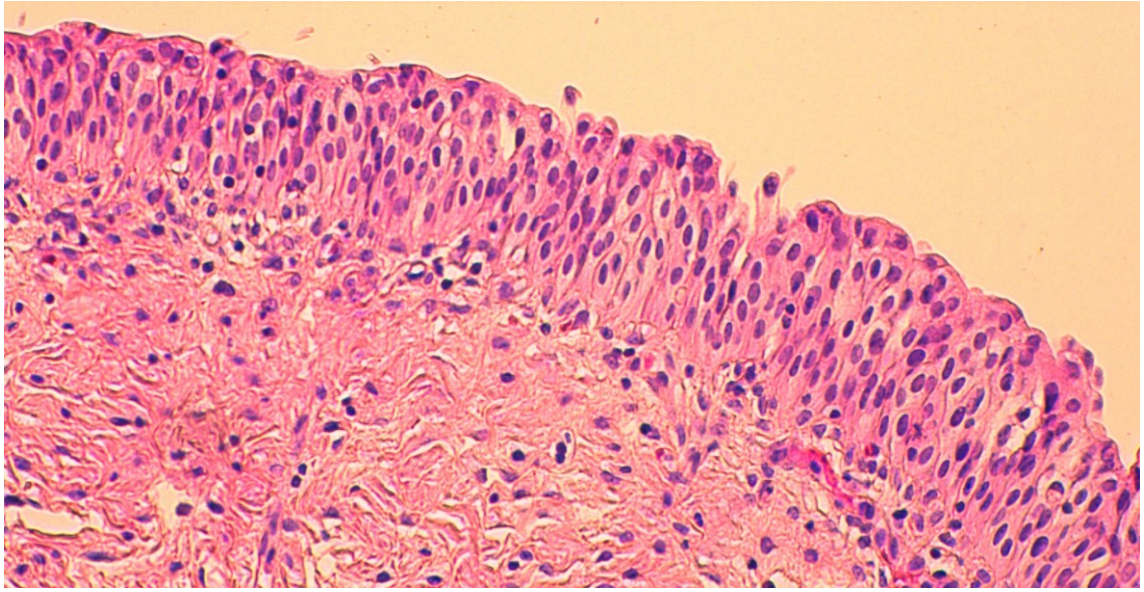

KUVA 12. Uroteelia virtsarakossa.

3.1.9 Rauhaset

Rauhaset kehittyvät epiteelikudoksesta soluryhmien lisääntyessä paikallisesti ja kuroutumalla alla olevaan tukikudokseen. Rauhasten tehtävänä on valmistaa ja erittää solun ulkopuolisia tuotteita kuten hormoneja. (Ovalle & Nahirney 2008, 42.) Eksokriiniset eli avoeritteiset rauhaset pysyvät yhteydessä epiteeliin joko suoraan tai putkimaisten rauhastiehyiden kautta. Tiehyet voivat olla yksinkertaisia tai haaroittuneita, ja erittävä osa voi olla putkimainen, kiemurainen tai rakkulamainen (alveolaarinen). Paksusuolen rauhaset ovat putkimaisia, ihon hikirauhaset kiemuraisia ja ihon talirauhaset rakkulamaisia. (Kierszenbaum 2007, 57-59.)

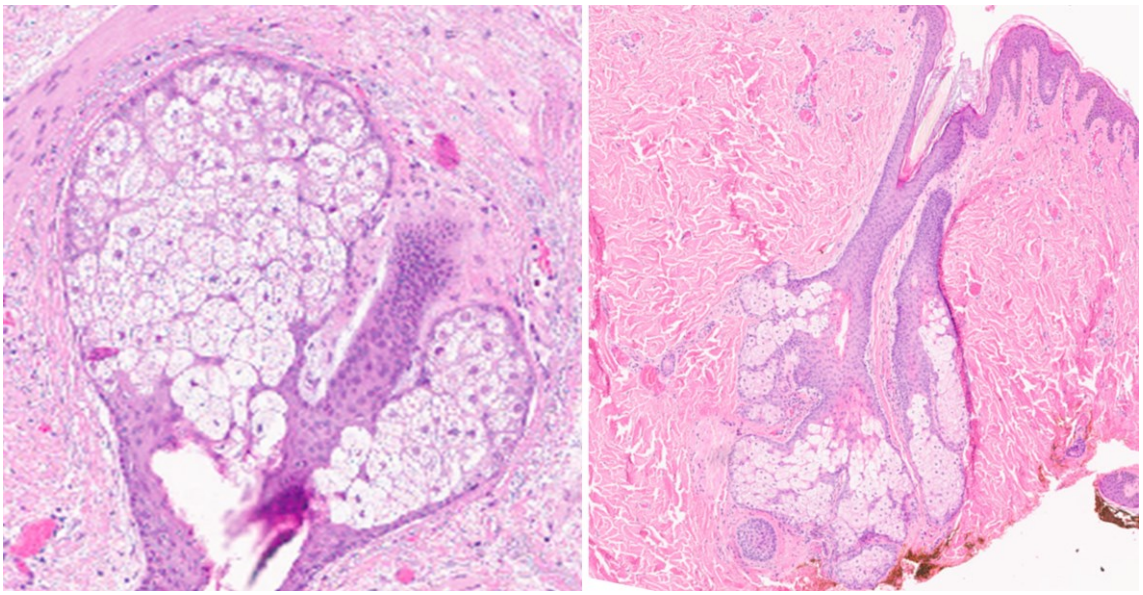

KUVA 13. Ihon talirauhasia.

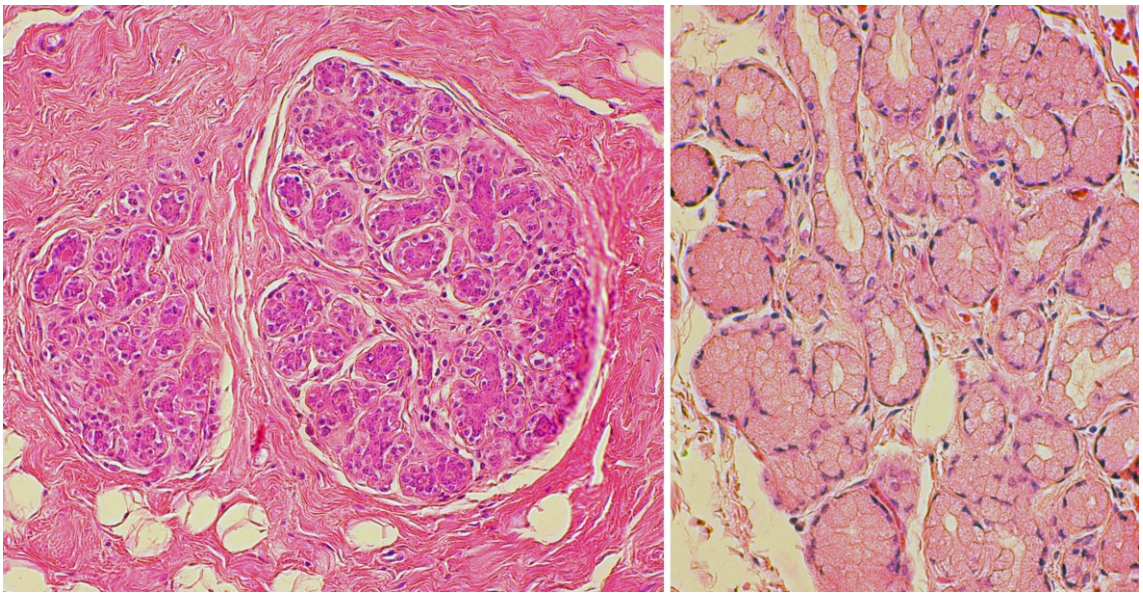

KUVA 14. Vasemmalla maitorauhasia rinnassa. Oikealla maharauhasia mahalaukussa.

Endokriinisiltä eli umpieritteisiltä rauhasilta puuttuvat rauhastiehyet, joten ne vapauttavat eritteensä suoraan verenkiertoon. Endokriiniset rauhaset sijaitsevat kapillaarisuonien läheisyydessä. (Kierszenbaum 2007, 57.) Endokriinisten rauhasten tuotteena ovat kemialliset viestiaineet eli hormonit, jotka verenkierron välityksellä kulkeutuvat kohde-elimeen tai -kudokseen. Rauhasten koko, sijainti ja ulkomuoto vaihtelevat suuresti. Rauhaset voivat koostua yksittäisistä soluista tai ne voivat olla kokonaisia elimiä, kuten esimerkiksi maksa, kivekset, munasarjat ja kilpirauhanen. (Young ym. 2014, 98.)

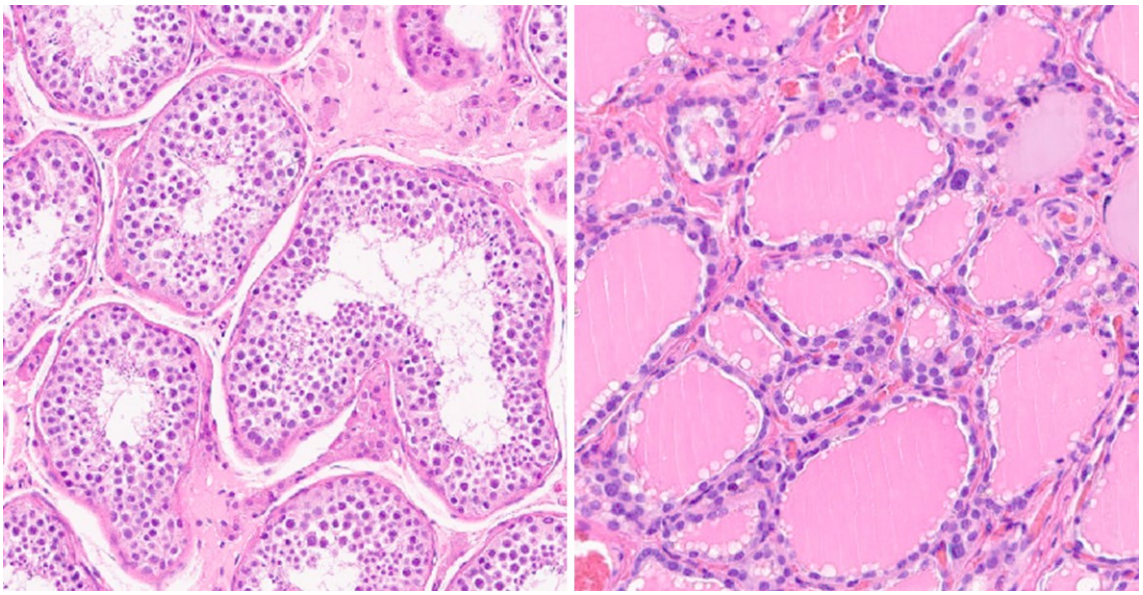

KUVA 15. Vasemmalla kiveksen ja oikealla kilpirauhasen rauhasrakenteita.

3.2 Tukikudos

Tukikudoksen tehtävänä on tarjota rakenteellista ja aineenvaihdunnallista tukea kehon muille kudoksille sekä elimille. Se tukee, suojaa ja liittää yhteen muita kudoksia sekä välittää ravinteita, aineenvaihduntatuotteita ja jäteaineita verenkierron ja kudosten välillä. (Young ym. 2014, 65.) Tukikudoksiin kuuluvat sidekudokset, rasvakudos, rustokudos ja luukudokset. Veri ja imuneste voidaan luokitella nestemäisiksi tukikudoksiksi. (Vierimaa & Laurila 2015, 33.)

Kaikki tukikudokset muodostuvat kahdesta pääkomponentista: soluista ja soluväliaineesta. Solut voidaan luokitella niiden toiminnan mukaan eri tyyppeihin, kuten fibroblastit, rustosolut, rasvasolut, osteblastit ja ostesyytit. Tukikudoksille on ominaista vähäinen solujen määrä ja runsas soluväliaineen määrä. Soluväliaine määrittää jokaisen tukikudostyypin fysikaaliset ominaisuudet. Soluväliane muodostuu niin sanotusta perusaineesta (ground substance) ja siihen sisältyvistä erilaisista proteiinisäikeistä sekä rakenteellisista glykoproteiineista. Geelimäinen perusaine muodostuu haarautumattomien polysakkaridiketjujen yhdistelmästä, jota proteiinisäikeet vahvistavat. Proteiinisäikeet voivat olla joko vetolujuutta tuovia kollageenisyitä tai joustavuutta tuovia elastiinisyitä. (Young & Heath 2000, 65-73.)

3.2.1 Sidekudokset

Sidekudos koostuu sidekudossoluista eli fibroblasteista sekä kollageeni- ja elastiinisäikeistä. Sidekudos voidaan jaotella löyhään sekä tiiviiseen sidekudokseen. Löyhää sidekudosta on kaikkialla elimistössä, missä se toimii eräänlaisena täyteaineena elinten ja muiden kudosten välissä. Se on pehmeää ja helposti uusiutuvaa, koska se sisältää runsaasti jakautumiskykyisiä soluja ja verisuonia, mutta vain vähän proteiinisäikeitä. Löyhää sidekudosta on ihon alla ja epiteelikudoksen alla kaikissa kehon onkaloissa, jotka avautuvat ympäristöön. Ihonalainen kudos muodostaa arpea ihon haavautuessa: fibroblastit pystyvät liikkumaan vaurioituneelle alueelle ja tuottamaan proteiinisäikeitä osana korjausprosessia. Löyhässä sidekudoksessa on myös tulehduksellisia kemikaaleja tuottavia mast-soluja sekä useita liikkumiskykyisiä veren valkosoluja, jotka toimivat osana kehon immuunijärjestelmää. (Scanlon & Sanders 2011, 80-81.)

Tiivis sidekudos voidaan jakaa kollageenisyiden järjestäytymisen mukaan tiiviiseen järjestäytymättömään sekä tiiviiseen järjestäytyneeseen sidekudokseen. Tiivis järjestäytymätön kudos koostuu pääosin fibroblasteista sekä kollageenisyistä. Soluja on tyypillisesti harvassa ja perusainetta (ground substance) on verrattain vähän. Kollageenisyitä on runsaasti ja ne ovat järjestäytyneet eri suuntiin kulkeviksi kimpuiksi, joten kudos on huomattavan vahvaa. Tiivistä järjestäytymätöntä kudosta on sellaisten onttojen rakenteiden seinämissä, joiden on kestettävä runsasta venymistä ja laajenemista, kuten esimerkiksi ruuansulatuskanavassa. Ihon verinahassa on verrattain paksu kerros järjestäytymätöntä kudosta, joka suojaa ihoa repeämiltä sen venyessä eri suuntiin. (Ross, Kaye & Pawlina 2003, 128-129.)

Kuten tiivis järjestäytymätön kudos myös tiivis järjestäytynyt sidekudos sisältää runsaasti kollageenisyitä sekä vain vähän perusainetta. Kollageenisyyt ovat yhdensuuntaisesti järjestäytyneitä tiiviisti pakkautuneita kimppuja. Solut ovat asettuneet riveihin kollageenikimppujen väleihin. Tiivis järjestäytynyt kudos on jänteiden, ligamenttien ja lihasten liitosrakenteiden (aponeuroosi) tärkein rakenneosa. (Ross, Kaye & Pawlina 2003, 128-129.)

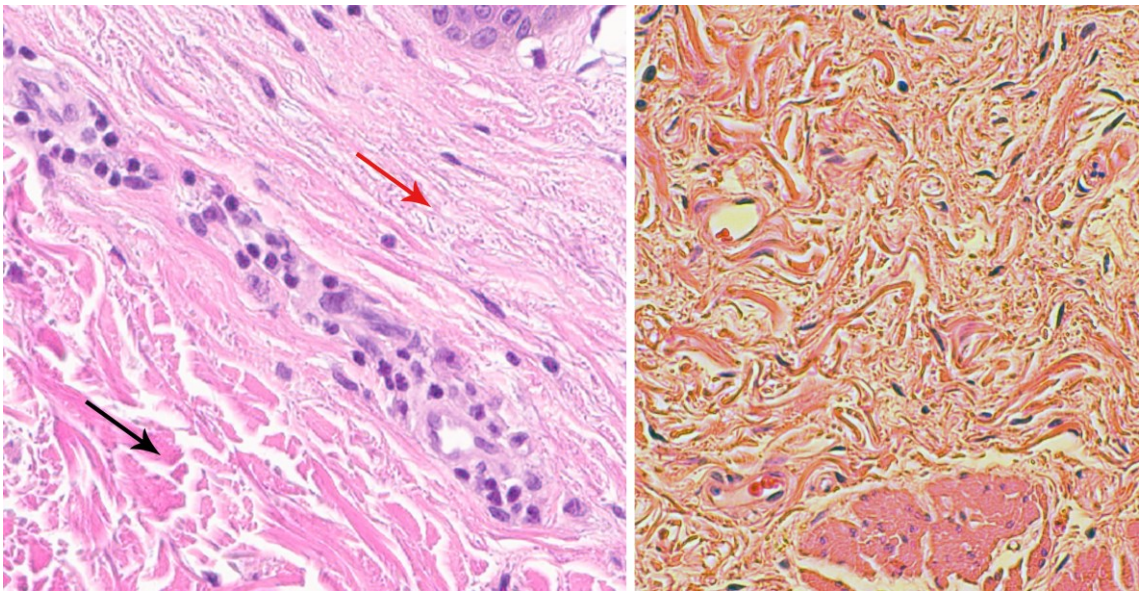

KUVA 16. Vasemmalla musta nuoli osoittaa tiivistä sidekudosta ja punainen löyhää sidekudosta ihon alla. Oikealla tiivistä sidekudosta mahalaukussa.

3.2.2 Rasvakudos

Rasvasolut eli adiposyytit ovat erikoistuneet varastoimaan rasvaa sytoplasmaansa mikroskooppisina pisaroina. Rasvasolut esiintyvät yksittäin ja pieninä ryhminä löyhässä sidekudoksessa, mutta suurina määrinä ne muodostavat rasvakudoksen. (Ross, Kaye & Pawlina 2003, 146.) Rasvasolussa on vain vähän soluväliainetta, joka muodostuu kudosnesteestä ja pienestä määrästä kollageenisyitä. Ylimääräisen ravinnon kalorit muunnetaan rasvaksi, joka varastoituu rasvasoluihin myöhempää tarvetta varten. Yksittäiset solut muuttavat kokoaan varastoitavan rasvan määrän ja käytön mukaan. Rasvasolut pystyvät uusiutumaan mitoosin kautta ja uskotaan, että kehon rasvasolujen määrä pysyy verrattain muuttumattomana läpi yksilön elämän. (Scanlon & Sanders 2011, 81.)

Rasvakudosta on erityisesti ihonalaiskudoksessa ihon verinahan ja lihasten välissä, missä se toimii energiavarastona ja lämmöneristäjänä, sekä suojana sisäelinten ympärillä. Rasvakudos toimii myös iskunvaimentimena mm. kämmenissä ja jalkapohjissa. Rasvakudos luokitellaan myös endokriiniseksi kudokseksi, koska se tuottaa leptiinihormonia. Leptiini säätelee ruokahalua ja nälän tunnetta sekä välittää hypotalamuksen kautta keskushermostolle tietoa varastorasvan määrästä. Ras-

vasolut tuottavat kemikaaleja, jotka ohjaavat insuliinin käyttöä glukoosin ja rasvan aineenvaihdunnassa. Rasvakudos osallistuu myös tulehdusreaktioihin tuottamalla verisoluja aktivoivia sytokiinejä. (Scanlon & Sanders 2011, 81.)

Ihmisen kehossa on kahdenlaista rasvakudosta: valkoista- ja ruskeaa rasvakudosta. Valtaosa aikuisen yksilön rasvakudoksesta on valkeaa rasvakudosta. Ruskeassa rasvakudoksessa rasva on varastoitunut solun sytoplasmaan useina pieniä pisaroina. Kudoksessa on runsas hermotus ja verenkierto sekä soluissa runsaasti rautaa sisältäviä mitokondrioita, jotka saavat kudoksen näyttämään punaruskealta. Ruskeaa rasvakudosta esiintyy runsaimmin imeväisillä, joilla se toimii tärkeänä osana kehon lämmönsäätelyä. Lapsen kehittyessä ruskea rasvakudos hupenee ja aikuisilla sitä esiintyy niska- ja hartia-alueella sekä selkärangan läheisyydessä. Se osallistuu myös aikuisiällä lämmönsäätelyyn, ja koska sitä usein esiintyy hoikilla yksilöillä enemmän kuin ylipainoisilla yksilöillä, uskotaan sen myös vaikuttavan ruumiinpainon säätelyyn. (Scanlon & Sanders 2011, 81.)

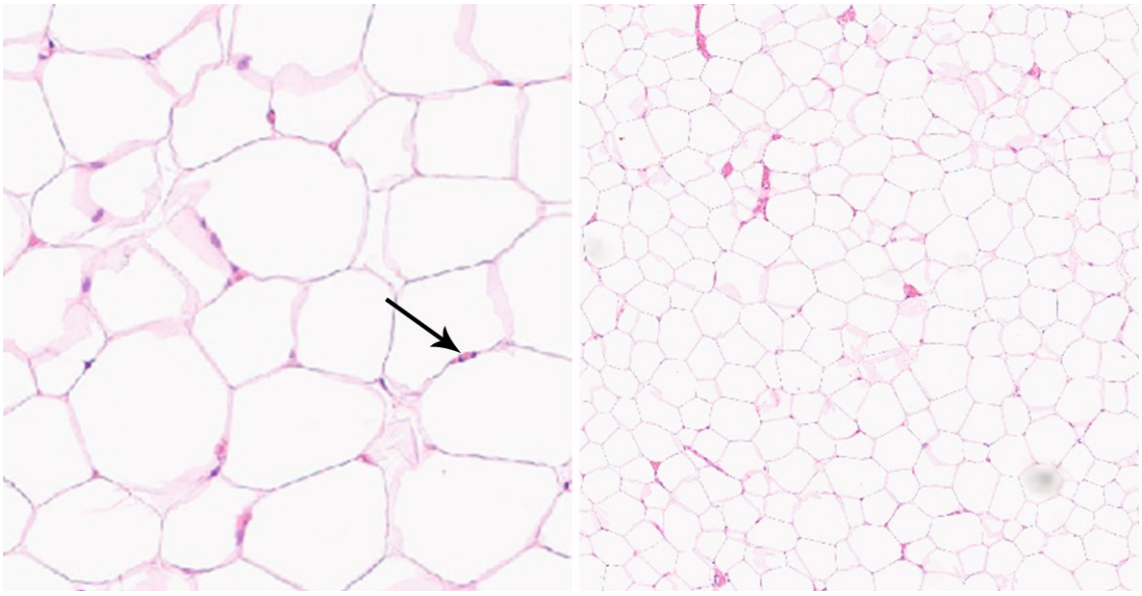

KUVA 17. Rasvakudosta ihon alta. Nuoli osoittaa rasvasolun laidalla sijaitsevaa tumaa.

3.2.3 Rustokudos

Rustokudos on kestävää ja taipuisaa kudosta, joka muodostuu rustosoluista (kondrosyyteistä) ja niiden tuottamasta rikki- ja hiilihydraattipitoisesta soluväliaineesta sekä kollageenisäikeistä. Rustokudosta esiintyy luiden nivelpinnoilla, missä se estää hankautumista ja parantaa nivelen liikku-

vuutta. Henkitorven seinämissä rustokudoksesta muodostuneet renkaat ylläpitävät ilmateiden avoimuutta ja selkärangan nikamien välissä olevat rustolevyt toimivat iskunvaimentimina ja mahdollistavat selkärangan liikkeet. Rustokudosta on myös tukena nenässä, korvissa sekä rintakehässä. Sikiökehityksen aikana rusto ja sidekudos muodostavat mallin, jonka mukaan luut kehittyvät. (Scanlon & Sanders 2011, 83-84, 116; Leppäluoto, Kettunen, Rintamäki, Vakkuri, Vierimaa & Lätti 2007, 64.)

Rustokudoksessa ei ole verisuonia tai hermoja, eivätkä kypsän kudoksen solut juuri jakaannu, joten sen uusiutuminen on erittäin hidasta tai jopa täysin olematonta. Kudos saa ravintoaineita sitä ympäröivän rustokalvon kautta. (Vierimaa & Laurila 2015, 34.) Soluväliaineen koostumuksen perusteella voidaan erottaa kolme rustotyyppiä: lasirusto eli hyaliinirusto, kimmorusto ja syyrusto. Lasirusto on kaikista yleisin rustotyyppi ja saa nimensä lasimaisesta soluväliaineestaan, joka sisältää kollageenisyitä, proteoglykaaneja ja hyaluronihappoa. Lasirustoa tavataan kylkirustossa, nivelrustossa ja kasvulevyissä sekä nenän, kurkunpään, henkitorven ja keuhkoputken seinämissä. Lasirusto kalkkeutuu vanhetessaan. Kimmorusto eli elastinen rusto sisältää hyaliiniruston soluväliainekomponenttien lisäksi runsaasti elastisia säikeitä. Kimmorustoa tavataan paikoissa, joissa kudokselta vaaditaan joustavuutta, kuten kurkunkannessa, korvassa ja korvatorvessa. Toisin kuin lasirusto, kimmoruston soluväliaine ei kalkkeudu iän myötä. Syyrusto on yhdistelmä lasirustoa ja tiivistä järjestäytynyttä sidekudosta. Rustosolut ovat hajaantuneet kollageenisyidenmukaisesti yksitellen riveihin sekä ryhmittäin. Soluväliainetta on huomattavasti vähemmän kuin lasirustossa, eikä lasi- ja kimmorustoa ympäröivää rustokalvoa ole lainkaan. Syyrustoa on paikoissa, joissa kudokselta vaaditaan puristus- ja vetokestävyyttä, kuten selkärangan välilevyissä, häpyliitoksessa, polvinivelessä sekä luiden ja jänteiden liitoskohdissa. (Ross, Kaye & Pawlina 2003, 164-170.)

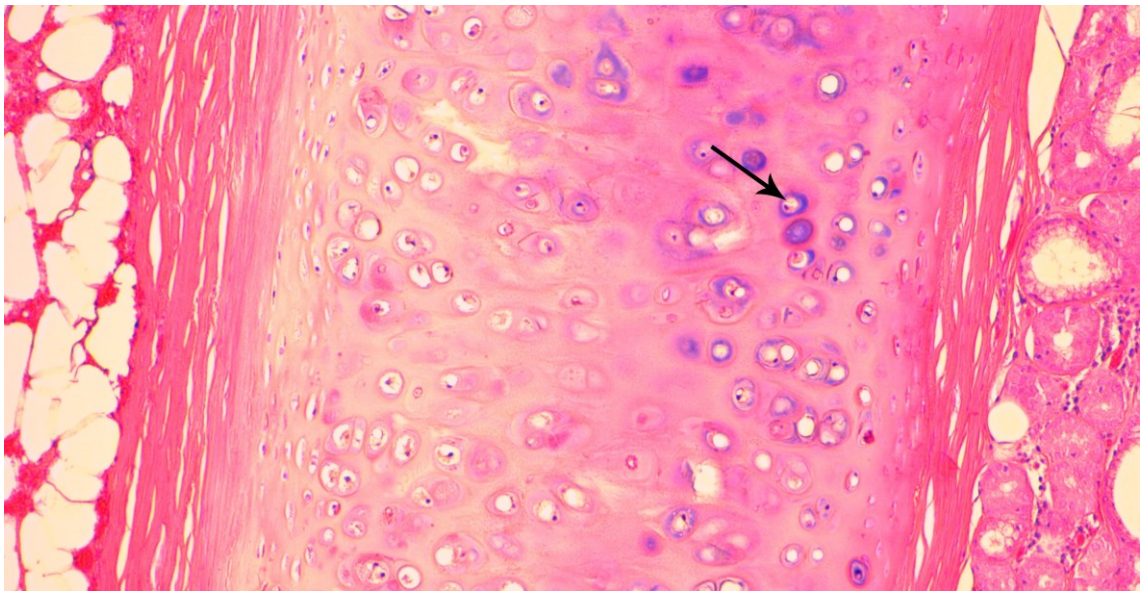

KUVA 18. Keuhkoputken lasirustoa. Nuoli osoittaa rustosolua.

3.2.4 Luukudos

Luut ovat luustojärjestelmän aktiivisia elimiä ja luukudos on luiden rakenteellinen ainesosa. Luusto koostuu luista ja kudoksista, jotka muodostavat luurangon nivelet: luukudos, rusto ja sidekudos. Luusto toimii kehon runkorakenteena, joka suojaa sisäelimiä, sisältää verisoluja tuottavaa luuydintä sekä varastoi lihasten ja hermojen toiminnalle tärkeää kalsiumia. (Scanlon & Sanders 2011, 114; Ross, Kaye & Pawlina 2003, 181.)

Luukudos koostuu luusoluista ja valtaosin kollageenisesta soluväliaineesta, joka muodostuu kalsiumsuoloista ja kollageenista. Soluväliaine on elotonta, mutta muuttuu jatkuvasti kalsiumaineenvaihdunnan mukaan. Luukudos sisältää myös paljon verisuonia ja hermoja. Luusoluja ovat osteoblastit, ostesyytit ja osteoklastit. Osteoblastit ovat luuainesta tuottavia soluja. Ne tuottavat soluväliainetta ja uutta luuta rengasmaisina kerroksina verisuonten ja hermojen ympärille. Näitä lieriömäisiä rakenteita muodostavia kerroksia kutsutaan osteoneiksi. Tuottamansa solukerroksen sisään jääneitä inaktiivisia osteoblasteja kutsutaan osteosyyteiksi. Osteosyytit osallistuvat luukudoksen ravitsemiseen ja säätelevät varastokalsiumin määrää ja käyttöä. Osteoklastit ovat vanhan luuaineksen hajottajia ja tätä kautta tärkeässä roolissa luun uusiutumisessa. Osteoblastien tuotannon ja osteoklastien hajotuksen myötä luu muokkautuu jatkuvasti ja pystyy myös korjaantumaan tehokkaasti. (Scanlon & Sanders 2011, 83, 114; Young ym. 2014, 182.)

Luukudos voidaan jakaa kahteen rakenteeltaan erilaiseen tyyppiin: tiivisluuhun ja hohkaluuhun. Osteoneista rakentunut kiinteä tiivisluu muodostaa luun ulkopinnan. Osteonien keskellä kulkeviin verisuoniin yhteydessä olevat osteosyytit välittävät ravinteita ja happea osteonin uloimmissa kerroksissa sijaitseville soluille. Tiivisluun alla on onteloinen hohkaluu. Myös hohkaluussa on osteosyyttejä, soluväliainetta ja verisuonia, mutta ne eivät ole järjestäytyneet kuten tiivisluussa. Hohkaluun onteloissa on usein myös sidekudoksesta muodostuvaa verisoluja tuottavaa punaista luuydintä. Vastasyntyneellä kaikki luuydin on verisoluja tuottavaa, mutta aikuisella pitkien luiden luuydin on rasvoittunut keltaiseksi luuytimeksi. Aikuisiällä punaista luuydintä tavataan mm. rintalastassa, kylkiluissa ja nikamissa. Luun ulkopintaa peittää sidekudoksesta muodostunut luukalvo, joka toimii jänteiden ja ligamenttien kiinnityspintana. (Vierimaa & Laurila 2015, 35; Scanlon & Sanders 2011, 114-116.)

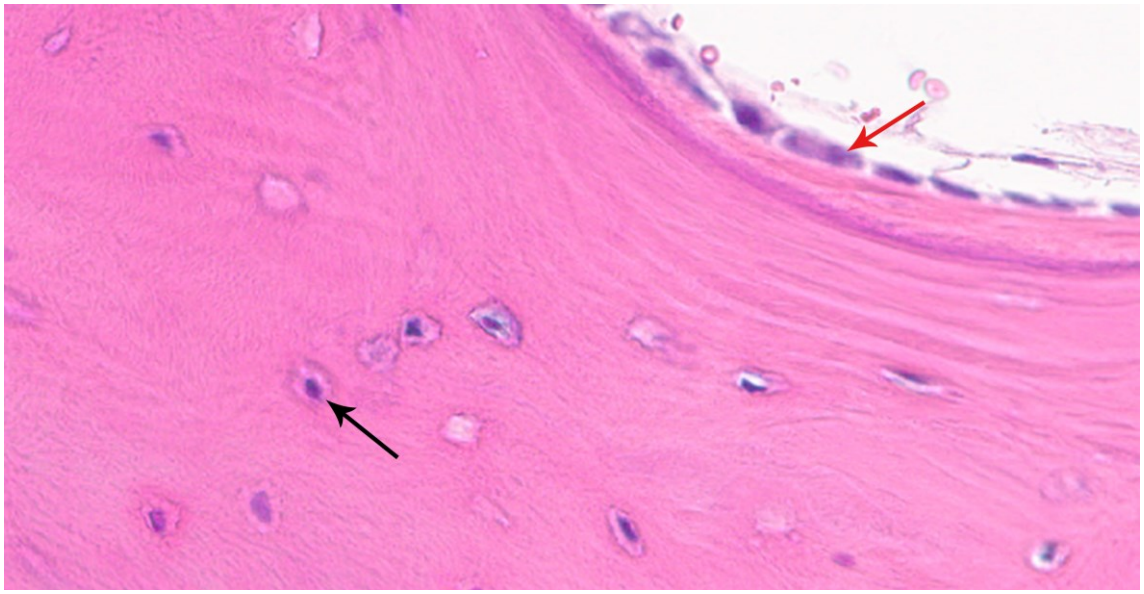

KUVA 19. Tiivisluu. Musta nuoli osoittaa osteosyyttiä ja punainen luukalvoa, jonka pinnalla on osteoblasteja.

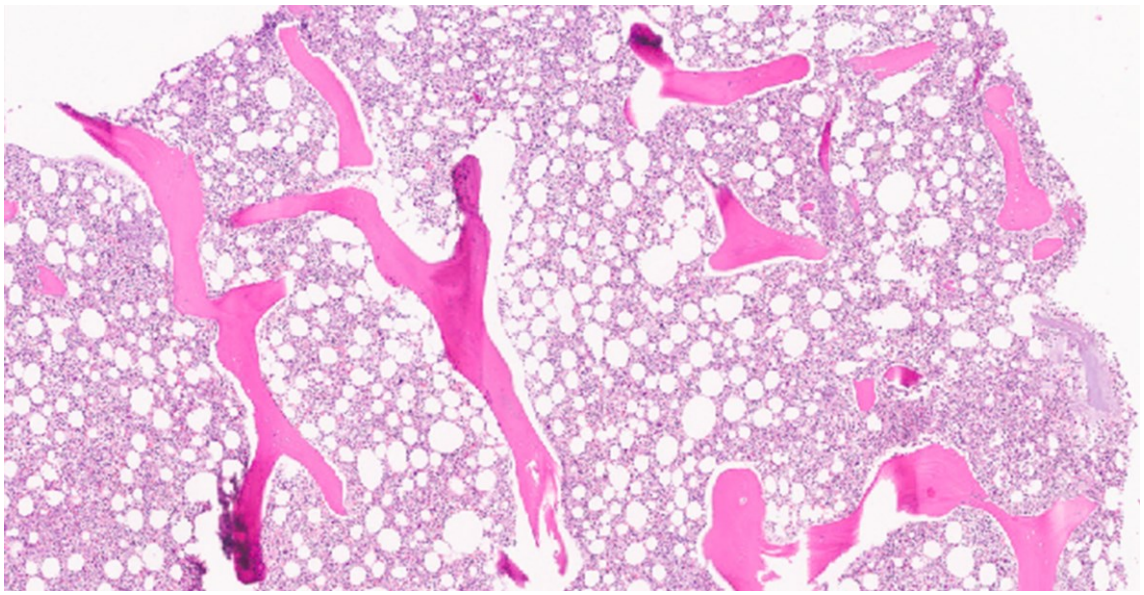

KUVA 20. Hohkaluuta ja luuydintä.

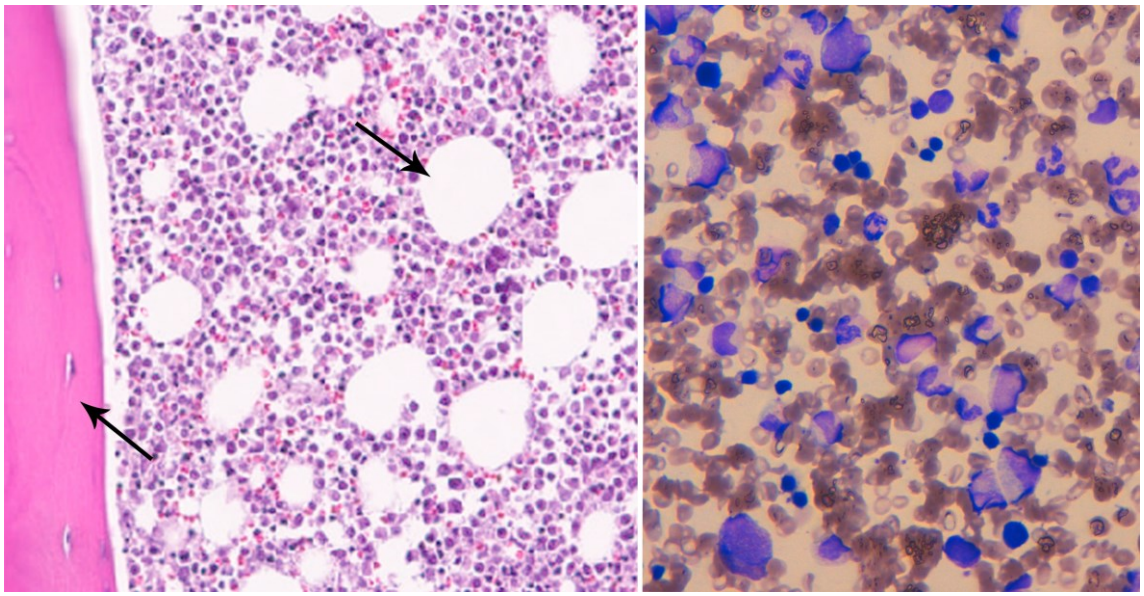

KUVA 21. Vasemmalla luuydintä histologisessa näytteessä. Nuolet osoittavat tiivisluuta ja rasvapisaraa. Oikealla luuydintä veren sivelyvalmisteessa. Luuytimessä nähtävissä veren solujen eri kehitysmuotoja.

Hampaat muodostuvat hammasluusta eli dentiinistä. Dentiini muodostuu hampaan ytimen sidekudoksesta ja sen pinnalla on runsaasti kalsiumia sisältävä kiillekerros. Dentiinissä on myös rakennetta vahvistavaa ja hammasmädältä suojaavaa fluoria. (Leppäluoto ym. 2007, 64.)

3.2.5 Veri

Veri on nestemäistä, erikoistunutta sidekudosta, joka koostuu plasmasta (55%) ja erilaisista soluista (45%). Plasma koostuu vedestä, valkuaisaineista kuten fibrinogeenistä, albumiinista ja globuliinista sekä epäorgaanisista suoloista ja orgaanisista yhdisteistä. (Vierimaa & Laurila 2015, 95-96.) Veren tehtävänä on kuljettaa kaasuja, ravintoaineita, metabolisen aineenvaihdunnan jätteitä, soluja ja hormoneja eri puolille elimistöä (Young ym. 2014, 165).

Verisolut jaetaan toimintansa mukaan kolmeen pääryhmään: punasolut eli erytrosyytit, valkosolut eli leukosyytit ja verihiutaleet eli trombosyytit (Young ym. 2014, 46). Kaikki solut syntyvät punaisessa luuytimessä hematopoieesiksi kutsutun prosessin aikana. Luuytimessä on kantasoluvarasto, joista verisolut jakautumisen, erilaistumisen ja kypsymisen kautta syntyvät. Verisolujen esiasteet voivat tarvittaessa jakaantua normaalia nopeammin, jolloin esimerkiksi äkillisen verenvuodon aiheuttama punasoluvajaus saadaan nopeasti korvattua. (Wheater, Burkitt, Stevens & Lowe 1991,169.)

Punasolut ovat erikoistuneet hapen ja hiilidioksidin kuljettamiseen. Ne ovat halkaisijaltaan 7-8 µm kokoisia tumattomia soluja, joissa ei ole lainkaan soluorganelleja. Solu koostuu solukalvosta, jonka sisällä on hemoglobiinia sekä solun toimintaa ylläpitäviä entsyymejä. Keskimääräinen elinikä punasoluilla on 120 päivää, jonka jälkeen ne tuhoutuvat pernassa tai maksassa hemolyysin kautta tai fagosytoottisesti verenkierrossa. (Kierszenbaum 2007, 165.) Punasolut kykenevät hetkellisesti muuttamaan muotoaan mahtuakseen kulkemaan kaikista ohuimmissa (halkaisijaltaan 3-4 µm) hiussuonissa (Young ym. 2014, 53).

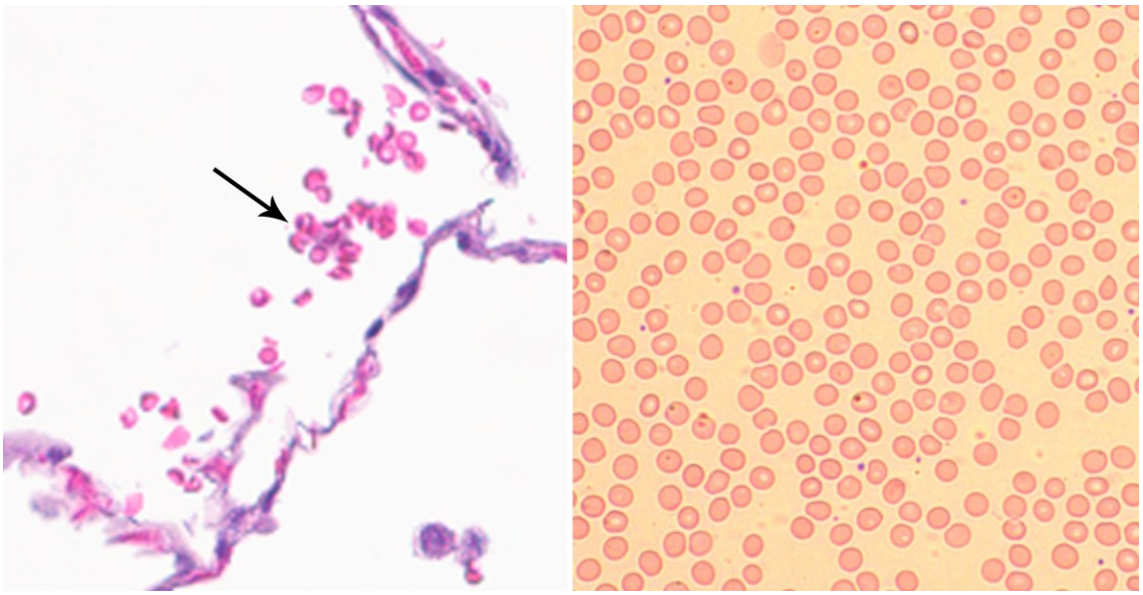

KUVA 22. Vasemmalla punasoluja histologisessa näytteessä. Oikealla punasoluja veren sivelyvalmisteessa.

Valkosolut voidaan edelleen luokitella kahteen ryhmään: granulosyytteihin (polynukleaariset leukosyytit) ja agranulosyytteihin (mononukleaariset leukosyytit). Granulosyyttejä ovat neutrofiilit, eosinofiilit ja basofiilit, joissa on nähtävissä spesifisiä granuloita, ja tuma on usein liuskoittunut. Agranulosyyttejä ovat lymfosyytit ja monosyytit, joissa on liuskoittumaton tuma ja toisinaan solulimassa on nähtävissä lysosomeja. Valkosolut ovat tärkeä osa elimistön puolustusjärjestelmää. Lähes kaikki niiden toiminta tapahtuu kudoksissa, verenkiertoa ne käyttävät vain kulkuväylänä päästäkseen oikeaan paikkaan elimistössä. Monosyytit ja neutrofiilit ovat fagosyyttisiä eli ne tuhoavat epäspesifisesti mikrobeja ja hajonneita soluja syömällä ne. Lymfosyytit puolestaan reagoivat spesifisesti tiettyihin mikrobeihin ja taudinaiheuttajiin. (Young ym. 2014, 47.)

Verihiutaleet ovat pieniä 1,5-3,5 µm:n kokoisia tumattomia soluja, jotka syntyvät luuytimessä kuroutumalla megakaryosyyttien solulimasta. Solulimassa voidaan mikroskoopilla erottaa soluorganelleista muodostuvaa granulaa, joka on yleensä keskittynyt solun keskelle. Soluliman reuna on epäsäännöllinen. Verihiutaleilla on tärkeä rooli normaalin hemostaasin eli veren hyytymisen toiminnassa. Verenvuototilanteessa verihiutaleet kiinnittyvät toisiinsa ja muodostavat tulpan vaurioituneeseen verisuonen kohtaan sekä erittävät entsyymejä, jotka edistävät verisuonien korjaantumisprosessia. Verihiutaleet elävät verenkierrossa keskimäärin 5-10 päivää. (Young ym. 2014, 61.)

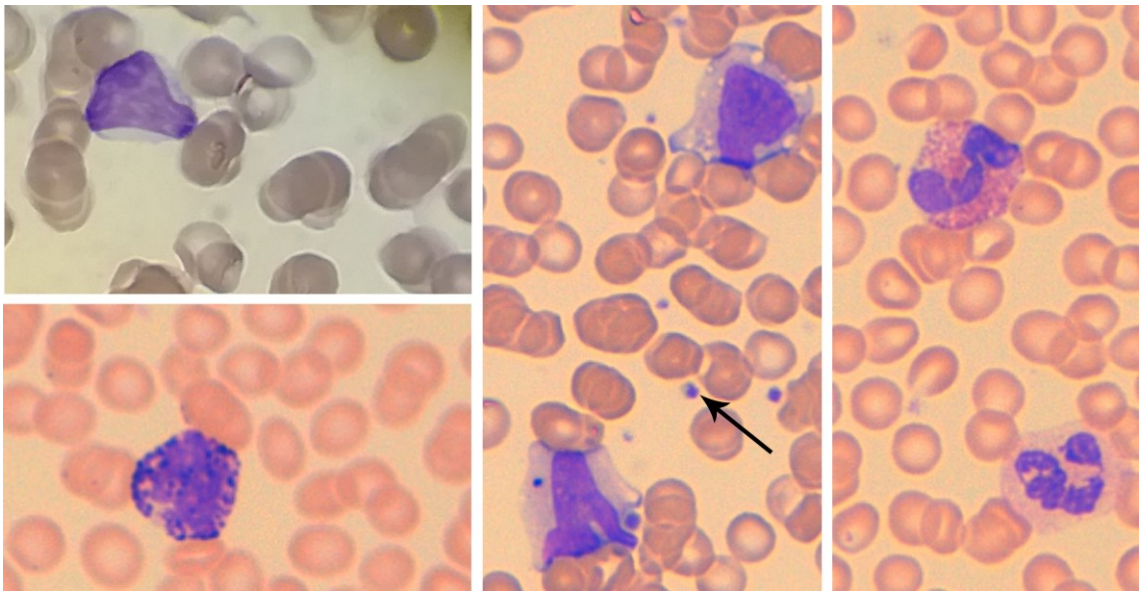

KUVA 23. Valkosoluja veren sivelyvalmisteessa. Vasemmalla ylhäällä lymfosyytti ja alhaalla basofiili. Keskellä kaksi monosyyttiä ja nuoli osoittaa verihiutaletta. Oikealla ylhäällä eosinofiili ja alhaalla neutrofiili.

3.2.6 Imukudos

Lymfaattinen järjestelmä osallistuu elimistön puolustukseen haitallisia mikrobeja vastaan, minkä vuoksi sitä usein kutsutaan myös immuunijärjestelmäksi. Se koostuu imukudoksesta sekä elimistä, jotka rakentuvat pääosin niihin keräytyneistä lymfosyyteistä. Lymfosyytit tarttuvat imukudoksen retikulaarisolujen ja -säikeiden muodostamaan tukirankaan, minkä vuoksi imukudos luokitellaan erikoistuneeksi retikulaariseksi tukikudokseksi. (Ovalle & Nahirney 2008, 196.) Lymfaattiset elimet voidaan jakaa ensisijaisiin ja toissijaisiin elimiin. Ensisijaisia elimiä ovat luuydin ja kateenkorva, joissa tuotetaan imusoluja. Toissijaisia ovat imusolmukkeet, perna, risat sekä keuhkojen ja ruoansulatuskanavan limakalvojen imukeräset. (Kierszenbaum 2007, 291.)

Imusolut eli lymfosyytit syntyvät luuytimessä erilaistumattomista kantasoluista. Imusolut jaetaan kahteen ryhmään, T- ja B-soluihin. Solut kypsyvät imukudoksissa, T-solut erityisesti kateenkorvassa. Kypsyneet imusolut päätyvät verenkiertoon, josta ne siirtyvät edelleen imusuonistoon. Imusuonistossa kiertää imuneste, joka koostuu kudosnesteestä ja rasva-aineista. (Vierimaa & Laurila 2015, 251.) Imusuonisto kulkee elimistössä samoja reittejä verenkierron kanssa. Imusuonet alkavat hiusverisuonten lähettyviltä umpinaisina imuhiussuonina eli lymfakapillaareina, jotka yhdistyvät

imusuoniin. Imusuonet kulkevat imusolmukkeiden kautta ja yhtyvät lopulta rintatiehyeksi. Rintatiehyestä imuneste laskee solislaskimoon, jossa imuneste sekoittuu vereen ja ylimääräinen kudosneste palautuu takaisin verenkiertoon. (Happonen, Holopainen, Sariola, Sotkas, Tenhunen, Tihtarinen-Ulmanen & Venäläinen 2013, 67.)

Imusolmukkeet ovat pavun muotoisia kapseloituneita lymfaattisia elimiä. Ne esiintyvät ketjuina tai ryhminä suurten imusuonien läheisyydessä esimerkiksi kaulassa, kainalossa, nivusissa sekä rinta- ja vatsaontelossa. (Ovalle & Nahirney 2008, 199.) Imusuonien tuoma imuneste suodatetaan imusolmukkeessa bakteereista, mikrobeista, syöpäsoluista ja muista haitallisista aineista. Imuneste kiertää useamman imusolmukkeen kautta, jolloin kaikki vierasaineet saadaan suodatettua ennen, kuin imuneste pääsee takaisin verenkiertoon. (Waugh & Grant 2011, 131.) Imusolut lisääntyvät ja kypsyvät imusolmukkeen sisällä olevissa follikkeleissa eli keräsissä. Kypsyneet imusolut lähtevät kiertoon imunesteen mukana sen virratessa imusolmukkeen lävitse. Imunesteen mukana kulkeutuvat kasvaimista irronneet syöpäsolut jäävät hyvin herkästi lisääntymään imusolmukkeisiin, minkä vuoksi imusolmukkeet ovat hyvin merkittäviä histologisissa tutkimuksissa. (Vierimaa & Laurila 2015, 252.)

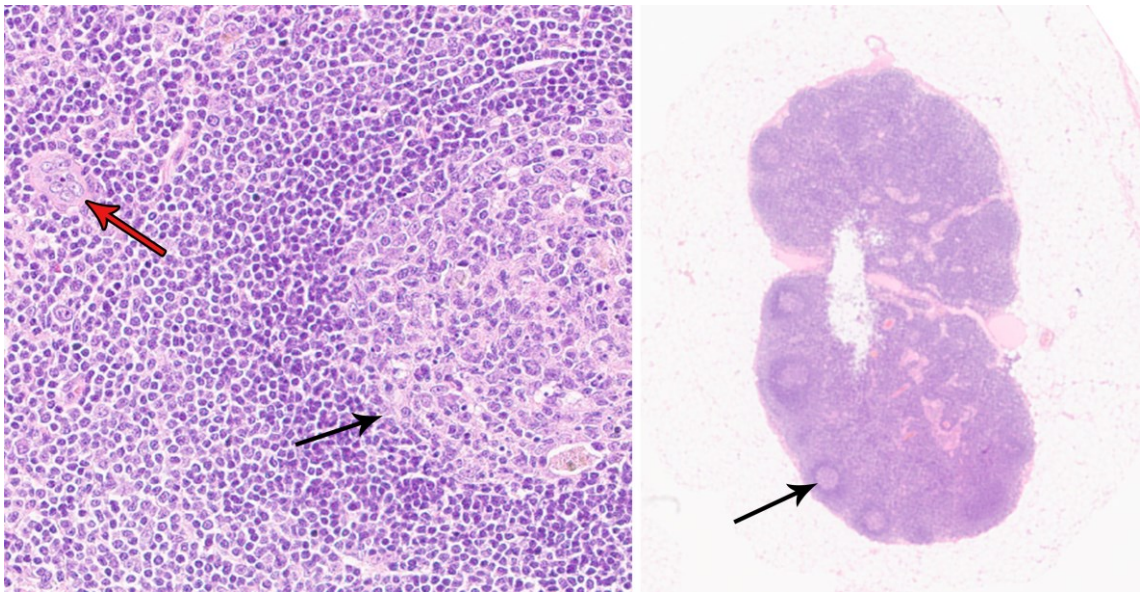

KUVA 24. Oikealla kokonainen imusolmuke. Mustat nuolet osoittavat imukeräsiä ja punainen nuoli pikkulaskimoa.

Perna on ihmisen suurin lymfaattinen elin. Se sijaitsee vatsaontelossa vasemmalla mahalaukun takana. Perna on kapselin ympäröimä elin, joka koostuu valkoisesta ja punaisesta ytimestä. Ytimet ovat saaneet nimensä niiden väristä tuoreessa kudoksessa. Suurimmaksi osaksi perna koostuu

punaisesta ytimestä, jonka tehtävänä on suodattaa ja tuhota sen läpi kulkevasta verestä vialliset ja vanhentuneet punasolut, verihiutaleet ja bakteerit. Rauta kerätään talteen hajotetuista punasoluista uusiokäyttöä varten. Kudoksen punainen väri johtuu runsaasta punasolujen määrästä kudoksessa, sillä se toimii myös punasolujen varastona. Valkoinen ydin on imukudosta ja sitä esiintyy saarekkeina valtimoiden ympärillä. Keskusvaltimoita ympäröi PALS eli periarteriaalinen lymfaattinen solukko, jossa suurin osa pernan T-lymfosyyteistä sijaitsee. B-lymfosyyttejä esiintyy lymfanoduluksissa, jotka sijaitsevat valkoisen ytimen alueella, mutta hieman etäämpänä valtimoista. Lymfanoduluksien keskellä voi olla itukeskuksia. Valkoinen ydin toimii lymfosyyttien ja verihiutaleiden varastona sekä osallistuu elimistön immuunipuolustukseen. (Ovalle & Nahirney 2008, 209-210.)

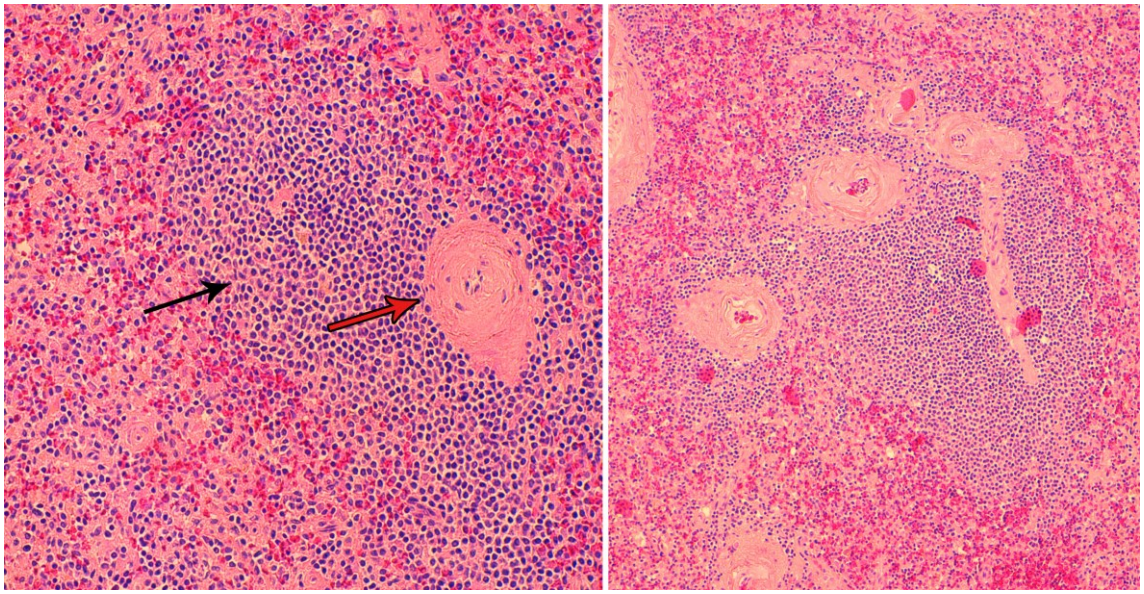

KUVA 25. Perna. Punainen nuoli osoittaa valtimoa ja musta nuoli sitä ympäröivää valkeaa ydintä.

Kateenkorva on litteä, kaksiosainen rintalastan yläosan takana sijaitseva ensisijainen lymfaattinen elin. Se on suurimmillaan murrosiässä, jonka jälkeen se surkastuu lymfaattisen kudoksen hitaasti korvautuessa rasvakudoksella. Kateenkorvan molemmat osat ovat jakautuneet pienempiin epäsäännöllisesti jakautuneisiin lohkoihin. Elimen pinnalla on ohut sidekudoskapseli, josta juontavat sidekudosseinämät erottavat lohkot toisistaan. Verisuonet kulkevat näiden väliseinämien lomassa. Lohkot koostuvat ulommasta korteksista eli kuorikerroksesta ja medullasta eli ytimestä. Korteksissa on lymfosyyttejä hyvin tiheässä, minkä vuoksi se värjäytyy medullaa tummemmaksi. Medullassa on nähtävissä Hassalin kappaleita, jotka ovat rappeutuneista epiteelisistä retikulaarisoluista koostuvia pyöreähköjä keräytymiä. Kateenkorvan päätehtävänä on toimia T-solujen kypsymispaikkana. Luuytimestä saapuvat erilaistumattomat lymfosyytit kulkeutuvat verenkierron kautta kateenkorvan

korteksiin. Kypsyttyään solut vapautuvat medullan kautta takaisin verenkiertoon ja siirtyvät toissijaisiin lymfaattisiin kudoksiin ja elimiin. (Ovalle & Nahirney 2008, 205-206, 208.)

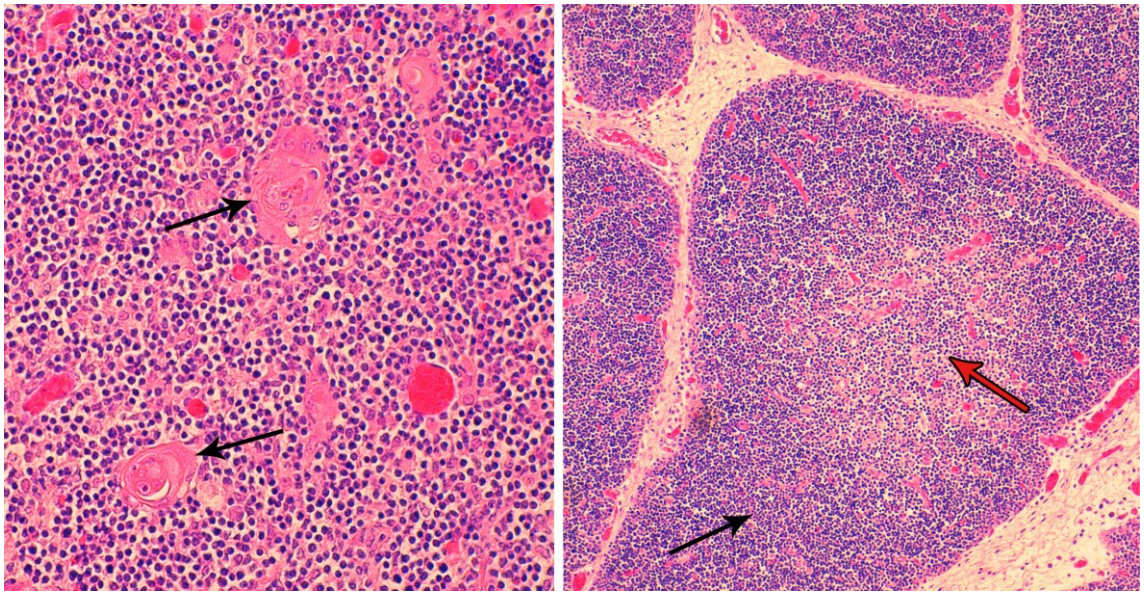

KUVA 26. Kateenkorva. Vasemmalla nuolet osoittavat Hassalin kappaleita medullassa. Oikealla kateenkorvan lohkoinen rakenne. Musta nuoli osoittaa korteksia ja punainen medullaa.

3.3 Lihaskudos

Lihakset toimivat osana kehon liikkeiden tuottamista, vartalon asennon ylläpitoa, ruumiinaukkojen toiminnan säätelyä, ruuansulatuskanavan ja muiden putkimaisten rakenteiden aaltomaisen liikkeen tuottamista, vatsaontelon elimien tukemista ja suojaamista, verenvirtauksen tuottamista ja säätelyä sekä lämmöntuotantoa (Leppäluoto ym. 2007, 98). Lihaskudos koostuu lihassoluista, soluväliaineesta, verisuonista ja hermoista sekä lihassoluja ja solukimppuja ympäröivistä kalvoista. Lihaskudoksen tehtävänä on liikkeen tuottaminen, jonka mahdollistaa lihassolun supistumiskyky. Lihassupistus perustuu lihassolujen sisäisten valkuaissäikeiden eli aktiini- ja myosiinifilamenttien liikkeeseen. Lihaskudos on jaettu kolmeen alatyyppiin: poikkijuovaiseen eli luustolihakseen, sileään lihakseen ja sydänlihakseen. (Scanlon & Sanders 2011, 84, 146, 150.)

3.3.1 Poikkijuovainen lihaskudos

Poikkijuovaisesta lihaskudoksesta ovat muodostuneet kaikki tahdonalaiset luustolihakset. Kudos muodostuu suurista monitumaisista lihassoluista eli lihassyistä, jotka ovat useimmiten muutaman

senttimetrin pituisia. Yhden lihassyyn halkaisija voi aikuisella olla 10 – 100 µm ja pituus joissain lihaksissa jopa 35 cm. Tumat sijaitsevat solussa välittömästi solukalvon alla. Solukalvon lisäksi lihassyytä ympäröi ohut sidekudoskalvo, joka muodostuu pääosin retikuliinisäikeistä ja pienestä määrästä kollageenia (Leppäluoto ym. 2007, 98 – 99; Young ym. 2014, 101.) Lihassyyt muodostavat kimppuja, joita myös ympäröi sidekudoskalvo. Näistä lihassyykimpuista muodostuu yhdessä sidekudoksen, verisuonten ja hermojen kanssa kokonainen lihas, jota ympäröi paksu sidekudoksesta muodostunut peitinkalvo. Kalvo jatkuu lihasjänteenä tai jännekalvona, joka kiinnittää lihaksen luuhun tai ihoon. (Vierimaa & Laurila 2015, 36.)

Yksittäiset lihassolut muodostuvat lieriömäisistä säikeistä eli myofibrilleistä, jotka koostuvat aktiini- ja myosiinifilamenteista. Filamenttien ja niiden kiinnittymislevyjen säännönmukainen järjestäytyminen aiheuttaa mikroskoopilla havaittavan poikkijuovaiselta näyttävän rakenteen. (Leppäluoto ym. 2007, 100.)

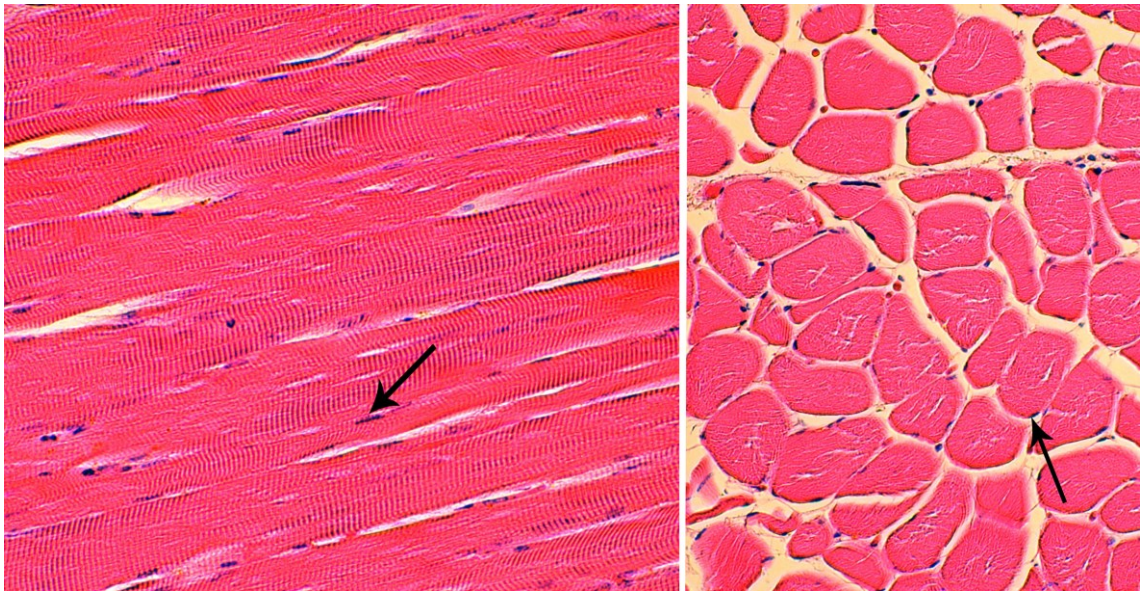

KUVA 27. Poikkijuovainen lihas eri suunnista. Nuolet osoittavat lihassyiden laidoilla sijaitsevia tumia.

3.3.2 Sileä lihaskudos

Sileän lihaksen toimintaa säätelevät autonominen hermosto ja eräät hormonit. Kudosta on muun muassa verisuonten sekä putkimaisten ja pussimaisten sisäelimien seinämissä. (Vierimaa & Lau-

rila 2015, 37.) Sileälihakset ovat järjestäytyneet rengasmaisiksi kerroksiksi putkirakenteiden ympärille, missä rengasmaisten ja pitkittäisten lihasten vuorottainen supistelu aiheuttaa eri tiehyiden materiaa kuljettavan etenevän aaltoliikkeen. Sileää lihasta ovat myös yksittäiset ihon karvankohottajalihakset sekä osa silmän toimintaa säätelevistä lihaksista. Solut ovat pienehköjä, sukkulamaisia ja yksitumaisia. Ne ovat kytkeytyneet toisiinsa aukkoliitoksilla. Toisin kuin luustolihassolut, sileälihassolut pystyvät uusiutumaan koko ihmisen eliniän ajan. Soluissa on myös samoja myofilamentteja, mutta niiden aktiini- ja myosiinifilamentit eivät ole järjestäytyneet poikkijuovaisena havaittavaan muotoon. Soluväleissä on sidekudosta, jonka avulla lihaksen supistusvoima välittyy. (Leppäluoto ym. 2007, 106; Young ym. 2014, 110.)

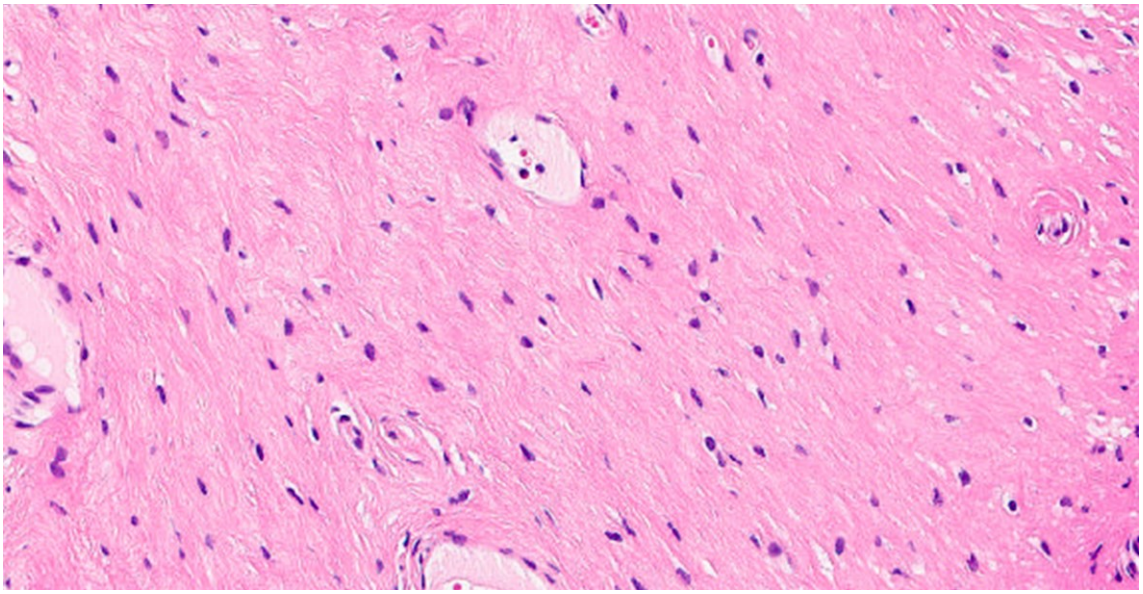

KUVA 28. Sileää lihasta kohdunsuulta.

3.3.3 Sydänlihaskudos

Sydänlihaskudosta esiintyy nimensä mukaisesti vain sydämessä ja siinä on sekä poikkijuovaisen että sileän lihaksen kaltaisia piirteitä. Solut ovat poikkijuovaisia, yksitumaisia ja haaroittuneita. Tuma sijoittuu solun keskiosaan. Solut kiinnittyvät toisiinsa aukkoliitoksilla ja kytkylevyillä muodostaen verkkomaisen rakenteen. Kytkökset mahdollistavat solujen lähes samanaikaisen supistumisen ja sydämen pumppaustoiminnan. Solujen välillä on hauras sidekudoskerros, jossa kulkee jatkuvan työskentelyn vaatima runsas kapillaariverkosto. (Young ym. 2014, 114.) Vaikka sydänlihas on muita lihastyyppejä kestävämpi, ovat sydänlihassolut pääosin uusiutumiskyvyttömiä, joten tuhoutuneet solut korvautuvat arpikudoksella (Leeson, Leeson & Paparo 1988, 254).

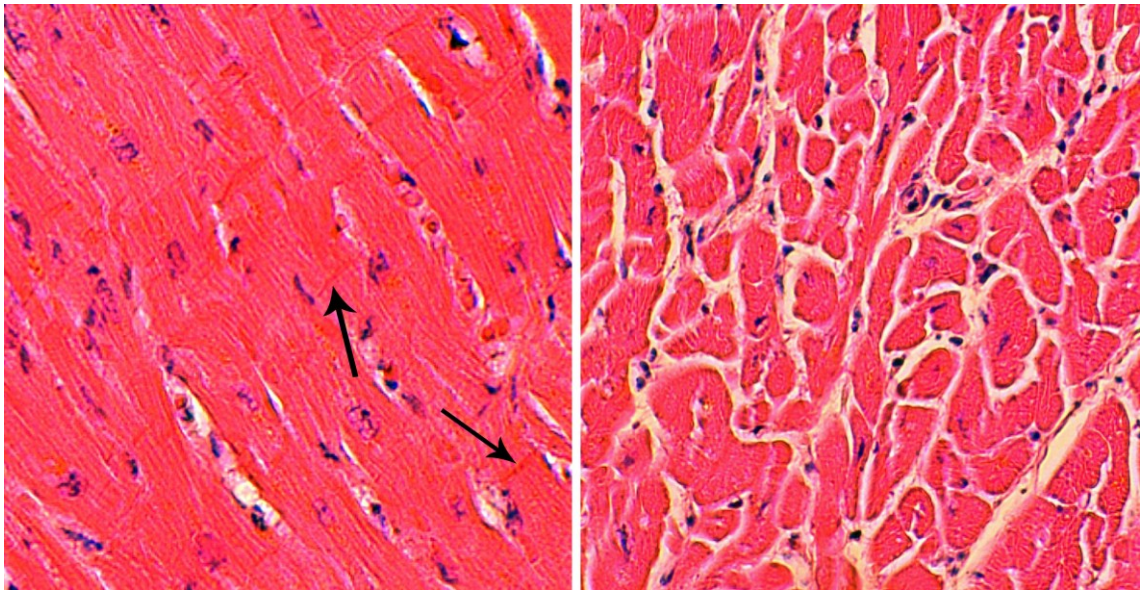

KUVA 29. Sydänlihasta eri suunnista. Nuolet osoittavat kytkylevyjä.

3.4 Hermokudos

Hermokudoksen tehtäviin kuuluvat kaikki elimistön aistitoiminnot, tahdonalaisten lihasten toiminnan säätely, refleksit sekä korkeat aivotoiminnot, kuten esim. ajattelu ja muisti. Hermokudoksesta muodostuvat aivot ja selkäydin sekä ääreishermoston hermot. Hermokudos muodostuu hermosoluista eli neuroneista ja hermotukisoluista eli gliasoluista. (Vierimaa & Laurila 2015, 38 – 39.)

Hermosolu muodostuu soomasta, aksonista ja dendriiteistä. Soomassa eli solukeskuksessa sijaitsee hermosolun tuma ja sen läpimitta voi vaihdella muutamasta mikrometristä satoihin. Aksonin eli viejähaarakkeen tehtävä on kuljettaa hermoimpulssia. Yleensä hermosolussa on vain yksi aksoni, joka voi pisimmillään olla yli metrin mittainen. Dendriittejä eli tuojahaarakkeita on solussa useita ja niiden tehtävä on vastaanottaa ympäristöstä ja muilta soluilta saapuvia ärsykkeitä. Hermosolujen yhtymiskohdassa on pieni tila, jota kutsutaan synapsiksi. Sähköinen impulssi ei voi ylittää synapsia, joten impulssin siirtyminen tapahtuu välittäjäaineiksi kutsuttujen kemikaalien kautta. Aksonikimput, sidekudos ja verisuonet muodostavat yhdessä kokonaisia hermoja. (Vierimaa & Laurila 2015, 38; Scanlon & Sanders 2011, 86; Leppäluoto ym. 2007, 392.)

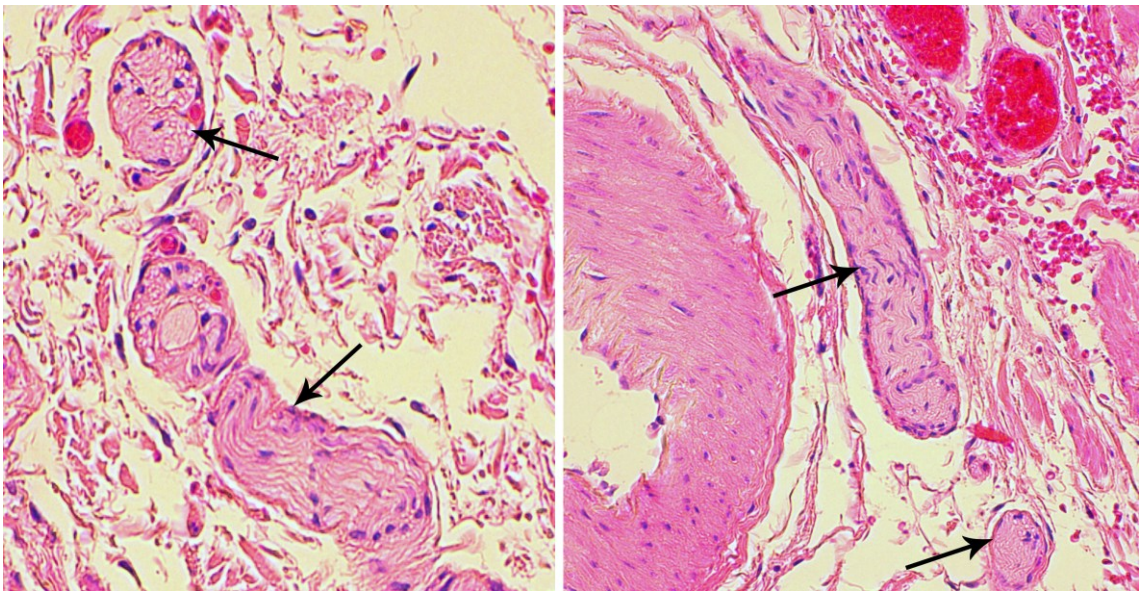

KUVA 30. Hermokimppuja mahalaukussa.

Hermotukisolut ovat erikoistuneet moniin eri tehtäviin. Tärkeimmät tukisolut ovat myeliinituppea muodostavat Schwannin (ääreishermosto) solut ja oligodendrosyytit (keskushermosto). Myeliini on solukalvon rasva-aine, jota tukisolut muodostavat hermosolujen aksonien ympärille. Myeliinitupet nopeuttavat hermoimpulssin kulkua aksonissa. Pääasiassa myeliinitupellisista aksoneista muodostuneita hermoston osia kutsutaan myeliinin vaaleasta väristä johtuen valkeaksi aineeksi ja lähinnä soomaosista muodostuneita alueita harmaaksi aineeksi. Schwannin solujen sytoplasma ja tuma on kiertynyt myeliinitupen uloimmalle kerrokselle muodostaen rakenteen, jota kutsutaan neurilemmaksi. Jos ääreishermo vaurioituu, pystyvät aksonit ja dendriitit joissain tapauksissa uudistumaan neurilemman kautta. Schwannin solujen uskotaan myös tuottavan kemiallista kasvutekijää, joka stimuloi uusiutumista. Keskushermostossa myeliiniä tuottavat oligodendrosyytit eivät muodosta neurilemmaa, minkä vuoksi uusiutumista ei tapahdu ja keskushermoston vaurio on pysyvä. Muita keskushermoston hermotukisoluja ovat kuolleita hermosoluja ja taudinaiheuttajia tuhoavat mikrogliasolut, hermosolujen ympärille veri-aivoestettä muodostavat astrosyytit sekä aivoselkäydinnestettä erittävät ja aivokammiota reunustavat ependyymasolut. (Scanlon & Sanders 2011, 176-178; Leppäluoto ym. 2007, 393.)

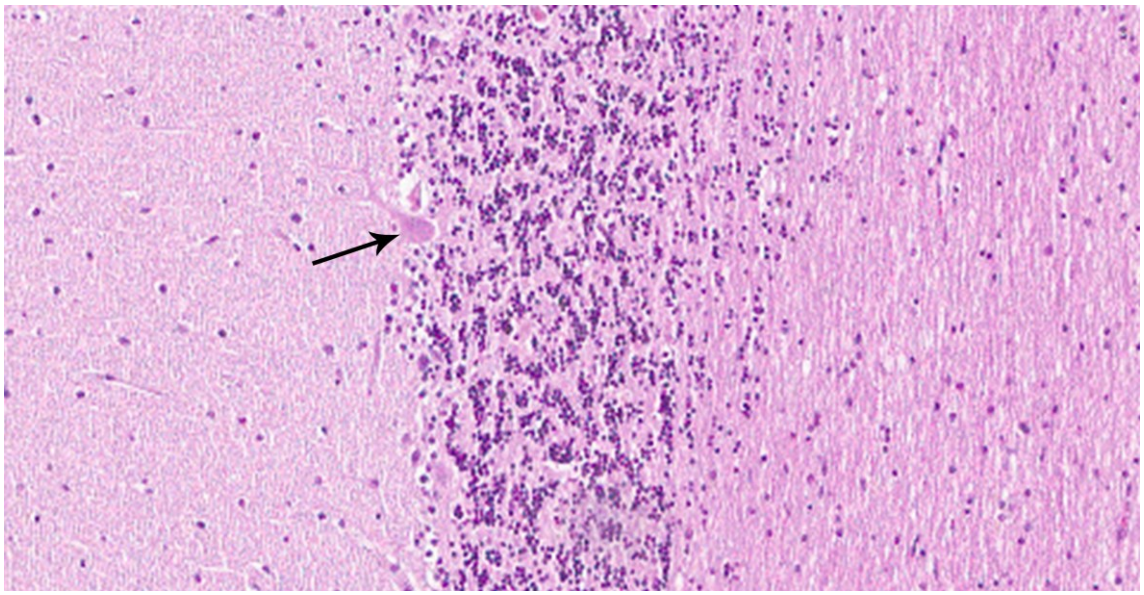

KUVA 31. Vasemmalla pikkuaivojen harmaata ainetta, keskellä granula- eli jyväiskerros ja oikealla valkeaa ainetta. Nuoli osoittaa pikkuaivoille tyypillistä Purkinjen solua.

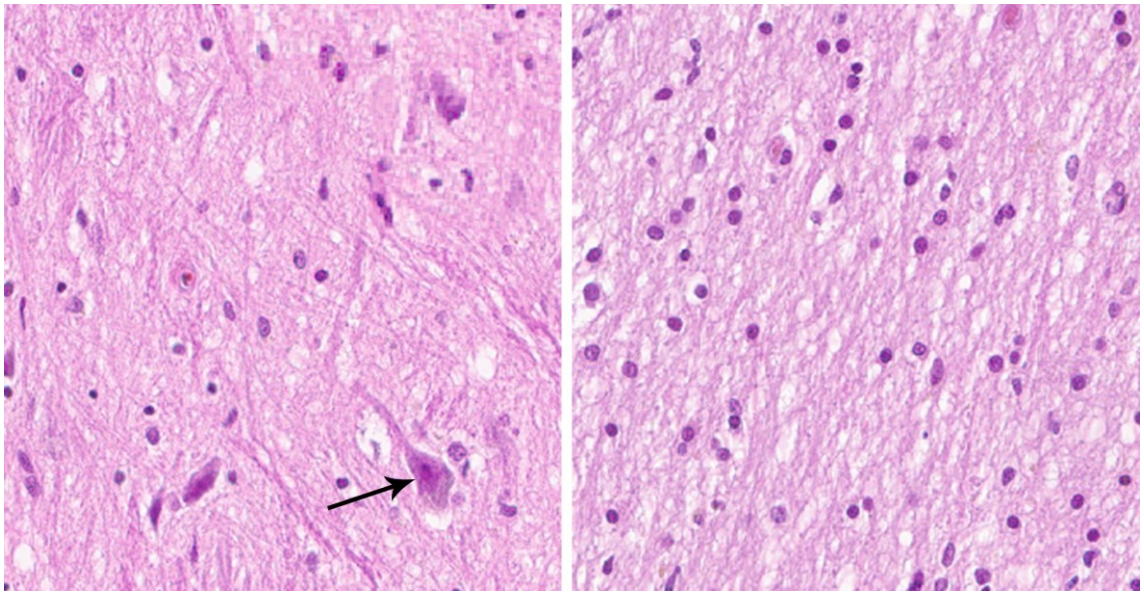

KUVA 32. Vasemmalla harmaata ainetta ydinjatkoksessa. Nuoli osoittaa neuronin soomaosaa. Oikealla valkeaa ainetta pikkuaivoissa.

4 TARKOITUS JA TAVOITE

Opinnäytetyön tarkoituksena on luoda histologian opiskelumateriaali bioanalyytikko-opiskelijoille. Tavoitteena on helpottaa opiskelijoiden tiedonhakua ja edistää oppimista. Materiaali on tehty ensisijaisesti mikroskopoinnin tueksi histologisten kudosten tunnistamiseen, mutta sitä voidaan käyttää myös teoriatiedon itseopiskeluun ja opettamiseen. Materiaalissa suomennetaan, tiivistetään ja selkeytetään alan kirjallisuudesta kerättyä tietoa. Kuva-aineisto tukee kudosten mikroskooppista tarkastelua ja rakenteiden tunnistamista.

Tarkoituksena on tehdä selkeä materiaali, joka on toteutettu kohderyhmän koulutustasoon sopivaksi. Histologian alan kirjallisuus on pääosin lääketieteenopiskelijoille suunnattua, tieteellisesti yksityiskohtaista ja termistöltään vaativaa. Materiaalin sisältö on rajattu histopatologian peruskurssin osaamistavoitteiden mukaan. Tieteelliset termit on selitetty helpommin ymmärrettäviksi ja tekstissä keskitytään kudosten ja solutyyppien perusrakenteen kuvaamiseen.

Tarkalla sisällön rajauksella ja rakenteen johdonmukaisella asettelulla tavoitellaan helppokäyttöistä opiskelumateriaalia. Tiivis muotoilu lisää materiaalin käyttömukavuutta ja sisällön järjestelmällinen luokittelu nopeuttaa tiedonhakua mikroskopoinnin yhteydessä. Oppaan muotoon toteutettu paperiversio materiaalista on saatavilla aina mikroskopointiharjoitusten yhteydessä ja käytettävissä myös itsenäiseen opiskeluun mikroskooppiluokassa.

5 TOTEUTUS

Opinnäytetyön idea syntyi diagnostisen histopatologian peruskurssin aikana, kun totesimme, ettei käytettävissä ole yhtä yksinkertaista ja yhtenäistä opiskelumateriaalia. Kurssilla histologisten kudosten opiskelu tapahtuu pääosin mikroskopoinnin kautta opettajan johdolla. Tällä hetkellä opiskelijoilla on mahdollisuus käyttää englanninkielisiä, lääketieteen opiskelijoille suunnattuja oppikirjoja apuna kudosten tunnistamisessa, mutta niiden saatavuus on rajoitettua ja tulkinta laajan sisällön vuoksi vaikeaa. Opinnäytetyöllämme haluamme helpottaa histologisten kudosten itsenäistä opiskelua sekä tehostaa kurssilla tapahtuvaa opetusta.

Opinnäytetyö on toteutettu aineistolähtöisenä projektina. Työn tuloksena ovat histologian opiskelun tueksi suunnattu materiaali eli opas ja toteutusta kuvaava raporttiosa. Työn tarkoituksena ei ollut tuottaa uutta tietoa, vaan aineistona on käytetty histologian ja patologian alan kirjallisuutta. Työ on toteutettu oppaan muodossa, koska se on helppokäyttöinen apuväline mikroskopoinnin tueksi.

Tietolähteenä projektille toimii alan kirjallisuus, jota on haettu kirjastojen tietokannoista. Toissijaisia tietolähteitä ovat alan internetsivustot sekä opinnoissa kerrytetty tietämys aiheesta. Kurssilla ja harjoittelussa opittua tietoa on hyödynnetty kudoskäsittelyprosessien kuvauksessa ja kuva-aineiston keräämisessä.

Oppaan kuva-aineisto on kerätty Pohjois-Pohjanmaan sairaanhoitopiirin patologian laitokselta saadusta kuvamateriaalista sekä Oulun ammattikorkeakoulun diagnostisen histopatologian kurssilla käytetyistä näytelaseista. PPSHP:n patologian laitokselta saimme käyttöömme näytelaseista skannatun sähköisen kuvamateriaalin, josta poimimme tarvitsemamme kudosrakenteet Imagescope-ohjelman avulla. Kurssilla käytettyjä laseja kuvasimme OAMK:n laboratoriotilassa digitaalisella Leica DMD108 -mikroskoopilla. Kuvien koon, kontrastin ja merkintöjen muokkaukseen on käytetty Photoshop-ohjelmaa. Opinnäytetyön kudoksia käsittelevästä kuvitetusta osiosta on tehty erillinen kuvasto, jota monistetaan paperiversiona OAMK:n mikroskopointiluokkaan opiskelijoiden käytettäväksi.

6 POHDINTA

Opintojemme aikana olemme todenneet, että useissa opintoaineissa kurssien tavoitteisiin soveltuvan opintomateriaalin hankinta on osoittautunut mutkikkaaksi ja käyttäminen hankalaksi. Kiinnitimme asiaan huomiota erityisesti diagnostisen histopatologian peruskurssilla, jossa havainnollistava kuvamateriaali on erittäin tärkeässä osassa. Käytettävissä ei ollut yhtä opiskelutason mukaista perusteosta, josta tietoja olisi voinut tarkistaa ja opiskella itsenäisesti. Yhtenäisen materiaalin puuttuessa kokonaisuuden hahmottaminen ja tenttiin kertaaminen oli haasteellista. Tästä heräsi ajatus kuvallisen histologian opiskelumateriaalin luomisesta tulevia bioanalytiikan opiskelijoita ajatellen.

Opinnäytetyömme ensisijainen tarkoitus oli edistää ja helpottaa histologian opiskelua ja opetusta. Työn sisältöä ja aiheen rajausta varten tutustuimme kurssin osaamistavoitteisiin ja peilasimme niitä omiin henkilökohtaisiin kokemuksiimme. Aiheen rajaukseen oli kiinnitettävä erityistä huomiota, jotta työ pystyttiin toteuttamaan käytettävissä olevan ajan ja resurssien puitteissa. Haasteena olivat saatavilla olevan tiedon laajuus ja tieteellisyys, jotka oli pystyttävä tiivistämään ja muokkaamaan työn käyttötarkoitukseen soveltuvaksi.

Omakohtaisena tavoitteenamme oli syventää tietämystämme histologian alasta sekä kehittää mikroskooppisia tulkintataitojamme. Pohjatietona tälle projektille oli kurssilla ja lyhyellä harjoittelujaksolla kerryttämämme tieto. Teoriapohjan keräämiseksi perehdyimme alan kirjallisuuteen ja opiskelimme kudosten tunnistamista itsenäisesti. Kartuttamamme teoriatiedon pohjalta pystyimme keräämään riittäväksi katsomamme kuva-aineiston ja arvioimaan sitä kriittisesti. Projektin myötä perehdyimme myös Imagescope- ja Photoshop-ohjelmien käyttöön sekä näytelasien mikroskooppiseen kuvaukseen. Imagescope on skannattujen näytelasien tulkintaan tarkoitettu ohjelma, jonka avulla käsittelimme PPSHP:n patologian laitokselta saamaamme sähköistä kuvamateriaalia. Patologian laitokselta saamaamme kuvamateriaalia täydensimme kuvaamalla histopatologian kurssilla käytettyjä näytelaseja OAMK:n digitaalisella Leica DMD108 -mikroskoopilla, jonka käyttämiseen perehdyimme itsenäisesti. Kerätyn kuva-aineiston muokkasimme lopulliseen julkaistavaan muotoon Photoshop-ohjelman avulla.

Mielestämme valmis työ on tavoitteidensa mukainen ja sisällöltään opiskelun tasoon sopiva. Käsiteltävän aiheen tieteellisen luonteen vuoksi työ tulee pysymään käyttökelpoisena pitkään. Työ ei tule vaatimaan jatkuvaa päivitystä, koska se keskittyy terveisiin kudoksiin niiden normaalitilassa, ja

uutta tietoa histopatologian alalle tulee lähinnä taudinkuvien tutkimuksen kautta. Työn päivittäminen tulee ajankohtaiseksi, mikäli kurssin sisältö tai bioanalyytikoiden työnkuva histologian alalla muuttuu, eikä työ enää vastaa käyttötarkoitustaan. Koska käsiteltyjen kudosnäytteiden mikroskooppinen tarkastelu on kuitenkin tärkeä osa histologisen kudoskäsittelyprosessin laaduntarkkailua, uskomme sen säilyvän osana bioanalyytikoilta vaadittavaa ammatillista perusosaamista.

LÄHTEET

Aho, H. 1994. Histologiset menetelmät patologiassa. 3. painos. Turku: Turun yliopisto, 5-17, 19-23, 25-26, 28-30, 32-35, 41, 44, 50-51.

Bancroft, J. & Gamble, M. 2008. Theory and practice of histological techniques. 6. painos. London: Churchill Livingstone, 105-109, 121, 146, 155, 164,168-173.

Happonen, P., Holopainen, M., Sariola, H., Sotkas, P., Tenhunen, A., Tihtarinen-Ulmanen, M. & Venäläinen, J. 2013. BIOS 4: Ihmisen Biologia. 7.-10. painos. Helsinki: Sanoma Pro Oy, 67.

Kierszenbaum, A. L., 2007. Histology and cell biology: An introduction to Pathology. 2. Painos. Kanada: Mosby, 57-59, 165, 173, 291.

Leeson, T., Leeson, C. & Paparo, A. 1988. Text/Atlas of Histology. Philadelphia: W. B. Saunders Company, 254.

Leppäluoto, J., Kettunen, R., Rintamäki, H., Vakkuri, O., Vierimaa, H. & Lätti, S. 2007. Anatomia + Fysiologia: Rakenteesta toimintaan. 1. painos. Helsinki: WSOY Oppimateriaalit Oy, 64, 98-100, 106, 392-393.

Mäkinen, M. 2012. Patologia. Kudosnäytteiden eri tyypit. Viitattu 23.3.2018, http://www.oppi-portti.fi/op/pat00731/do.

Naukkarinen, A. 2007. Histopatologian syventävä kurssi bioanalyytikoille. 2. painos. KYS/Kliinisen patologian osasto, 38-40, 50.

Ovalle, W. & Nahirney, P. 2008. Netter's Essential Histology. 1. painos. Philadelphia: Elsevier, 38, 42, 196, 199, 205-206, 208, 209-210.

Ross, M., Kaye, G. & Pawlina, W. 2003. Histology: a text and atlas: with cell and molecular biology. 4. painos. Baltimore: Lippincott Williams & Wilkins, 128-129, 146, 164-170, 181.

Scanlon, V. & Sanders, T. 2011. Essentials of Anatomy and Physiology. 6. painos. Philadelphia: F. A. Davis Company, 6-7, 80-81, 83-84, 86, 114-116, 146, 150, 176-178.

Vierimaa, H. & Laurila, M. 2015. Keho: Anatomia ja fysiologia. 1. – 5. painos. Helsinki: Sanoma Pro Oy, 33-39, 95-96, 251-252.

Waugh, A. & Grant, A. 2011. Ross and Wilson Anatomy and Histology in Health and Illness. 11. painos. Edinburgh: Churchill Livingstone, 33, 131.

Wheater, P., Burkitt, H., Stevens, A. & Lowe J. 1991. Basic Histopathology: A colour atlas and text. 2. painos. Edinburgh: Churchill Livingstone, 169.

Young, B., O'Dowd, G. & Woodford, P. 2014. Wheater's functional histology: a text and colour atlas. 6. painos. Edinburgh: Churchill Livingstone, 46-47, 53, 61, 65-73, 82-89, 98, 101, 110, 114, 165, 182.