

Opinnäytetyö (AMK)  
Suuhygienistikoulutus  
Suuhygienisti  
2018

Anna Lilja-Hirvensalo & Ida Lindfors

# INTRAORAALIKUVANTAMINEN SUUHYGIENISTIN TYÖSSÄ

– Opetusvideo suuhygienistiopiskelijoille bitewing-  
ja periapikaalikuvantamisesta

Anna Lilja-Hirvensalo & Ida Lindfors

# INTRAORAALIKUVANTAMINEN SUUHYGIENISTIN TYÖSSÄ

- Opetusvideo suuhygienistiopiskelijoille bitewing- ja periapikaalikuvantamisesta

Opinnäytetyön tarkoituksena on tarjota opetusmateriaali, joka antaa uuden työkalun intraoraalikuvantamisen opetukseen ja toimia välineenä suuhygienistiopiskelijoiden oppimiselle. Opinnäytetyön tavoitteena on videon avulla edistää suuhygienistiopiskelijoiden valmiuksia intraoraalikuvantamiseen. Opetusvideo sisältää bitewing- ja periapikaalikuvantamisen indikaatiot, laatu- ja tarkkuusindikaattorit, tarvittavat välineet, ohjeistuksen asiakkaan, reseptoripidikkeen ja kuvareseptorin asettelusta sekä röntgenputken suuntaamisesta.

Teoreettisessa viitekehyksessä käsitellään bitewing- ja periapikaalikuvantamista suuhygienistin työssä sekä oppimista videon avulla ja hyvän opetusvideon kriteerejä. Opinnäytetyössä keskityttiin bitewing- ja periapikaalikuvantamisen asettelutekniikkaan, jonka on todettu olevan puutteellista suuhygienistiopiskelijoilla. Tutkimuksen mukaan suuhygienistiopiskelijoiden yleisin syy intraoraalikuvan uusimiseksi bitewing -kuvantamisen osalta on kuvareseptorin virheellinen asettelu. Periapikaalikuvantamisen apikaalisten alueiden rajautuminen kuvan ulkopuolelle on yleisin syy uusintakuvaan. Suuhygienistin on todettu olevan halukkaita hyödyntämään intraoraalikuvantamisen ammattitaitoa työelämässä.

Opinnäytetyön tuotoksena oli suuhygienistiopiskelijoille suunnattu opetusvideo bitewing- ja periapikaalikuvantamisesta. Tuotoksella on mahdollista edistää suuhygienistiopiskelijoiden valmiuksia intraoraalikuvantamiseen.

## ASIASANAT:

Intraoraalikuvantaminen, bitewing, periapikaalikuvantaminen, kuvareseptori, reseptoripidike, röntgenputki, opetusvideo.

BACHELOR'S THESIS | ABSTRACT

TURKU UNIVERSITY OF APPLIED SCIENCES

Dental hygienist

May 2018 | 38 pages, 10 pages in appendices

Anna Lilja-Hirvensalo & Ida Lindfors

# INTRAORAL IMAGING IN DENTAL HYGIENIST'S WORK

- Instructional video for dental hygiene students of bitewing and periapical imaging

The purpose of this bachelor's thesis is to provide a material for teaching, which gives a new tool for teaching intraoral imaging and acts as an instrument to dental hygiene students' learning. The goal of this thesis is to improve dental hygiene students' competence in intraoral imaging by video. Instructional video contains indications for bitewing and periapical imaging, quality aspects, instruments required, instructions of the placement of client, receptor holder and image receptor, and orientation of x-ray tube.

The theoretical framework consists of bitewing and periapical imaging in dental hygienist's work, learning by video and criteria for good instructional video. This bachelor's thesis concentrates on the placement technique of bitewing and periapical imaging which has been found to be insufficient among dental hygiene students. According to a study the most common reason for dental hygiene students to retake bitewing images is misplacement of image receptor. The most common reason for the retake of periapical images is the out cutting of apical areas. Dental hygienists have been found to be willing to use their professional skills of intraoral imaging in working life.

The product of this bachelor's thesis is an instructional video of bitewing and periapical imaging which is directed to dental hygiene students. With this product it is possible to improve dental hygiene students' competence in intraoral imaging.

## KEYWORDS:

Intraoral imaging, bitewing, periapical imaging, image receptor, receptor holder, x-ray tube, instructional video.

# SISÄLTÖ

<b>SANASTO</b>	<b>6</b>
<b>1 JOHDANTO</b>	<b>7</b>
<b>2 INTRAORAALIKUVANTAMINEN</b>	<b>8</b>
2.1 Hammasröntgenkuvantamisen säteilysojalait ja -ohjeistukset	9
2.2 Suuhygienistin rooli intraoraalikuvantamisessa	10
2.3 Bitewing -kuvantaminen	11
2.3.1 Indikaatiot bitewing -kuvantamiselle	12
2.3.2 Asiakkaan, reseptoripidikkeen ja kuvareseptorin asettelu	13
2.3.3 Röntgenputken asettelu	14
2.4 Periapikaalikuvantaminen	15
2.4.1 Indikaatiot periapikaalikuvantamiselle	16
2.4.2 Asiakkaan, reseptoripidikkeen ja kuvareseptorin asettelu	17
2.4.3 Röntgenputken asettelu	20
<b>3 OPETUSVIDEO</b>	<b>24</b>
3.1 Video oppimisen välineenä	24
3.2 Hyvän opetusvideon ominaisuudet	25
<b>4 OPINNÄYTETYÖN TARKOITUS, TAVOITE JA TEHTÄVÄT</b>	<b>27</b>
<b>5 OPINNÄYTETYÖN TOTEUTUS</b>	<b>28</b>
5.1 Toiminnallinen opinnäytetyö	28
5.2 Videon sisältö ja käsikirjoitus	28
5.3 Opetusvideon kuvaaminen ja editointi	29
<b>6 OPINNÄYTETYÖN TUOTOKSEN TARKASTELU</b>	<b>31</b>
<b>7 OPINNÄYTETYÖN EETTISYYS JA LUOTETTAVUUS</b>	<b>33</b>
<b>8 POHDINTA</b>	<b>34</b>
<b>LÄHTEET</b>	<b>36</b>

## LIITTEET

- Liite 1. Tiedonhakutaulukko
- Liite 2. Videon käsikirjoitus
- Liite 3. Videomateriaalin käyttöoikeussopimus
- Liite 4. Valokuvien käyttöoikeussopimus

## KUVAT

Kuva 1. Bitewing -kuvantamisen reseptoripidike.	12
Kuva 2. Bitewing -kuvantamisen kuvareseptorin ja reseptoripidikkeen asettelu.	14
Kuva 3. Bitewing -kuvantamisen röntgenputken asettelu.	15
Kuva 4. Periapikaalikuvantamisessa käytetyt reseptoripidikkeet taka- ja etualueella.	16
Kuva 5. Yläetualueen periapikaalikuvantaminen.	18
Kuva 6. Yläleuan kulmahampaan periapikaalikuvaus.	18
Kuva 7. Yläleuan premolaari- ja molaarialueen periapikaalikuvaus.	19
Kuva 8. Alaetualueen periapikaalikuvantaminen.	19
Kuva 9. Alaleuan kulmahampaan periapikaalikuvantaminen.	20
Kuva 10. Alaleuan premolaari- ja molaarialueen periapikaalikuvantaminen.	20
Kuva 11. Periapikaalikuvantamisen yläetualueen röntgenputken asettelu.	21
Kuva 12. Periapikaalikuvantamisen yläkulmahammasalueen röntgenputken asettelu.	21
Kuva 13. Periapikaalikuvantamisen yläleuan premolaari- ja molaarialueen röntgen...	21
Kuva 14. Periapikaalikuvantamisen alaetualueen röntgenputken asettelu.	22
Kuva 15. Periapikaalikuvantamisen alakulmahammasalueen röntgenputken asettelu.	22
Kuva 16. Periapikaalikuvantamisen alaleuan premolaari- ja molaarialueen röntgen...	23

## SANASTO

Etäisyysrajoitin	Etäisyysrajoitin viittaa reseptoripidikkeen päädyssä sijaitsevaan renkaaseen, joka auttaa röntgenputken oikeaan asetteluun kuvareseptoriin nähden (Whaitles & Drage 2013, 87).
Kuvareseptori	Kuvareseptori viittaa kuvaa tallentavaan välineeseen intra-oraalikuvantamisessa. Käsite viittaa niin filmiin, sensoriin kuin kuvalevyyn ja voidaan soveltaa kaikissa yhteyksissä. (White & Pharoah 2014, 91-92.)
Purusiiveke	Purusiiveke viittaa reseptoripidikkeessä olevaan tasoon, johon asiakas puree intraoraalikuvauksen aikana (Whaitles & Drage 2013, 122).
Reseptoripidike	Reseptoripidike viittaa sekä bitewing- että periapikaalikuvauksessa käytettyihin pidikkeisiin, joihin kuvareseptori asetetaan (Whaitles & Drage 2013, 87).

# 1 JOHDANTO

Suuhygienisti on terveydenhuollon laillistettu ammattihenkilö, jonka ammatin harjoittamiseen Suomessa on pitänyt suorittaa valtioneuvoston asetuksella säädetty ammattiin johtava koulutus (Laki terveydenhuollon ammattihenkilöistä 559/94, 5§). Suuhygienistin työ painottuu pääasiassa suun terveyttä edistävään ja ylläpitävään työhön. Yhtenä kliinisenä toimenpiteenä suuhygienistin työnkuvaan kuuluu intraoraalikuvien ja panoraamakuvien ottaminen. (Opetusministeriö 2006, 93-97; Niiranen & Widström 2005, 1184-1190.)

Suomessa intraoraaliröntgenlaitteita on käytössä noin 4800, joiden kuvausmäärä on vuosittain noin 2,3 miljoonaa (STUK 2015). Näppilän ja Tyrväisen opinnäytetyön kyselytutkimuksessa kävi ilmi, että vastanneista työelämässä kliinistä työtä tekevästä suuhygienisteistä suurin osa ei ota röntgenkuvia lainkaan. Yli puolet vastanneista ilmoitti ottavansa intraoraalikuvia harvemmin kuin kerran kuukaudessa tai eivät ollenkaan. Päivittäin bitewing -kuvia otti noin kuusi prosenttia ja noin prosentti periapikaalikuvia. (Näppilä & Tyrväinen 2015, 45-46.) Valmistumisvaiheessa olevat suuhygienistiopiskelijat arvioivat intraoraalikuvantamisen osaamisensa keskinkertaiseksi ja kokivat harjoitteleensa intraoraalikuvantamista melko harvoin (Pietikäinen 2009, 41-42). Tutkimusten mukaan virheellinen kuvareseptorin asettelu on yleinen, laajalle levinnyt ja sitkeä ongelma intraoraalikuvantamisessa. (Pachêco-Pereira ym. 2017, 16-22.) Näiden perusteella voidaan todeta intraoraalikuvantamisen opetusvideolle olevan tarvetta tukemaan suuhygienistiopiskelijoiden oppimista.

Tämän opinnäytetyön tarkoituksena on tuottaa opetusmateriaali, joka antaa uuden työkalun intraoraalikuvantamisen opetukseen ja toimii välineenä suuhygienistiopiskelijoiden oppimiselle. Tavoitteena on videon avulla edistää suuhygienistiopiskelijoiden valmiuksia intraoraalikuvantamiseen. Intraoraalikuvantamisesta on saatavilla englanninkielisiä videoita, mutta suomenkielistä videomateriaalia ei löydy. Tässä opinnäytetyössä aiheajauksena intraoraalikuvantamisesta ovat bitewing- ja periapikaalikuvantaminen. Opinnäytetyö sisältää bitewing- ja periapikaalikuvantamisen indikaatiot, laatunäkökulman, tarvittavat välineet, ohjeet asiakkaan, reseptoripidikkeen ja kuvareseptorin asettelusta sekä röntgenputken suuntaamisesta.

## 2 INTRAORAALIKUVANTAMINEN

Hammasröntgenkuvantaminen on tärkeä apuväline hammashuollon ammattihenkilöille. Hammasröntgenkuvantaminen jakautuu ekstraoraalikuvantamiseen ja intraoraalikuvantamiseen. (STUK 2015.) Intraoraalikuvantaminen on yleisimmin käytetty röntgenkuvaustekniikka hammashuollossa (Wenzel & Møystad 2009). Kuvaamiseen käytetään intraoraalikuvantamiseen tarkoitettua röntgenkuvauslaitetta (Wolf ym. 2008, 155). Kuvauksessa kuvareseptori asetetaan suun sisäpuolelle. Yksittäisten hampaiden sekä hammasryhmien röntgenkuvaus tehdään pääasiassa intraoraalikuvausta käyttäen. (Koenig 2015; Wolf, ym. 2008, 153,155.) Intraoraalikuvantamiseen kuuluu periapikaali-, bitewing- ja okklusaalikuvantaminen (Wolf, ym. 2008, 153,155).

Koko suun intraoraalikuvantaminen käsittää neljä bitewing -kuvaa sekä 14-18 kappaletta periapikaalikuvia riippuen suun anatomiasta (Koenig 2015). Intraoraalikuvantamista käytetään kariksen ja parodontiitin havainnointiin (Karies (hallinta): Käypä hoito -suositus 2014). Näihin lukeutuvat myös mahdollisen trauman selvitys, luukudoksen havainnointi ja hampaan morfologian selvittäminen esimerkiksi ennen hampaan poistoa sekä kiinnityskudossairauksia epäillessä ja seuratessa (Whaites & Drage 2013, 85). Röntgenkuvia ei kuitenkaan pidä ottaa useammin kuin kerran vuodessa, vaikka kariesvaurioiden epäiltäisiin etenevän nopeasti (Karies (hallinta): Käypä hoito -suositus 2014). Hammasröntgenkuvausta tuleekin aina käyttää asiakkaalle yksilöllisesti harkiten. Röntgenkuvauksen tulee perustua lääkärin läheteeseen, jossa lähettävän lääkärin on harkittava lähetettä laatiessaan tutkimuksen oikeutus. (ST 3.3.)

Röntgensäteily on sähkömagneettista säteilyä, jota tuotetaan röntgenputkessa. Suun alueen röntgenkuvantaminen kohdistuu pienemmälle alueelle aiheuttaen suhteellisen vähäisen säteilyannoksen asiakkaalle. Suun alueen röntgenkuvauksessa tulee kuitenkin ottaa huomioon asiakkaan kilpirauhasen suojaaminen lyijykaulurisuojuilla. Yhdestä intraoraalikuvasta aiheutuu 0,01 millisievertin säteilyannos vastaten noin vuorokauden ympäristön taustasäteilylle altistumista. (STUK 2015.) Hammasröntgenlaitteiden digitalisointi on vähentänyt varsinkin intraoraalikuvantamisesta aiheutunutta säteilyannosta asiakkaalle (STUK 2015; Pachêco-Pereira ym. 2017, 16-22). Digitalisoinnista johtuva säteilyn väheneminen kuitenkin mitätöityy, jos röntgenkuvia joudutaan ottamaan uudestaan. Uusintakuvien otto aiheuttaa tarpeetonta säteilyaltistusta asiakkaalle ja lisää kuvaukseen kuluvaa aikaa sekä resursseja. (Pachêco-Pereira ym. 2017, 16-22.)

Tärkeimpinä kuvanlaatuun vaikuttavina osatekijöinä intraoraalikuvantamisessa ovat kuvaustekniikka, asiakkaan anatomia, kuvauslaite ja siinä käytetyt kuvausarvot sekä kuvan tulkinnessa käytettävät laitteet (Ekholm & Peltola 2009). Tutkimuksessa suuhygienistiopiskelijoilla yleisin syy bitewing -kuvien uusimiseen oli virheellinen kuvareseptorin asettelu. Tämä oli toiseksi yleisin syy uusintakuville myös periapikaalikuvantamisessa. (Pachêco-Pereira ym. 2017, 16-22.) Kuvissa havaittavat asetteluvirheet saattavat myös lisääntyä, jos kuvareseptorin suussa pitäminen tuntuu asiakkaasta epämiellyttävältä (Wenzel & Møystad 2009).

## 2.1 Hammasröntgenkuvantamisen säteilysuojalait ja -ohjeistukset

Säteilyn valvonta alkoi Suomessa nykymuodossaan, kun vuonna 1957 säädettiin ensimmäinen säteilysuojauslaki. Tuohon aikaan tahoja nimitettiin Säteilysuojelun laitokseksi. Nykyään terveydenhuollossa tehtävien röntgentutkimusten säteilyturvallisuusvaatimuksista määrää STUK eli Säteilyturvakeskus. (Rosberg 2001, 165.) Suomen liittyttyä Euroopan unioniin on keskeistä lainsäädäntöä terveydenhuollon röntgentoiminnassa ja säteilylakia (1991/592) sopeutettu, jotta lääketieteelliset käytännöt olisivat yhdenmukaisia unionin alueella (Neuvoston direktiivi 2013/59/Euratom). Yhdenmukaisuus mahdollistaa Euroopan unionin kansalaisten yhdenvertaisuuden heidän hakeutuessaan radiologisiin toimenpiteisiin ja hakiessaan alan töihin unionin alueella. (Pamilo & Suoranta 2000, 651.) Säteilysuojelun tavoitteena on yhteiskunnan, ympäristön ja ihmisten sekä tulevien sukupolvien suojeleminen tarpeettomalta säteilyltä (ST 1.1). Säteilysuojelun periaatteet ovat oikeutus- optimointi- ja yksilönsuojaperiaate, joista säädetään säteilyn käyttöä koskevassa säteilylaissa (1991/592). Näiden tulee toteutua, jotta säteilyn käytön ja säteilyaltistusta aiheuttava toiminta on hyväksyttävää. Käytännössä oikeutusperiaate tarkoittaa sitä, että toiminnalla saavutettavan hyödyn on oltava suurempi kuin toiminnasta aiheutuvan haitan. Optimointiperiaate taas tarkoittaa sitä, että toiminnan on oltava järjestetty siten, että siitä aiheutuva terveydelle haitallinen säteilyrasitus pidetään niin alhaisena kuin käytännön toimenpitein on mahdollista. Yksilönsuojaperiaatteen vaatimuksena on, ettei yksilön säteilyrasitus ylitä asetuksessa määrättyjä enimmäisarvoja. (1991/592, 2§; ST 1.1).

Intraoraalikuvantamista suorittavan henkilökunnan on suojauduttava siten, että he eivät joudu tarpeettomasti säteilylle alttiiksi. Intraoraalikuvia ottaessaan kuvaaja ei yleensä tarvitse lisäsuojaimia, kunhan hän on vähintään kahden metrin etäisyydellä asiakkaas-

ta ja röntgenputkesta. Henkilökunnan on kuitenkin suositeltavaa siirtyä kuvauksen ajaksi säteilyltä suojaavan seinän taakse, jolloin he välttyvät ylimääräiseltä säteilyaltistukselta. Hammasröntgentutkimuksiin käytettävässä huoneessa tulee olla riittävät säteilysuojaukset, jotta säteilyaltistus ympäröivissä tiloissa oleskeleville saadaan pidettyä niin pienenä kuin mahdollista. Säteilyannos ei saa ylittää 0,3 millisievertiä vuodessa. (ST 3.1.)

## 2.2 Suuhygienistin rooli intraoraalikuvantamisessa

Suuhygienistin ammattia saa harjoittaa vain Sosiaali- ja terveysalan lupa- ja valvontaviraston eli Valviran myöntämällä luvalla laillistettuna ammattihenkilönä, kun on suorittanut siihen vaadittavan koulutuksen (Laki terveydenhuollon ammattihenkilöistä 1994/559, 5§). Hammasröntgenkuvauksiin koulutuksen saanut ammattihenkilö voi suorittaa lääkärin ohjeiden mukaan hammasröntgenkuvauksia, kuten Sosiaali- ja terveysministeriön asetuksessa säteilyn lääketieteellisestä käytöstä (2000/423) määrätään. Säteilysuojelu tulee sisällyttää asianmukaisella tavalla täydennyskoulutukseen. (Sosiaali- ja terveysministeriön asetus säteilyn lääketieteellisestä käytöstä 2000/423, 25§,27§.) Säteilysuojelu sisältyy suuhygienistin peruskoulutukseen ja tämän jälkeen suuhygienistin on käytävä terveydenhuollon säteilysuojelukoulutuksessa viiden vuoden välein. Toiminnan harjoittaja vastaa henkilöstön säteilysuojelukoulutuksen riittävydestä ja pätevydestä. Henkilöstöllä tulee olla työtehtäviensä mukaiset ja ajantasaiset tiedot säteilysuojelusta, säteilyn käyttöä koskevista määräyksistä, ionisoivasta säteilystä, sen vaikutuksista sekä tieto voimassa olevasta säteilylainsäädännöstä. (ST 1.7.)

Hammasröntgenkuvantamiseen tarvitaan lääkärin lähete, jotta toimenpide voidaan suorittaa (ST 3.3). Tähän saattaa kuitenkin olla tulossa muutos säteilylain (1991/592) uudistumisen myötä, sillä säteilylainsäädännön uudistus on vireillä ja siihen on ehdotettu suuhygienisteille rajattua läheteoikeutta röntgenkuvantamiseen (Kottonen 2017). Niirasen ja Widströmin (2005) kyselytutkimuksessa kävi ilmi sekä julkisella että yksityisellä sektorilla työskentelevien suuhygienistien näkevän tarpeelliseksi lisätä röntgenkuvien ottamista ammattitaitonsa täyspainoiseksi hyödyntämiseksi (Niiranen & Widström 2005, 1184-1190).

Suurin osa suuhygienisteistä ei ota ollenkaan röntgenkuvia. Yli puolet tutkimukseen vastanneista ilmoitti ottavansa intraoraalikuvia harvemmin kuin kerran kuukaudessa tai eivät lainkaan. Päivittäin bitewing -kuvia otti tutkimukseen vastanneista noin kuusi pro-

senttia ja yhdeksän prosenttia kuvasi kahdesta neljään kertaan viikossa. Vastanneista noin prosentti otti periapikaalikuvia päivittäin ja kolme prosenttia kahdesta neljään kertaan viikossa. (Näppilä & Tyrväinen 2015, 44-46.)

Pachêco-Pereiran ym. (2017) tutkimuksessa suuhygienistiopiskelijoiden yleisin syy intraoraalikuvan uusimiseen bitewing -kuvantamisessa oli kuvareseptorin virheellinen asettelu. Kuvareseptori oli aseteltu joko liian eteen, jolloin takimmaisen molaarin distaallireuna jäi pois kuvasta, tai liian taakse, jolloin kulmahampaan ja ensimmäisen premoolaarin kontaktialue rajautui ulos kuvasta. Periapikaalikuvantamisessa apikaalisten alueiden rajautuminen kuvan ulkopuolelle oli yleisin syy uusintakuvaan. Oikea asettelu-tekniikka ja röntgenputken vertikaalinen kallistuskulma vähentävät tämän virheen esiintyvyyttä. Toiseksi yleisin syy uusintakuvaan ottoon periapikaalikuvantamisessa oli kuvareseptorin virheellinen asettelu. Myös periapikaalikuvantamisessa kuvareseptori aseteltiin joko liian eteen tai liian taakse, jolloin tärkeitä alueita rajautui ulos kuvasta. Uusintakuvien määrä oli lähes sama sekä bitewing- että periapikaalikuvantamisessa. (Pachêco-Pereira ym. 2017, 16-22.)

### 2.3 Bitewing -kuvantaminen

Bitewing -kuvantaminen kehitettiin approksimaalikarieksen rekisteröintiin vuonna 1924. Jopa 30-50% approksimaalikarieksesta voi jäädä löytymättä kliinisessä tutkimuksessa. (Rosberg 2001, 98.) Bitewing -kuvantaminen on erityisen hyvä keino havaita sivualueen hampaiden välipintojen kariesvaurioita niin pysyvissä kuin maitohampaissa. Bitewing -kuvantaminen on aiheellista muun muassa, jos asiakkaalta ei ole vuosiin otettu röntgenkuvia tai jos lapselta tai nuorelta löytyy tarkastuksessa yksikin kiilteen läpäissyt kariesvaurio. (Karies (hallinta): Käypä hoito -suositus 2014.) Parhaiten bitewing -kuvaus sopii 12 ikävuoden jälkeen (Rosberg 2001, 98).

Bitewing -kuva otetaan siten, että asiakkaan hampaat ovat yhteen purtuina, jolloin reseptoripidikkeen purusiiveke jää hampaiden väliin. Reseptoripidikettä käytettäessä ylä- ja alahampaiden kruunut saadaan näkyviin samaan röntgenkuvaan. Yleensä bitewing -kuvia otetaan kaksi, yksi kummaltakin puolelta, ja kuvareseptori on aseteltu pidikkeeseen vaakasuoraan. Suun anatomian ja/tai parodontiumin kunnan vuoksi kuvia voidaan ottaa myös neljä ja kuvareseptori voi olla tarpeellista asettaa pystysuoraan reseptoripidikkeeseen. (Rosberg 2001, 98.) Bitewing -kuvantamisessa tarvittavat välineet ovat röntgenputki, bitewing -kuvien ottamiseen soveltuva reseptoripidike (Kuva 1.) sekä ku-

vareseptori. Lisäksi käytettävissä tulee olla kilpirauhassuoja sekä intraoraalikuvantamiseen soveltuva hoituhuone toimenpiteen suorittamiselle (Whaites & Drake 2013, 85, 119-122).



Kuva 1. Bitewing -kuvantamisen reseptoripidike.

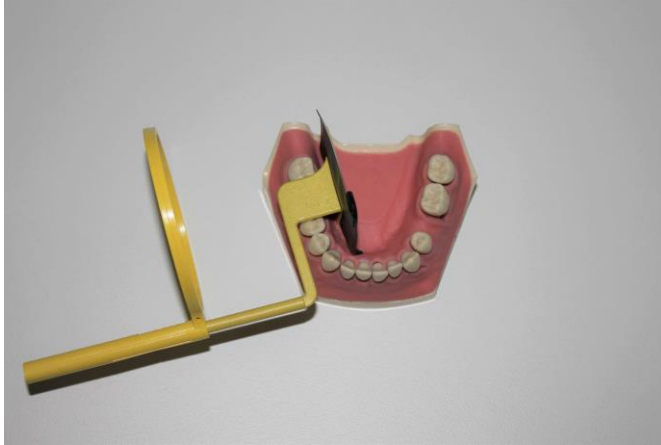### 2.3.1 Indikaatiot bitewing -kuvantamiselle

Bitewing -kuvantamisen tärkeimmät indikaatiot ovat kariesleesioiden löytyminen ja niiden kehityksen seuraaminen, paikkaylimäärien löytyminen sekä parodontaalisen statuksen ja hampaistoon tehdyn korjaavan hoidon arvioiminen (Rosberg 2001, 98; Whaites & Drage 2013, 119). Hyvän bitewing -kuvan kriteereihin kuuluu laadun varmistaminen. Laadullisesti optimaalisessa kuvassa ei näy hampaiden taipumista, mittasuhteiden vääristymistä tai hampaiden horisontaalista päällekkäisyyttä. Kuvareseptori on aseteltu oikein, kun sen toinen reuna asettuu hieman kulmahampaan distaalipinnan yli ja toinen reuna taaimmaisen molaarin mesiaalipinnan yli. Kuvassa tulisi myös näkyä ylä- ja alaleuan marginaalinen luuraja oikein keskitettynä. Kiilteen ja dentiinin tulisi kuvautua selkeästi ja näiden kahden välillä tulisi olla riittävä kontrasti. Laadukkaiden kuvien varmistamiseksi voidaan joskus ottaa kaksi tai useampia kuvia kummaltakin puolelta, jos esimerkiksi viisaudenhampaat ovat puhjenneet eikä kuvareseptorin pituus riitä kuvaa-

maan vaadittavaa aluetta tai jos hammaskaari on erittäin kaareva. Jos asiakkaalta on kliinisessä tutkimuksessa löydetty yli 6 millimetrin vertikaalinen luukato, käytetään kah-ta pystysuuntaan asetettua kuvareseptoria, jotta alveoliluu saadaan kuvattua. (Radiati-on Protection 136. 2004, 57.)

### 2.3.2 Asiakkaan, reseptoripidikkeen ja kuvareseptorin asettelu

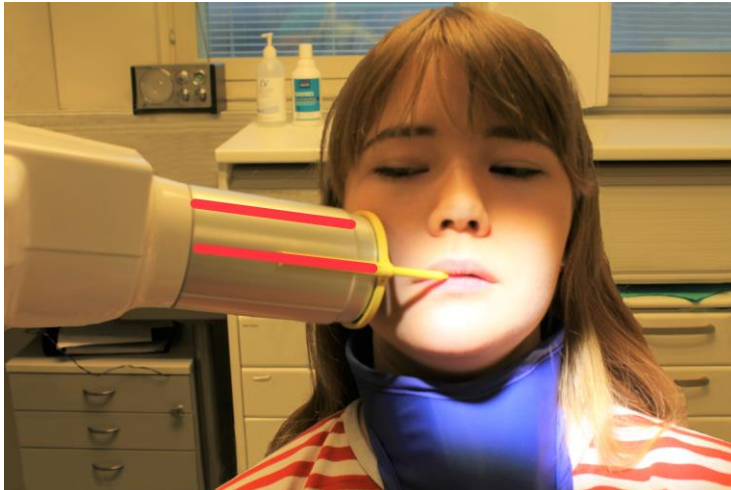Asiakas istuu hoitotuolissa nojaten hoitotuolin selkänojaan. Pään asennossa tulee huomioida selkänojan asetukset, jotta asiakkaalla olisi mahdollisimman hyvä olla ja ettei asiakas liikkuisi intraoraalikuvantamisen aikana. Asiakkaan pää asetellaan bite-wing -kuvantamisessa siten, että okklusaalitaso on vaakasuorassa. Kuvareseptori ase-tellaan reseptoripidikkeen keskelle vaakatasoon. (Whaites & Drake 2013, 119-122.) Reseptoripidike asetellaan asiakkaan suuhun varovasti siten, että purusiiveke tulee alahampaiden purupinnan päälle, jolloin kuvareseptori asettuu linguaalipuolen sul-kukseen kielen ja hammasrivin väliin (Kuva 2.) (Rosberg 2001, 98; Whaites & Drake 2013, 122). Kuvareseptorin etureunan tulee olla kulmahampaan distaalisen pinnan kohdalla, jolloin kuvareseptorin takareuna ylettyy yleensä viisaudenhampaan mesiaali-pinnan kohdalle (Whaites & Drake 2013, 122). Asiakkaan sulkiessa suunsa ja purressa hampaansa tiiviisti kiinni purusiivekkeeseen, tulee varmistaa, ettei purenta kallista re-septoripidikettä (Rosberg 2001, 98; Whaites & Drake 2013, 122). Taaimmaisten ham-paiden ja kuvareseptorin tulisi olla kontaktissa toisiinsa tai ainakin niin lähellä toisiaan kuin mahdollista (Whaites & Drake 2013, 119). Ylä- ja alahampaiden kruunujen ja mar-ginaalisen luureunan tulee valmiissa kuvassa näkyä yhtä laajalti ja symmetrisesti. Yleensä bitewing - kuvantaminen on helposti suoritettavissa hyvien reseptorienpidik-keiden ansiosta. Lähes ainoa kuvausta hankaloittava tekijä on alapremolaarialueella sijaitseva suuri torus. (Rosberg 2001, 98-99.)



Kuva 2. Bitewing -kuvantamisen reseptoripidikkeen ja kuvareseptorin asettelu.

### 2.3.3 Röntgenputken asettelu

Röntgenputki kannattaa tuoda lähemmäs asiakkaan kuvattavaa puolta ennen kuvareseptorin laittamista suuhun, sillä näin röntgenputki on kuvareseptorin asettelun jälkeen heti käden ulottuvilla viimeistelylle (White & Pharoah 2014, 92). Reseptoripidikkeen toisessa päässä oleva etäisyysrajoitin tulee olla kuvaa otettaessa mahdollisimman lähellä asiakkaan kasvoja sekä kuvareseptorin keskellä. Röntgenputki asetellaan tarkasti etäisyysrajoitinta hyväksi käyttäen, jotta saavutetaan optimaaliset horisontaali- ja vertikaalikulmat. Röntgenputki tulee keskelle etäisyysrajoittimen rengasta ollen yhdensuuntainen reseptoripidikkeen kanssa, jolloin se on suunnattu niin, että röntgensädekeila osuu hampaisiin ja kuvareseptoriin horisontaalisesti ja vertikaalisesti oikeassa kulmassa, sekä läpäisee kaikki tarvittavat alueet. (Kuva 3.) (Whaites & Drake 2013, 90,119-122.) Röntgenputki suunnataan vertikaalisesti lievästi ylhäältä alaspäin 5-8 asteen kulmassa (Rosberg 2001, 99; Whaites & Drake 2013, 119-122). Jyrkempää vertikaalista kulmaa eli 10 astetta käytetään hyvin lyhytkartioisilla röntgenputkilla tai kun halutaan saada sekundaarikaries paremmin erottumaan, jos kuvattavassa hampaistossa on runsaasti hampaanvärisiä täytteitä (Rosberg 2001, 99). Röntgenputken asettelun jälkeen asiakasta pyydetään olemaan liikkumatta ennen varsinaisen intraoraalikuvan ottamista (White & Pharoah 2014, 92-93).



Kuva 3. Bitewing -kuvantamisen röntgenputken asettelu.

## 2.4 Periapikaalikuvantaminen

Periapikaalikuvantamisen tarkoituksena on saada kuva yksittäisestä hampaasta kruunusta apeksiin, hampaan juuren ympäröivästä kudoksesta ja luusta (Wolf ym. 2017; Cash & Basrani 2012; White & Pharoah 2014, 91). Hampaan täyden mitan lisäksi kuvassa tulee näkyä vähintään kaksi millimetriä periapikaaliluuta juuren kärjen alapuolella (White & Pharoah 2014, 91). Periapikaalikuvantamisessa on suositeltavaa käyttää reseptoripidikettä, sillä se auttaa röntgenputken asettelussa röntgensäteiden suuntaamiseen halutun kuvauskohteen keskelle (White & Pharoah 2014, 91-93). Paralleelitekniikalla kuvantamista helpottaa reseptoripidike ja täten saadaan usein luotettava kuva kohteesta (Wolf ym. 2008, 153). Paralleelitekniikkaa hyödynnetään usein, sillä se on sopiva digitaalikuvantamiseen eikä vääristä kuvaa (White & Pharoah 2014, 91). Kuvatavan kohteen osat näkyvät oikeassa mittasuhteessa ja hampaiden päällekkäin kuvautuminen on vähäistä. Lisäksi paralleelitekniikasta aiheutuva säteily on asiakkaalle vähäistä eikä ylimääräinen säteily ohjaudu kehoon. (Rosberg 2001, 94-95.) Mahdollisia kuvantamismenetelmiä paralleelitekniikan lisäksi ovat kulmanpuolitustekniikka ja Le Master -tekniikka. Hampaita kiinnittävän luutuen määrästä saadaan yleensä luotettavampi kuva paralleelitekniikkaa käyttäessä, kuin mitä kulmanpuolitustekniikalla (Wolf ym. 2008, 153). On syytä kuitenkin ymmärtää muidenkin kuvantamismenetelmien olevan käyttökelpoisia ja käteviä tilanteissa, joissa paralleelitekniikkaa on hankala soveltaa. Kulmanpuolitustekniikkaa lähellä olevassa Le Master –tekniikassa korjataan vanurullilla kuvareseptorin asentoa suussa. Le Master- tekniikka onkin käyttökelpoinen menetelmä käytettäväksi asiakkaalla joko ahtaan hammaskaaren tai matalan suulaen

vuoksi. (Wolf ym. 2008, 153.) Hammashuollossa käytettävät laitteet soveltuvat parhaiten paralleelitekniikkaan ja on nykyään ensisijaisesti tekniikoista suositeltavin (Rosberg 2001, 94-95). Tämän opinnäytetyön ohjeistuksessa keskitytään paralleelitekniikkaan.

Periapikaalikuvantamisessa tarvittavat välineet ovat röntgenputki, kuvareseptori ja reseptoripidikkeet sekä taka- että etualueelle (Kuva 4.) (Whaites & Drage 2013, 85; White & Pharoah 2014, 91-94). Lisäksi käytettävissä tulee olla kilpirauhassuoja sekä intra-oraalikuvantamiseen soveltuva hoituhuone toimenpiteen suorittamiselle (Whaites & Drage 2013, 85).



Kuva 4. Periapikaalikuvantamisessa käytetyt reseptoripidikkeet ylä- ja alaetualueella (vas.) ja ylä- ja alaleuan premolaari- ja molaarialueella (oik.).

#### 2.4.1 Indikaatiot periapikaalikuvantamiselle

Periapikaalikuvantaminen on käytetyin intra-oraalikuvantamisen muoto endodontiassa (Cash & Basrani 2012). Indikaationa periapikaalikuvantamisen suorittamiselle ovat hampaiden tai leukaluiden sairaudet. Näihin lukeutuvat epäilyt karieksesta, kiinnityskudossairauksista ja juurenpään tulehduksesta sekä näiden seuranta. (Wolf ym. 2008, 153.) Periapikaalikuvantamista käytetään myös hammaskiven ja kariksen havainnointiin, paikkojen statuksen määrittämiseen sekä hampaan anatomian ja periapikaalisen rakenteen selvittämiseen sekä luukadon asteen arvioimiseen (Cash & Basrani 2012). Kliinisinä merkkeinä parodontiitista ovat ientulehdus sekä syventyneet ientaskut ientas-

kumittauksen yhteydessä. Syventyneitä taskuja löydettyäessä on perusteltua ottaa hammasröntgenkuva mahdollisen hammasta ympäröivän leukaluun luukadon havainnoimiseksi (Könönen 2016). Peri-implantiittiin liittyvä kliinisessä ientaskumittauksessa suurentunut ientaskusyvyys, jonka alveoliluukato on havaittavissa röntgenkuvin (Parodontiitti: Käypä hoito –suositus 2016.) Hammastapaturmien tarkka tieto juurimurtumien, kruunu-juurimurtumien ja ekstruusioiden osalta saadaan periapikaalikuvain (Andreasen & Oikarinen 2005). Panoraamakuvia täydennetään usein intraoraalikuvilla (Wolf ym. 2008, 161).

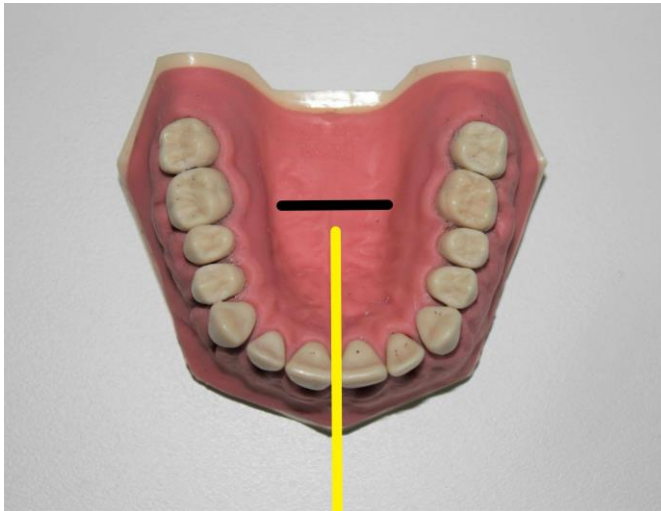
Hyvän periapikaalikuvan kriteereihin kuuluu laadun varmistaminen. Laadullisesti optimaalisessa kuvassa mittasuhteet eivät ole vääristyneet eikä hampaan kaartumaa tai horisontaalista päällekkäisyyttä ole. (Radiation Protection 136. 2004, 58.) Hampaan anatomian tulee myös kuvautua asianmukaisesti halutusta kuvausalueesta eli kruunusta juurenpäähän ja siitä kahdesta kolmeen millimetriin luuta mahdollistaen juuren kärkeen liittyvän anatomian arvioinnin (Radiation Protection 136. 2004, 58; Pachêco-Pereira ym. 2017, 16-22). Dentiinin ja hammaskiilteen tulisi kuvautua selkeästi ja kuvatiheyden ja kontrastin tulee olla riittävän hyvä näiden välillä. Lisäksi tulee huomioida tarkoituksenmukaisten kuvien määrä. Juurihoidon yhteydessä voi olla tarpeellista kuvata hampaan kärki useammasta kulmasta, jotta jokainen juurikanava saadaan kuvatuksi. Asiakas ei myöskään saa liikkua kuvauksen aikana. (Radiation Protection 136. 2004, 58.)

#### 2.4.2 Asiakkaan, reseptoripidikkeen ja kuvareseptorin asettelu

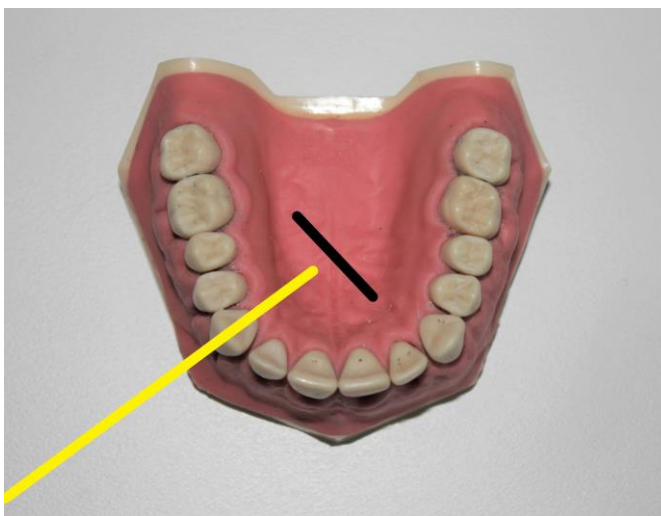
Asiakas istuu hoitotuolissa nojaten hoitotuolin selkänojaan. Pään asennossa tulee huomioida selkänojan asetukset, jotta asiakkaalla olisi mahdollisimman hyvä olla ja ettei asiakas liikkuisi intraoraalikuvantamisen aikana. Yläleuan periapikaalikuvantamisessa paralleelitekniikalla asiakkaan pään asettelussa tulee huomioida, että yläleuan hammaskaaren okklusaalitaso on vaakatasossa (Wolf ym. 2008, 153). Alaleuan periapikaalikuvantamisessa paralleelitekniikalla asiakkaan päätä kallistetaan taaksepäin asentoon, jossa alaleuan okklusaalitaso on vaakatasossa suu avattuna. (Wolf ym. 2008, 155.)

Paralleelitekniikassa kuvattavat hampaat jaetaan ylä- ja alaleuassa kuvausalueen mukaan ryhmittäin etu- ja kulmahampaisiin sekä premolaareihin ja molaareihin. Kuvareseptorin ja reseptoripidikkeen asettelu tehdään kuvattavan alueen mukaisesti. (Wolf

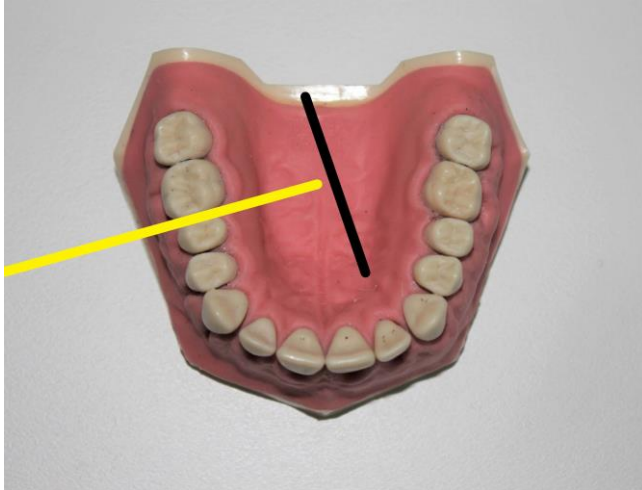
ym. 2008, 153.) Paralleelitekniikassa kuvattava hammas ja kuvareseptori asetellaan mahdollisimman yhdensuuntaisesti (Rosberg 2001, 94). Yläleuan etu- (Kuva 5.) ja kulmahampaiden (Kuva 6.) kuvantamisessa kuvareseptori viedään reseptoripidikkeellä mahdollisimman pitkälle suulakea kohti (White & Pharoah 2014, 96-101; Wolf ym. 2008, 153). Kuvareseptorin pidempi sivu asetetaan yhdensuuntaisesti kuvattavan hampaan pituusakseliin nähden. Kuvattaessa yläleuan premolaareja ja molaareja (Kuva 7.) kuvareseptori viedään suulaen keskiviivaan tai vähän yli. Kuvareseptorin lyhyemmän sivun tulee olla yhdensuuntaisesti kuvattavien hampaiden pituusakseleihin nähden. (Wolf ym. 2008, 153.)



Kuva 5. Yläetualueen periapikaalikuvantaminen.

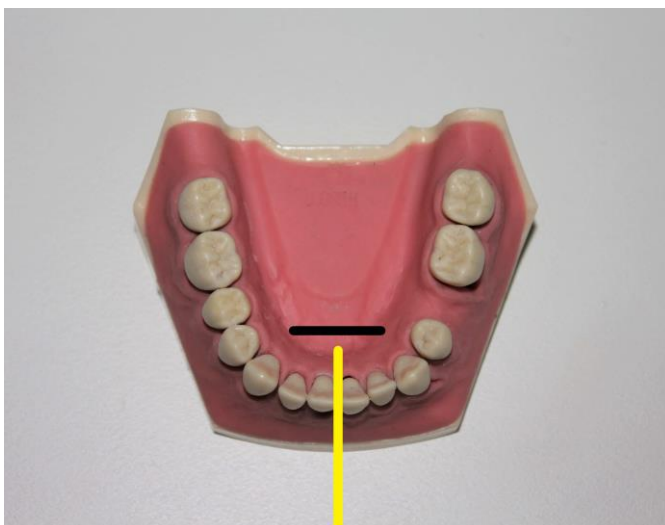

Kuva 6. Yläleuan kulmahampaan periapikaalikuvantaminen.

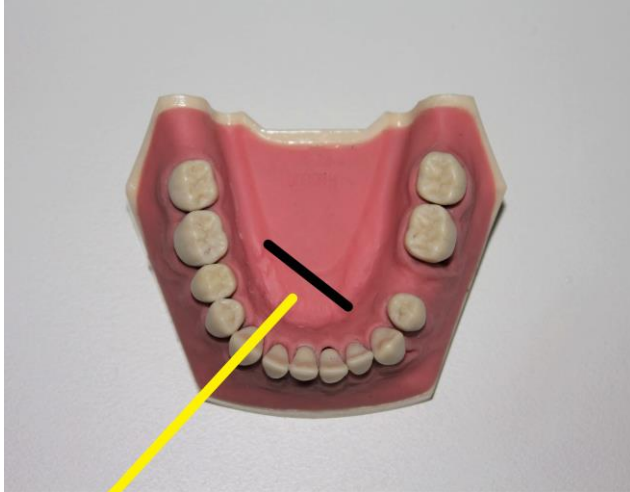

Kuva 7. Yläleuan premolaari ja molaarialueen periaapikaalikuvantaminen.

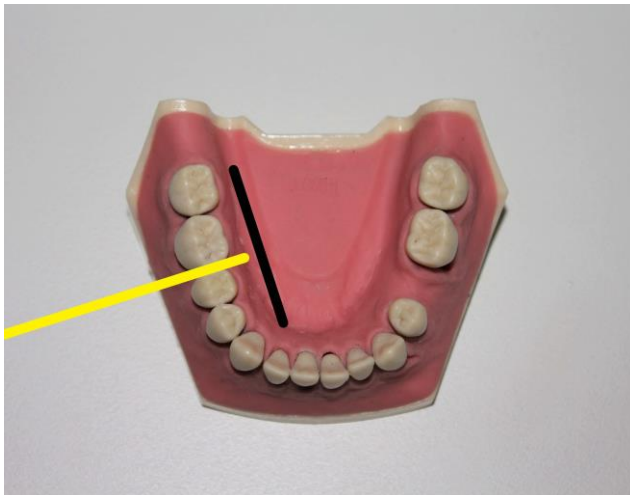
Alaleuan etu- (Kuva 8.) ja kulmahampaita (Kuva 9) kuvatessa pitkä kuvareseptorin sivu asetellaan mahdollisimman yhdensuuntaisesti hampaan pituusakseliin nähden. Asettelussa tulee huomioida kuvareseptorin vienti reseptoripidikkeellä mahdollisimman pitkälle asiakkaan kielen alle. Asiakasta voidaan pyytää pitämään suu puoliavoimena, jotta suunpohja saataisiin mahdollisimman rennoksi kuvareseptorin viemiseksi riittävän pitkälle. Alaleuan premolaareja ja molaareja (Kuva 10.) kuvattaessa hampaan pituusakselin tulee olla samansuuntaisesti kuvareseptorin lyhyempään sivuun nähden. Kuvareseptori asetellaan noin puolesta sentistä yhteen senttiin hammaskaaresta kielen väliin. (Wolf ym. 2008, 155.) Reseptoripidikettä tulee kääntää ylä- ja alaleuan kuvauksissa siten, että purusiiveke lepää kuvattavaan alueeseen nähden sopivasti. Lopuksi pyydetään asiakasta sulkemaan suunsa purren hampaat yhteen. (White & Pharoah 2014, 92).



Kuva 8. Alaetualueen periaapikaalikuvantaminen.



Kuva 9. Alaleuan kulmahampaan periapikaalikuvantaminen.



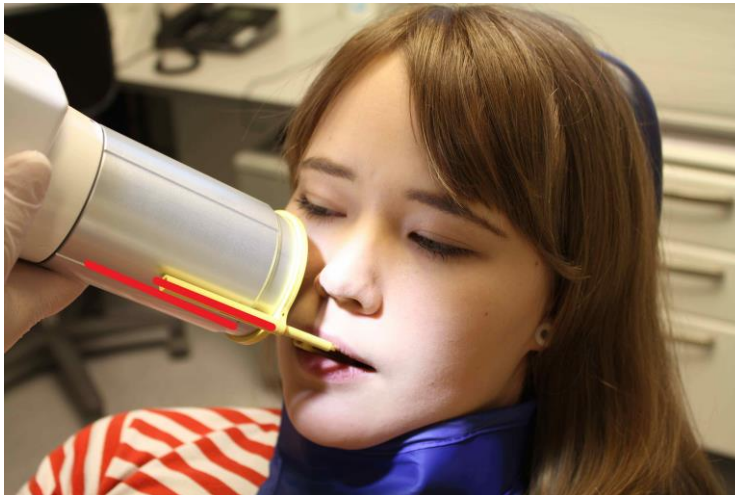Kuva 10. Alaleuan premolaari- ja molaarialueen periapikaalikuvantaminen.

### 2.4.3 Röntgenputken asettelu

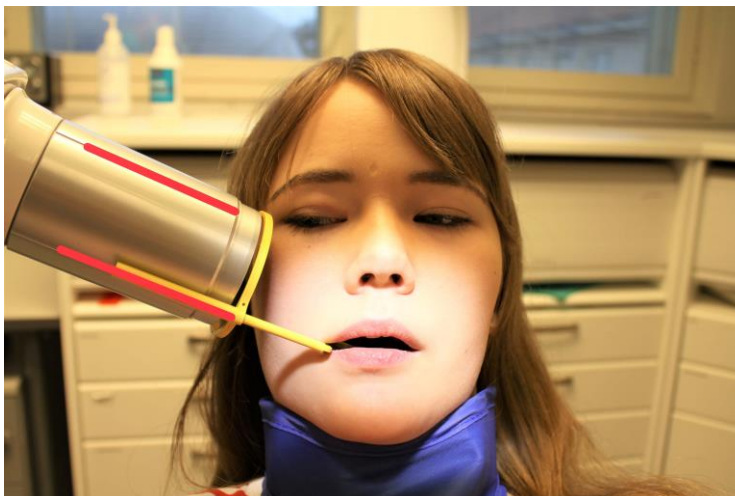Röntgenputki kannattaa tuoda lähemmäs asiakkaan kuvattavaa puolta ennen kuvareseptorin laittamista suuhun, sillä näin röntgenputki on kuvareseptorin asettelun jälkeen heti käden ulottuvilla viimeistelylle (White & Pharoah 2014, 92). Yläleuan etuhampaita (Kuva 11.) kuvattaessa röntgenputken sädekeila kohdistetaan kuvattavaan alueeseen ylhäältä alaspäin +15 - +25 asteen kulmassa yläleuan okklusaalitasoon nähden. Kulmahampaita (Kuva 12.) kuvattaessa röntgenputki asetetaan ylhäältä alaspäin +30 asteen kulmassa okklusaalitasoon nähden. Yläleuan premolaareja ja molaareja (Kuva 13.) kuvattaessa röntgenputki kohdistetaan ylhäältä alaspäin +15 - +25 asteen kulmassa okklusaalitasoon nähden. (Wolf ym. 2008, 153.)



Kuva 11. Periapikaalikuvantamisen yläetualueen röntgenputken asettelu.



Kuva 12. Periapikaalikuvantamisen yläkulmahammasalueen röntgenputken asettelu.

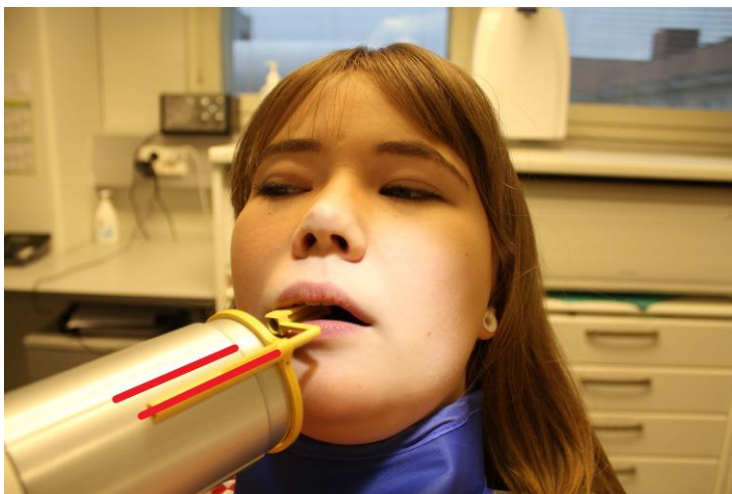


Kuva 13. Periapikaalikuvantamisen yläleuan premolaari- ja molaarialueen röntgenputken asettelu.

Alaleuan etu- (Kuva 14.) ja kulmahampaita (Kuva 15.) kuvattaessa röntgenputki asetetaan alhaalta ylöspäin 0-15 asteen kulmassa alaleuan okklusaalitasoon nähden. Röntgenputki suunnataan suoraan edestäpäin etuhampaita kuvattaessa ja kulmahammasaluetta kuvattaessa röntgenputki kohdistetaan sivultapäin noin 45 asteen kulmassa. Alaleuan premolaareja ja molaareja (Kuva 16.) kuvattaessa röntgenputken sädekeila suunnataan kohtisuoraan kuvattavan hampaan pituusakselia kohden. Röntgenputken suuntaus premolaarialueella on 0 asteen kulmassa ja molaarialueella on +10 asteen kulmassa. (Wolf ym. 2008, 155.)



Kuva 14. Periapikaalikuvantamisen alaetualueen röntgenputken asettelu.



Kuva 15. Periapikaalikuvantamisen alakulmahammasalueen röntgenputken asettelu.



Kuva 16. Periapikaalikuvantamisen alaleuan premolaari- ja molaarialueen röntgenputken asettelu.

Käytettäessä etäisyysrajoitinta paralleelitekniikalla kuvattaessa, tulee se asettaa mahdollisimman lähelle asiakkaan kasvoja. Röntgenputki tulee keskelle etäisyysrajoittimen rengasta ollen yhdensuuntainen reseptoripidikkeen kanssa, jolloin vertikaalinen- ja horisontaalinen kulma on automaattisesti aseteltuna oikein. (Whaites & Drage 2013, 90.) Röntgenputken asettelun jälkeen asiakasta pyydetään olemaan liikkumatta ennen varsinaisen intraoraalikuvan ottamista (White & Pharoah 2014, 92-93).

### 3 OPETUSVIDEO

Tekniikka on jatkuvasti läsnä ympäristössämme ja uusia innovaatioita kehitetään koko ajan lisää. Näin ollen opiskelijoillakin on odotuksia tekniikan hyödyntämisestä niin opetuksessa kuin oppimisessa. Videoita hyödynnettäessä tekniikan avulla on mahdollista tehostaa edellytyksiä opetukselle ja oppimiselle. (Gadbury-Amoyt ym. 2013, 250-257.) Tutkimukset ovat osoittaneet, että tämän sukupolven opiskelijat välttelevät pitkien tekstien lukemista ja tuntevat olonsa kotoisemmaksi kuvarikkaassa ympäristössä, jossa opetuksen kognitiivinen kuormitus on pienempi (Farooq ym. 2015, 1467-1470). Viime vuosina erityyppisen audiovisuaalisen materiaalin, kuten videojulkaisujen, hyödyntäminen on yleistynyt merkittävästi. Videoilla on mahdollista levittää asiantuntijatietoa. (Ailio 2015, 4.) Lisäksi videoiden levitys toteutuu nykypäivänä vaivattomasti esimerkiksi verkossa (Aaltonen 2007, 16). Tutkimukset kehottavatkin sisällyttämään videoita luento-opetukseen opiskelijan oppimisen tueksi, kuten simulaatiotilanteisiin valmistamalla (Chi ym. 2014, 24).

#### 3.1 Video oppimisen välineenä

Video on tehokas väline, sillä elävä kuva ja ääni vaikuttavat suoraan katsojaan (Aaltonen 2007, 16). Katsojan on todettu muistavan paremmin sisällön videon herättäessä tunteita. Toisaalta tämä on myös videon haaste, jotta katsoja saadaan pidettyä kiinnostuneena. Mielenkiinto on mahdollista ylläpitää laadukkaalla videolla ja lunastamalla katsojan odotukset. (Ailio 2015, 4-5.) Opetusvideon näytelty tilanne auttaa opiskelijaa ymmärtämään aiheen käytännön työtä varten. Simulaatiotilanteen taltioiminen vastaa ammattilaisen seuraamista. (Ailio 2015, 5.) Tutkimuksessa hammaslääkäriopiskelijat jaettiin opiskelemaan ortodontian laboratoriossa tehtävää toimenpidettä video-opetusryhmään ja opettajan demonstroimaan opetusryhmään. Kun opiskelijoita arvioitiin toimenpiteen suorittamisessa, ei näillä kahdella ryhmällä todettu olevan merkityksellistä eroa oppimisessa. Kysyttäessä opiskelijoiden mielipidettä opetustavan selkeydestä ja ymmärrettävyydestä, kokivat videota seuranneet tämän opetustavan paremmaksi kuin opettajan demonstraation kautta toimenpiteen opiskellut ryhmä. (Alqahtani ym. 2015, 1-4.) Liikkuvan kuvan katsomisella on mahdollisuudet edesauttaa oppimista osana opetusta pedagogisesti perustellulla tehtävänannolla. Huomion kohdistamisen tiettyihin asioihin ja niistä jälkikäteen keskustelun on todettu auttavan taitojen kehittymi-

seen. Pelkkä videon katsominen ei kuitenkaan automaattisesti johda oppimiseen vaan se, mihin huomio kohdistuu videossa, on oppimisen kannalta merkityksellistä. (Hakkarainen & Kumpulainen 2011, 10.)

Tutkimuksissa hammaslääketieteen opiskelijat ovat osoittaneet kiinnostusta videooppimiselle ja he ovat pitäneet video-opetusta potentiaalisena opetusmuotona. Videon on tutkimuksissa todettu olevan opetusvälineenä oppimiselle soveltuva opetusmuoto. (Chi ym. 2014, 24-29; Farooq ym. 2015, 1467-1470; Gadbury-Amoyt ym. 2013, 250-257.) Tutkimuksessa hammaslääketieteen opiskelijat jaettiin video- ja paperilliseen opetusmuotoryhmään. Huomattavasti korkeammat oppimista edistävät tulokset tulivat video-opetusryhmästä. (Chi ym. 2014, 24-29.) Toisessa tutkimuksessa hammaslääketieteen opiskelijat jaettiin kahteen ryhmään, jossa toiselle ryhmälle näytettiin luennoinnin seassa opetusta tukevia videoita ja toiselle ryhmälle pidettiin tavallisia luentoja. Videoiden käyttö opetuksen tukena johti parempiin kurssiarvosanoihin. (Farooq ym. 2015, 1467-1470.) Hammaslääketieteen opiskelijat kokivat tekniikan ja videon edistävän oppimista. Opiskelijat kokivat videon toimivan myös itsearviointinsa tukena, kun videota pystyi katsomaan uudestaan, minkä koettiin tehostavan oppimista. (Gadbury-Amoyt ym. 2013, 250-257.) Videoiden käyttö terveydenhoitoalan opetuksessa ei kuitenkaan ole uutta (Chi ym. 2014, 24). Kaikissa tutkimuksissa ei ole todettu tilastollisesti merkittävää eroa oppimisessa videon ja perinteisen paperillisen opetuksen välillä. Eikä ole yksiselitteistä tutkimustietoa siitä, edistääkö video-opetusmuoto aina simulaatiooppimista, sillä yksilöille sopii erilaiset tavat oppia. Tämän takia tulisikin huomioida ihmisille sopivan erilaiset opetustavat ja mahdollistaa erilaisia oppimista edistäviä opetusmuotoja. (Chi ym. 2014, 24-29.)

### 3.2 Hyvän opetusvideon ominaisuudet

Opetusvideolle on hyvä rajata yksi tai useampi tavoite. Hyvällä videolla tehtävien asioiden määrä ei ratkaise vaan laatu. Hyvällä opetusvideolla keskitytäänkin yhteen tai muutamaan asiaan, jotka tehdään oikein. Videon kesto määräytyy tavoitteiden, sisällön määrän ja käyttötarkoituksen mukaan. Katsojan mielenkiinnon ylläpitäminen on tärkeää. Lyhyehkö video on helppo esittää eri yhteyksissä. Kestoltaan pitkän videon tulee sisältää tarkempi ja hiotumpi rakenne, ja katsojan mielenkiintoa on vaikeampaa saada ylläpidettyä. (Aaltonen 2007, 17,20,133-137.)

Katsoja seuraa hyvän videon loppuun asti. Videon tulee olla laadukas ja sisältää eteenpäin vievä rakenne (Ailio 2015, 4,11,21). Asiat tulee ilmaista mahdollisimman lyhyesti ja selkeästi, sillä hyvä opetusvideo sisältää pelkästään olennaisen tiedon. Video on hyvä, kun siitä ei voi poistaa mitään eikä lisätä asiaa olennaisten asioiden ja rytmin kärsimättä. Huolellisesti laadittu käsikirjoitus mahdollistaa hyvän, loogisesti etenevän opetusvideon, jota katsojan on helppo seurata. (Aaltonen 2007, 12-13,17-18,20,133-137,199-200.)

Opetusvideota tehdessä tulee ottaa huomioon katsojan esitietotaso. Käsikirjoituksen tulee edetä loogisesti ja sen tulee olla selkeä. Täsmällisesti laadittu käsikirjoitus mahdollistaa jäsennellyn ja selkeän videon, jota katsojan on helppo seurata. Videon mahdolliset käyttötavat vaikuttavat käsikirjoituksen laatimiseen. Tulee huomioida videon käyttömahdollisuudet opetuskokonaisuudessa tai osana sitä. Mahdolliset katseluympäristöt ja videon vuorovaikutteisuus tulee myös miettiä ennakkoon. Lisäksi mietitään, esitetäänkö video kokonaisuudessaan vai osissa. Videolle tulee miettiä soveltuva levitystapa. (Aaltonen 2007, 12-13,17-19,199-200.)

Käsikirjoitusta analysoidaan rakenteellisesti, sisällöllisesti ja tuotannollisesti sen valmistuessa. Rakennetta analysoidessa arvioidaan kriittisesti kohtauksien pituutta, siirtymiä ja kohtauksien olennaisuutta sekä kokonaisuuden järjestämistä etenemään loogisesti. Rakenteen analyysivaiheessa tulee myös tarkastella toteutuvatko alkuperäiset tavoitteet käsikirjoituksessa ja soveltuvuutta tulevalle käyttötarkoitukselle sekä kohderyhmälle. Käsikirjoituksen sisällön arvioinnissa tulee selvittää tietojen paikkansapitävyys sekä vastaako käsikirjoitus sisällöltään asetettuja tavoitteita. Ulkopuolisen tahon kannattaa lukea valmis käsikirjoitus kirjoittajan ollessa tyytyväinen teokseensa. Saadusta palautteesta poimitaan olennaiset asiat ja muokataan käsikirjoitusta. Taas tuotannollisen arvioinnin pääpainona keskitytään taloudellisiin seikkoihin, jotka voivat vaikuttaa käsikirjoitukseen. Karsiessa kohtauksia tulee myös tarkastella kohtauksien olennaisuutta. Videosta tulee karsia kaikki materiaali pois, mikä ei ole olennaista. (Aaltonen 2007, 133-137.)

## 4 OPINNÄYTETYÖN TARKOITUS, TAVOITE JA TEHTÄVÄT

Opinnäytetyöhön sisältyy opetusmateriaali, joka antaa uuden työkalun intraoraalikuvausten opetukseen ja jonka tarkoituksena on toimia välineenä suuhygienistiopiskelijoiden oppimiselle. Opinnäytetyön tavoitteena on videon avulla edistää suuhygienistiopiskelijoiden valmiuksia intraoraalikuvantamiseen. Opetusvideo sisältää bitewing- ja periapikaalikuvantamisen indikaatiot, laatu- ja kuvantamiskulman, tarvittavat välineet, ohjeistuksen asiakkaan, reseptoripidikkeen ja kuvareseptorin asettelusta sekä röntgenputken suuntaamisesta.

Opinnäytetyön keskeiset kehittämistehtävät ovat:

1. Intraoraalikuvantaminen suuhygienistin työssä
2. Opetusvideon tuottaminen bitewing- ja periapikaalikuvantamisesta suuhygienistiopiskelijoille

Kehittämistehtäviin löydettiin vastaukset kirjallisuudesta, minkä pohjalta luotiin opetusvideo.

## 5 OPINNÄYTETYÖN TOTEUTUS

Tämä opinnäytetyö toteutettiin toiminnallisena opinnäytetyönä, jonka tuotoksena on teoreettiseen viitekehykseen perustuva opetusvideo suuhygienistiopiskelijoille bitewing- ja periapikaalikuvantamisesta. Opetusvideon avulla suuhygienistiopiskelijan on tarkoitus oppia intraoraalikuvantaminen tulevan ammattinsa näkökulmasta.

### 5.1 Toiminnallinen opinnäytetyö

Toiminnallinen opinnäytetyö toimii vaihtoehtona tutkimukselliselle opinnäytetyölle. Toiminnallisen opinnäytetyön lopputuloksena on aina jokin konkreettinen tuotos. Se voi olla esimerkiksi ammatilliseen käyttöön suunnattu ohje, video tai jonkin tapahtuman toteuttaminen. Myös raportin kirjoittaminen kuuluu toiminnallisen opinnäytetyön toteuttamistapaan ja siinä on käsiteltävä keinoja, joilla on päästy tähän konkreettiseen tuotokseen. Toiminnallisessa opinnäytetyössä ei aina ole tarpeen käyttää tutkimuksellisia menetelmiä. (Vilkka & Airaksinen 2003, 9,51,56.)

Opinnäytetyön työstäminen aloitettiin syksyllä 2017 tutustumalla aiheesta olemassa olevaan tietoon ja laatimalla aikataulu opinnäytetyön toteutukselle. Opinnäytetyön valmistumisajankohdaksi päätettiin kevät 2018. Tämän pohjalta tehtiin suunnitelma sekä alustavat kehittämistehtävät ja teoreettinen viitekehys. Teoreettisen viitekehyksen perusteella toteutettiin toiminnallisen opinnäytetyön tuotoksena opetusvideo. Videon tarkoitus on toimia suuhygienistiopiskelijoille opetusvideona bitewing- ja periapikaalikuvantamisesta. Pääpainona on intraoraalikuvantamisessa tarvittavat välineet, röntgenputken asettelu suhteessa kuvattavaan alueeseen sekä reseptoripidikkeen ja kuvareseptorin asettelu asiakkaan suussa.

### 5.2 Videon sisältö ja käsikirjoitus

Opetusvideon käsikirjoitus ja sisältö tuotettiin pohjautuen teoreettisen viitekehykseen. Opetusvideon kohderyhmäksi on rajattu suuhygienistiopiskelijat. Lähteinä käytettiin niin suomenkielisiä kuin englanninkielisiä lähteitä tietokannoista ja manuaalihakua kirjallisuudesta. Tiedonhaku- ja hakutulokset on rajattu vain käytettävissä olevilla käyttäjätunnuksilla ilmaiset vapaasti tai käyttäjätunnuksella luettavat artikkelit, jotka

ovat enintään 15 vuotta vanhoja. Tutkimusten hyväksymiskriteerit olivat, että teksti on kokonaisuudessaan luettavissa ilmaiseksi ja käytettävissä saatavilla olevilla käyttäjätunnuksilla. Tutkimusten haku rajattiin vuosiin 2003-2018. Hakusanojen väliin käytettiin sanoja AND ja/tai OR, jotta hakutuloksesta saataisi mahdollisimman kattava.

Opetusvideota tehdessä otettiin huomioon kohderyhmän tietotaso siitä mitä katsojat tietävät aiheesta jo valmiiksi. Tämän opinnäytetyön tuotosta tehtäessä laadittiin ensin tärkeimmät tapahtumat sisältävä lyhyt käsikirjoitus. Luonnoksen pohjalta työstettiin huolellisesti lopullinen selkeä ja loogisesti etenevä käsikirjoitus Microsoft PowerPoint -ohjelmalla. Videon mahdolliset käyttötavat huomioitiin laadittaessa käsikirjoitusta osana opetuskokonaisuutta.

Käsikirjoituksen rakennetta ja sisältöä analysoitiin kriittisesti sen valmistuttua. Opetusvideon alkuperäisten tavoitteiden toteutumista ja soveltuvuutta tarkasteltiin kohderyhmän sekä käyttötarkoituksen mukaisesti. Opastusteksteihin kuluva aikaa arvioitiin kellottamalla lukemisen kesto. Opetusvideoon valittiin olennaiset ja parhaiten onnistuneet kohtaukset. Ulkopuolinen taho luki käsikirjoituksen ennen kuvaamista ja antoi kehittämisehdotuksia, joiden pohjalta käsikirjoitusta muokattiin.

### 5.3 Opetusvideon kuvaaminen ja editointi

Kuvauspaikkaan käytiin tutustumassa ennen varsinaisen opetusvideon kuvaamista. Kuvaus toteutettiin Turun kaupungin suun terveydenhuollon yksikössä huhtitoukokuussa 2018. Videot ja kuvat otettiin Canon 550D- ja Nikon D7500 -järjestelmäkameroilla. Ylä- ja alamallileuoista otettiin valokuvat kuvareseptorin ja reseptoripidikkeen paikan havainnollistamista varten. Lisäksi bitewing- ja periapikaalikuvantamisen reseptoripidikkeet valokuvattiin videota ja teoreettista viitekehystä varten. Videon kuvaamiseen tarvittiin ulkopuolinen henkilö asiakkaaksi yhden opinnäytetyön tekijän ollessa videolla suuhygienistin roolissa ja toisen opinnäytetyön tekijän kuvatessa video. Tähän päädyttiin, jotta halutut alueet saatiin varmasti kuvatuksi.

Ennen kuvaamista käsikirjoitusta läpi käytäessä mietittiin jo valmiiksi asiakkaan asento hoitotuolissa sekä kuvakulmat. Hoitotuoliin nähden parempi kuvaussuunta tarkentui vielä paikan päällä ennen kuvaamisen aloittamista. Kuvaus eteni loogisesti käsikirjoituksen mukaan käsittäen bitewing- ja periapikaalikuvantamisen. Kuvauksen jälkeen kuvatut kohtaukset katsottiin läpi, jolloin huomattiin heikko valaistus asiakkaan suun

sisällä. Videon mahdolliseksi parantamiseksi sovittiin vielä uusi kuvauspäivä, jolloin käytettiin toista järjestelmäkameraa ja lisävaloa. Toisella kuvauskerralla kuvaustimissä toimi vielä yksi ulkopuolinen henkilö teknisenä tukena ja mahdollistaen lisävalaistuksen.

Katsojalle miellyttävän kokonaisuuden mahdollistamiseksi ulkopuoliselta henkilöltä pyydettiin editointiapua. Tämä mahdollisti sopivan ulkoasun ja sulavat siirtymät kohtauksesta toiseen. Editointivaihe aloitettiin heti kuvausten jälkeen. Kuvatut videot käytiin läpi ja nimettiin käsikirjoituksen mukaan kohtauksiksi. Tarpeettomat videotiedostot poistettiin ja parhaiten onnistuneet säästettiin. Editointi toteutettiin Adobe After Effects- ja Adobe Premiere Pro- ohjelmilla ja videon koontivaiheessa videotiedostot editoitiin oikean mittaisiksi. Videon koostamisen yhteydessä videotiedostoista poistettiin ääniraita. Taustamusiikiksi valittiin videon editoijan oma sävellys, jonka kriteereinä olivat rauhallisuus ja sujuvuus. Tekstitykseen päädyttiin ääniraidan sijasta, jotta katsoja voi tarvittaessa pysäyttää videon tekstin kohdalle. Aihepiirit otsikoitiin aihekokonaisuuksien alkuun erillisillä dioilla. Myös pidemmät informatiiviset tekstit sijoitettiin kohtausten väliin erillisinä dioina. Jokaisen röntgenputken asettelun kohtaukseen liitettiin havainnollistavat viivat reseptoripidikkeen ja röntgenputken yhdensuuntaisuuden osoittamiseksi. Mallileukojen valokuviiin liitettiin ilmaisella kuvankäsittelyohjelmalla kuvareseptorin ja reseptoripidikkeen oikea paikka havainnollistavilla viivoilla kuvaustavan ja -alueen mukaisesti. Myös bitewing- ja periapikaalikuvantamisen reseptoripidikkeiden valokuvat käsiteltiin ilmaisella kuvankäsittelyohjelmalla. Editointivaiheessa kaikki valokuvat liitettiin käsikirjoituksen mukaisesti opetusvideolle.

## 6 OPINNÄYTETYÖN TUOTOKSEN TARKASTELU

Opinnäytetyön tuotoksena syntyi teoreettiseen viitekehykseen perustuva opetusvideo bitewing- ja periapikaalikuvantamisesta. Jo käsikirjoitusta laadittaessa huomioitiin videon käyttömahdollisuus osana intraoraalikuvantamisen opetuskokonaisuutta. Opetusvideon ei ole tarkoitus korvata opetusta vaan sen on mahdollista toimia opetuksen tukena. Videota on mahdollista katsoa yhdessä, yksin tai opetuksen yhteydessä. Siihen on myös mahdollista liittää pedagogisia oppimista ohjaavia kysymyksiä lisäten tarkkaavaisuutta ja vuorovaikutusta. Opettajan on mahdollista käyttää opetusvideota osana luento-opetusta tai keskittyä yksityiskohtaisempiin asioihin opetuksessa, jos opiskelijoita on ohjattu katsomaan video etukäteen. Video on saatavilla YouTubessa, jossa opiskelijoilla on mahdollisuus katsoa opetusvideo joko osissa tai kokonaisuudessaan. Video voidaan katsoa uudelleen, se on mahdollista pysäyttää ja palata teksteihin opiskelijan niin halutessaan.

Viitekehyksen sekä tuotoksen tarkoitus oli vastata kehittämistehtäviin, jotka olivat intraoraalikuvantaminen suuhygienistin työssä sekä opetusvideon tuottaminen bitewing- ja periapikaalikuvantamisesta suuhygienistiopiskelijoille. Kehittämistehtäviin saatiin vastaukset teoreettisesta viitekehyksestä. Tämän pohjalta pystyttiin tuottamaan opetusvideo kuvareseptorin, reseptoripidikkeen ja asiakkaan pään asettelusta. Haasteeksi osoittautui vähäiset tutkimukset asettelusta intraoraalikuvantamisessa ja sen merkityksestä, sillä asettelun periaate ei ole muuttunut parin vuosikymmenen aikana. Tietoa saatiin kuitenkin riittävästi, sillä tieto asettelutekniikoista löytyy suomen- ja englanninkielisestä kirjallisuudesta, jota käytettiin tämän työn teoreettisessa viitekehyksessä.

Videon kuvaamista helpotti jäsenneily käsikirjoitus, jota seurattiin tarkasti. Videon kuvaamisessa haasteeksi osoittautui valotuksen riittämättömyys lähinnä kuvattaessa kuvareseptorin ja reseptoripidikkeen paikkaa suun sisällä. Tämä olisi mahdollisesti vältetty kuvaamalla testivideo tutustumiskerralla suun terveydenhuollon kuvausyksikköön. Näin olisi voitu ottaa useampi kamera ja mahdollinen kuvaustekninen apu varsinaiselle kuvauskerralle ja vältetty osittainen uusintakuvaus. Opetusvideolla on havainnollistavia kuvia asettelusta leuoille, koska suun sisälle ei näy kunnolla, kun kuvareseptori ja reseptoripidike on aseteltu paikoilleen. Kuvaamista hankaloitti myös haastavat ja epävaakaat kuvausasennot. Kameran tukijalan käyttö olisi vakauttanut kuvaa ja kuvakulmat olisivat pysyneet optimaalisina. Potilastuolin ympäristö oli kuitenkin ahdas, ja jotta saa-

tiin kuvattua riittävän läheltä, piti kuvaajan pystyä kuvaamaan hankalista asennoista eikä tukijalan käyttö ollut mahdollista. Ammattikuvaajan käyttö olisi varmasti parantanut kuvan vakautta ja kuvalaatumaa. Tämä ei kuitenkaan ollut tässä opinnäytetyössä mahdollista.

Opetusvideoon pyrittiin ottamaan mahdollisimman yhdenmukaiset kuvat bitewing- ja periapikaalikuvantamisen asettelusta, mutta haasteeksi muodostui mallileukojen joustamattomat limakalvot sekä hammaskaaren pieni koko suhteessa reseptoripidikkeisiin ja kuvareseptoreihin. Bitewing -kuvantamisen osalta tämä saatiin onnistumaan suunnitellusti, mutta ei enää periapikaalikuvantamisen osalta. Periapikaalikuvantamisen osalta itse otettuihin kuviin leuoista päädyttiin lisäämään ilmaisella kuvankäsittelyohjelmalla oikean asettelun havainnollistavat viivat, joiden todettiin palvelevan yhtä hyvin oppimisen tavoitetta. Keltainen viiva havainnollistaa reseptoripidikkeen asettelua ja musta viiva kuvareseptorin paikkaa tekstin ilmoittamalla leuan alueella.

Intraoraalikuvantamista käsittelevä Pään alueen radiografia -kurssi oli opintosuunnitelmassa lukukautta opinnäytetyön aloittamista myöhemmin. Aiheen itseopiskelu todettiin haastavaksi ja aikaa vieväksi varsinkin opinnäytetyön suunnitelmavaiheessa. Tämä puolestaan aiheutti aikataulujen venymisen, mikä vaikutti opinnäytetyön myöhäiseen kuvausajankohtaan. Opinnäytetyön haluttiin kuitenkin valmistuvan tavoiteaikataulun mukaisesti.

Opinnäytetyön tuotoksen tavoite on parantaa suuhygienistiopiskelijoiden osaamista intraoraalikuvantamisessa. Opetusvideon nähdään vastaavan asetettuun tavoitteeseen. Tavoite toteutuu parhaiten, kun opetusvideon lisäksi oppimisen tukena käytetään myös tämän opinnäytetyön viitekehystä.

## 7 OPINNÄYTETYÖN EETTISYYS JA LUOTETTAVUUS

Tutkimusetiikkaa noudatetaan opinnäytetyön aiheen valinnasta lähtien aina työn julkistamiseen saakka (Vilka 2015, 41-42). Opinnäytetyön prosessin aikana työtä arvioidaan eettisyyden ja luotettavuuden kannalta. Plagiointi vähentää työn luotettavuutta ja uskottavuutta. Lähteet merkataan työhön täsmällisin lähdeviittein sekä tekstiin että lähdeluetteloon. (Airaksinen & Vilka 2003, 78-79.) Jo olemassa olevaa tietoa hyödynnetään uutta luoden (Vilka 2015, 42). Tekstin välityksellä käydään keskustelua toisten kirjoittajien kanssa viittaamalla heidän töihinsä. Ohjaajalta ja opponentilta saadut parannusehdotukset kannattaa ottaa huomioon. (Airaksinen ja Vilka 2003, 78-79,129).

Kuten Vilka ja Airaksinen (2003, 72-73) toteavat on lähdekritiikin arviointi välttämätöntä tietolähteen auktoriteetin arvioinnista, tunnettavuudesta, uskottavuudesta, julkaisu- vuodesta, sen laadun osalta. Videon käsikirjoitus ja sisältö perustuvat kriittisesti arvioiden käytettyyn suomen- ja englanninkieliseen kirjallisuuteen. Saatavilla olevista lähteistä käytettiin uusinta tutkimustietoa. Näin ehkäistiin muuttuneen tiedon käyttö, sillä yksinkertaisiin tutkimuksiin sisältyy aiempien tutkimusten kestävä tieto. Aineistot yhdistettiin tuottaen uusi suomenkielinen intraoraalikuvantamisen opetusvideo. Aineistoa haettiin kattavasti monista eri tietokannoista, jotta saatiin mahdollisimman monipuoliset, laajat ja luotettavat lähteet. Tiedonhauk kerättiin tiedonhakutaulukkoon (Liite 1.), mikä lisää työn luotettavuutta. Lukijan on tiedonhakutaulukon avulla mahdollista toistaa haku. Lisäksi työn luotettavuutta lisäsivät arvioivat ohjaava opettaja ja opponentti, jotka toivat esiin omat kantansa ja nostivat huomioitaan opinnäytetyön prosessin aikana. Ohjaajalta ja opponentilta saatiin parannusehdotuksia, jotka otettiin huomioon, hyödynnettiin ja sovellettiin käytäntöön opinnäytetyössä. Englanninkielisten aineistojen referointi suomeksi saattaa vääristää luotettavuutta (Airaksinen & Vilka 2003, 107-108). Tekstiä referoitaessa pyrittiin säilyttämään alkuperäinen tieto ja näkökulma, ettei teksti vääristyisi.

Opinnäytetyöhön osallistuminen, videossa ja kuvissa esiintyminen perustui vapaaehtoisuuteen. Videolla ja kuvissa asiakkaana esiintyvä ulkopuolinen henkilö allekirjoitti suostumuslomakkeet videomateriaalin käyttöoikeussopimuksesta (Liite 3.) ja valokuvien käyttöoikeussopimuksesta (Liite 4.). Kuvattavan itsemääräämisoikeutta kunnioittaen hänelle annettiin mahdollisuus keskeyttää esiintymisensä kuvausten aikana.

## 8 POHDINTA

Opinnäytetyön tarkoituksena oli tuottaa opetusvideo bitewing- ja periapikaalikuvantamisesta, jota voidaan hyödyntää intraoraalikuvantamisen opetuksessa. Tavoitteena on videon avulla edistää suuhygienistiopiskelijoiden valmiuksia intraoraalikuvantamiseen. Videon perustaksi laadittiin kirjallinen viitekehys intraoraalikuvantamisesta ja videosta oppimisen välineenä. Tiedonhaun myötä opinnäytetyön aiheen tarpeellisuus vahvistui, sillä valmistumisvaiheessa olevat suuhygienistiopiskelijat arvioivat intraoraalikuvantamisen osaamisensa keskinkertaiseksi (Pietikäinen 2009, 41-42) ja kuvareseptorin asettelu on todettu olevan haasteellista. Pääasiassa uusintakuvien ottamista aiheuttivat kuvareseptorin puutteellinen asettelu sekä apikaalisten alueiden rajautuminen pois kuvista. (Pachêco-Pereira ym. 2017, 16-22.) Bitewing- ja periapikaalikuvantamisen asettelutekniikkaan tulisi näin ollen kiinnittää enemmän huomiota opintojen aikana.

Videon on todettu toimivan opetusvälineenä oppimiselle (Chi ym. 2014, 24-29; Farooq ym. 2015, 1467-1470; Gadbury-Amoyt ym. 2013, 250-257), kuten opinnäytetyön teoreettinen viitekehys osoittaa. Tutkimusten (Chi ym. 2014, 24-29; Farooq ym. 2015, 1467-1470) mukaan videoita tulisi sisällyttää luento-opetukseen opiskelijan oppimisen tueksi valmistamalla opiskelijaa simulaatiotilanteisiin sekä parempiin kurssiarvosanoihin. Tämän opinnäytetyön tuotoksena syntynyt opetusvideo on vapaasti saatavilla YouTubesta, jonka myötä myös muut suuhygienistikoulutusta tarjoavat ammattikorkeakoulut voivat hyödyntää tuotosta opetuksessaan. Jo ammattiin valmistuneiden suuhygienistien on halutessaan mahdollista kerrata bitewing- ja periapikaalikuvantaminen videon avulla.

Tieto intraoraalikuvantamisen aihealueesta syventyi opinnäytetyöprosessin aikana väistämättä, sillä aiempaa opittua tietoa intraoraalikuvantamisesta ei juurikaan ollut opinnäytetyötä aloittaessa, kuten ei myöskään osaamista opetusvideon tuottamiseen. Molemmista viisastuttiin tiedonhaun myötä ja aihealue syventyi vielä itse kuvaustilanteessa entisestään, kun teoriasta opitut asiat sovellettiin käytäntöön. Bitewing- ja periapikaalikuvantamisen opetusvideota kuvattaessa tuli yllättävän paljon asioita ilmi, joita ei oltu osattu ennalta huomioida tarpeeksi hyvin. Esimerkiksi valotuksen riittämättömyys ja editoinnin haastavuus useiden kohtausten yhdistämisessä jouhevaksi kokonaisuudeksi aiheuttivat yllättävän paljon haasteita, joista otettiin opiksi. Onneksi videon kuvaamisen valotukseen ja editointiin saatiin kuitenkin apua ulkopuolisilta henkilöiltä, mi-

kä mahdollisesti toimivan kokonaisuuden. Jälkikäteen ajateltuna tämän opinnäytetyön tekemisessä olisi voitu käyttää kolmea opiskelijaa opinnäytetyön laajuuden ja videon tuottamisen työmäärään nähden. Työmäärään vaikutti aiheen itseopiskelu, ohjaavan opettajan vaihtuminen suunnitelmavaiheen jälkeen ja videon editointi, jotka loivat haasteita opinnäytetyöprosessin aikataululle.

Toisaalta erilaiset näkemykset ohjaajan vaihtuessa mahdollistivat aiheen erilaisten näkökulmien pohtimisen kriittisesti sekä aiheen rajaamisen asettelutekniikkaan. Valmiiseen tuotokseen oltiin kriittisen analysoinnin ja muutosten jälkeen tyytyväisiä. Opetusvideon nähdään soveltuvan intraoraalikuvantamisen opetuskokonaisuuden yhteyteen suuhygienistiopiskelijoille. Opinnäytetyön prosessin aikana uuden kysymyksen suuhygienistin työnkuvaan liittyen aiheutti omakohtaiset havaitut erot suuhygienistin työnkuvassa eri kunnissa ja kaupungeissa intraoraalikuvantamisessa. Osassa Suomen kuntia ja kaupunkeja intraoraalikuvantaminen ei kuulu toistaiseksi suuhygienistin toimenkuvaan. Suuhygienistit ovat toivoneet ammattitaitonsa täyspainoista hyödyntämistä esimerkiksi Niirasen ja Widströmin (2005, 1184-1190) kyselytutkimuksessa, mikä herättää kysymyksiä, miksei suuhygienistin osaamista hyödynnetä koko maassa täyspainoisesti.

Opinnäytetyötä voisi edelleen kehittää tulevaisuudessa laajentamalla suuhygienistin hammasröntgenkuvantamisen aihealuetta käsittämään asiakkaan panoraamakuvauksen opetusvideon. Tämä mahdollistaisi entistä laajemman ammatin osaamiskäsityksen suuhygienistiopiskelijoille. Opetusvideo asiakkaan asettelusta panoraamakuvauksessa olisi tarpeellinen suuhygienistiopiskelijoille, sillä koulutusohjelmasta ja harjoittelupaikoista riippuen jokaiselle suuhygienistiopiskelijalle ei välttämättä tarjoudu mahdollisuutta harjoittaa panoraamakuvauksen taitoja opiskeluaikana ennen työelämään siirtymistä. Suomenkielistä vapaasti käytettävää opetusvideota panoraamakuvauksesta ei ole saatavilla ja se tarjoaisi oppimiselle mahdollisuuden puitteista riippumatta.

Opinnäytetyön ohjaajalta oli aina saatavilla tarpeeksi apua ja hän oli käytettävissä ohjaajavaihdoksesta asti koko lopun opinnäytetyöprosessin ajan. Videon kuvaaminen ei olisi onnistunut ilman yhteistyötä ulkopuolisten henkilöiden kanssa, sillä kuvattava, editoija ja kuvaukseen osallistunut teknisen tuen henkilö mahdollistivat opetusvideon tuottamisen. Lisäksi korvaamaton apu saatiin Turun kaupungin suun terveydenhuollon yksikön puolesta itse kuvaustilaan ja tarvittaviin välineisiin.

## LÄHTEET

Aaltonen, J. 2007. Käsikirjoittajan työkalut. Audiovisuaalisen käsikirjoituksen tekijän opas. Tampere: Tammer-Paino Oy

Ailio, J. 2015. Turun ammattikorkeakoulun oppimateriaaleja 102. Vähän parempi video. Opas laadukkaaseen videon suunnitteluun ja toteutukseen. Turun ammattikorkeakoulu. CostaAL.Saatavana osoitteessa: <http://julkaisut.turkuamk.fi/isbn9789522165831.pdf> Viitattu 2.2.2018

Airaksinen, T. & Vilka, H. 2003. Toiminnallinen opinnäytetyö. Helsinki: Tammi.

Alqahtani, N., Al-Jewair, T., Al-Moammar, K., Albarakati, S. & Alkofide, E. 2015. Live demonstration versus procedural video: a comparison of two methods for teaching an orthodontic laboratory procedure. BMC Medical Education 2015; 15: 199. Julkaistu myös PubMed-tietokannassa. Saatavana käyttäjätunnuksella osoitteessa: <https://www.ncbi.nlm.nih.gov/pmc/articles/PMC4634912/> Viitattu 9.5.2018.

Andreasen, J. & Oikarinen, K. 2005. Hammasvammat. Suomen hammaslääkärilehti 12(4): 172-180. Terveysportti. Saatavana käyttäjätunnuksella osoitteessa:

[http://www.terveysportti.fi.ezproxy.turkuamk.fi/dtk/tod/koti?p\\_haku=intraoraalikuv\\*](http://www.terveysportti.fi.ezproxy.turkuamk.fi/dtk/tod/koti?p_haku=intraoraalikuv*) Viitattu 14.2.2018

Cash, M. & Basrani, B. 2012. Intraoral Radiographic Principles and Techniques. Teoksessa Basrani, B. 2012. Endodontic Radiology. 2nd edition. Wiley Blackwell. EBSCOhost eBook Collection. E-kirja saatavana käyttäjätunnuksella osoitteessa: <http://web.b.ebscohost.com/ehost/ebookviewer/ebook/bmxlYmtfXzQ3NDc2Ni9fQU41?sid=13e146e7-05bf-4fdc-9b83-a2934328465d@sessionmgr101&vid=5&format=EB&rid=2> Viitattu 24.1.2018

Chi, D., Pickrell, J. & Riedy, C. 2014. Student Learning Outcomes Associated with Video vs. Paper Cases in a Public Health Dentistry Course. Journal of Dental Education. Volume 78, Number 1; 24-29. Julkaistu myös PubMed-tietokannassa. Saatavana käyttäjätunnuksella osoitteessa: <http://www.jdentaled.org/content/78/1/24.long> Viitattu 10.3.2018

Ekholm, M. & Peltola, J. 2009. Digitaalisen röntgenkuvauksen laadunvarmistus: Tietokoneen näyttö ja käyttöympäristön valaistus ovat digitaalisen röntgenkuvan laatutekijöitä. Suomen hammaslääkärilehti 16 (2): 18-23. Terveysportti. Saatavana käyttäjätunnuksella osoitteessa: [http://www.terveysportti.fi.ezproxy.turkuamk.fi/dtk/tod/koti?p\\_haku=intraoraalikuv\\*](http://www.terveysportti.fi.ezproxy.turkuamk.fi/dtk/tod/koti?p_haku=intraoraalikuv*) Viitattu 14.2.2018

Farooq, I. & Al-Jandan, B. 2015. Effect of Video Triggering During Conventional Lectures on Final Grades of Dental Students in an Oral Biology Course: A Two-Year Retrospective Study. Journal of Dental Education. Volume 79, Number 12; 1467-1470. Julkaistu myös PubMed-tietokannassa. Saatavana käyttäjätunnuksella osoitteessa: <http://www.jdentaled.org/content/79/12/1467.long> Viitattu 9.5.2018.

Gadbury-Amyot, C., Purk, J., Williams, B. & Van Ness, C. 2013. Using Tablet Technology and Instructional Videos to Enhance Preclinical Dental Laboratory Learning. Use of Technology in Dental Education. Journal of Dental Education. Volume 78; Number 2. 250-257. Julkaistu myös PubMed-tietokannassa. Saatavana käyttäjätunnuksella osoitteessa: <http://www.jdentaled.org/content/78/2/250.full.pdf> Viitattu 11.3.2018

Hakkarainen, P. & Kumpulainen, K. (toim.) 2011. Liikkuva kuva – muuttuva opetus ja oppiminen. Kokkola: Jyväskylän yliopisto, Kokkolan yliopistokeskus Chydenius. Lapin yliopisto. Kasvatustieteiden tiedekunta, mediapedagogiikkakeskus.

<https://jyx.jyu.fi/dspace/bitstream/handle/123456789/26957/978-951-39-4270-0.pdf?sequence=1> Viitattu 10.2.2018

Hammasröntgen. 2015. Säteily terveydenhuollossa. Säteilyturvakeskus (STUK) www-sivut. Saatavana osoitteessa <http://www.stuk.fi/aiheet/sateily-terveydenhuollossa/hammasrontgen> Viitattu 2.11.2017

Karies (hallinta). 2014. Käypä hoito. Duodecim. Saatavana osoitteessa: <http://www.kaypahoito.fi/web/kh/suosituksset/suositus?id=hoi50078> Viitattu 19.11.2017

Koenig, L. 2015. Imaging of the jaws. Seminars in Ultrasound CT and MRI. Elsevier. Saatavana käyttätunnuksella <https://www-sciencedirect-com.ezproxy.turkuamk.fi/science/article/pii/S0887217115000943> Viitattu 27.1.2018

Kottonen, A. 2017. Säteilylakiin ehdotetaan rajattua läheteoikeutta suuhygienisteille. Suomen hammaslääkärilehti 3/2017. Sivua 13 Saatavana osoitteessa: [https://www.lehtiluukku.fi/lehti/hammaslaakarilehti/\\_read/03-2017/144311.html](https://www.lehtiluukku.fi/lehti/hammaslaakarilehti/_read/03-2017/144311.html) Viitattu 9.2.2018

Könönen, E. 2016. Hampaan kiinnityskudossairaus (parodontiitti). Lääkärikirja Duodecim. Duodecim terveyskirjasto. [http://www.terveyskirjasto.fi/terveyskirjasto/tk.koti?p\\_artikkeli=dlk00716](http://www.terveyskirjasto.fi/terveyskirjasto/tk.koti?p_artikkeli=dlk00716) Viitattu 11.2.2018

Laki terveydenhuollon ammattihenkilöistä. 2015. 5 § (2015/262). Saatavana osoitteessa: <https://www.finlex.fi/fi/laki/ajantasa/1994/19940559> Viitattu 27.10.2017.

Opetusministeriö. 2006. Ammattikorkeakoulusta terveydenhuoltoon; Koulutuksesta valmistuvien ammatillinen osaaminen, keskeiset opinnot ja vähimmäisopintopisteet. 4.14 Suuhygienisti (AMK). Saatavana osoitteessa: <http://julkaisut.valtioneuvosto.fi/bitstream/handle/10024/80112/tr24.pdf?sequence=1&isAllowed=y> Viitattu 7.3.2018

Neuvoston direktiivi 2013/59/Euratom. 2013. Euroopan unionin virallinen verkkolehti. Eur-Lex. Saatavana osoitteessa: <http://eur-lex.europa.eu/legal-content/FI/TXT/?uri=CELEX%3A32013L0059> Viitattu 10.2.2018

Niiranen, T. & Widström, E. 2005. Suuhygienistin työnkuva Suomessa. Suomen hammaslääkärilehti 20, 1184-1190. Terveysportti. Saatavana osoitteessa: [http://www.terveysportti.fi.ezproxy.turkuamk.fi/dtk/tod/koti?p\\_haku=suuhygienisti%20AND%20parodontiitti](http://www.terveysportti.fi.ezproxy.turkuamk.fi/dtk/tod/koti?p_haku=suuhygienisti%20AND%20parodontiitti) Viitattu 7.3.2018

Näppilä, P. & Tyrväinen, E. 2016. Suuhygienistin kliininen työnkuva; Kyselytutkimus suuhygienistien kliinisistä toimenpiteistä ja työnjaosta Suomessa. Oulun ammattikorkeakoulu. Saatavana osoitteessa: [https://www.theseus.fi/bitstream/handle/10024/118575/nappila\\_pauliina\\_ja\\_tyrvainen\\_eveliina.pdf?sequence=1&isAllowed=y](https://www.theseus.fi/bitstream/handle/10024/118575/nappila_pauliina_ja_tyrvainen_eveliina.pdf?sequence=1&isAllowed=y) Viitattu 7.3.2018

Pamilo, M. & Suoranta, H. 2000. Säteilylaki muuttui 1.1.2000. Säteilyturvallisuus. Duodecim verkkolehti. Saatavana osoitteessa: <http://www.duodecimlehti.fi/api/pdf/duo91420> Viitattu 10.2.2018

Parodontiitti. 2016. Käypä hoito -suositus. Suomalainen lääkäriseura Duodecim. <http://www.kaypahoito.fi/web/kh/suosituksset/suositus?id=hoi50086> Viitattu 11.2.2018

Pachêco-Pereira, C., Brandelli, J. & Senior, A. 2017. Re-exposure rates of digital intraoral images taken by undergraduate dental hygiene students. Canadian Journal of Dental Hygiene 2017;51(1):16-22. Cinahl Complete (EBSCOhost). Saatavana käyttäjätunnuksella osoitteessa: <http://web.b.ebscohost.com.ezproxy.turkuamk.fi/ehost/pdfviewer/pdfviewer?vid=9&sid=b2325e96-225a-48d0-a545-40c487525c92%40sessionmgr102> Viitattu 17.4.2018

- Pietikäinen, P. 2009. Ammatillisen osaamisen kehittyminen suuhygienistikoulutuksessa - suuhygienistiopiskelijoiden näkökulma. Pro gradu –tutkielma. Hoitotieteen laitos. Turun yliopisto.
- Radiation Protection 136. 2004. European guidelines on radiation protection in dental radiology. European commission. Saatavana osoitteessa: [https://ec.europa.eu/energy/sites/ener/files/documents/136\\_0.pdf](https://ec.europa.eu/energy/sites/ener/files/documents/136_0.pdf) Viitattu 1.2.2018.
- Rosberg, J. 2001. Hammaslääketieteellinen radiologia tekniikka ja diagnostiikka. Oulu: Oulun yliopistopaino.
- Salonen, K. 2013. Näkökulmia tutkimukselliseen ja toiminnalliseen opinnäytetyöhön. Opas opiskelijoille, opettajille ja TKI-henkilöstölle. Tampere: Suomen yliopistopaino – Juvenes Print Oy
- Sosiaali- ja terveysministeriön asetus säteilyn lääketieteellisestä käytöstä. 2000. 25 § (2000/423) Saatava osoitteessa: <https://www.finlex.fi/fi/laki/alkup/2000/20000423> Viitattu 25.1.2018
- Säteilylaki. 1991. 2 § (1991/592). Saatavana osoitteessa: <https://www.finlex.fi/fi/laki/ajantasa/1991/19910592> Viitattu 10.2.2018
- Säteilyturvakeskus (STUK). 2013. ST 1.1 Säteilysuojelun turvallisuus. Saatavana osoitteessa: <https://www.finlex.fi/data/normit/22496/ST1-1.pdf> Viitattu 10.02.2018
- Säteilyturvakeskus (STUK). 2012. ST 1.7 Säteilysuojelukoulutus terveydenhuollossa. Saatavana osoitteessa: <https://www.finlex.fi/data/normit/13830/ST1-7.pdf> Viitattu 15.05.2018
- Säteilyturvakeskus (STUK). 2014. ST 3.1 Hammasröntgentutkimukset terveydenhuollossa. Saatavana osoitteessa: <https://www.finlex.fi/data/normit/677/ST3-1.pdf> Viitattu 15.05.2018
- Säteilyturvakeskus (STUK). 2014. ST 3.3 Röntgentutkimukset terveydenhuollossa. Saatavana osoitteessa: <https://www.finlex.fi/data/normit/26677/ST3-3.pdf> Viitattu 19.11.2017
- Säteilyturvakeskus (STUK) www-sivut. Saatavana osoitteessa: <http://www.stuk.fi/> Viitattu 19.11.2017
- Vilka, H. 2015. Tutki ja kehitä. 4, uudistettu painos. Jyväskylä: PS-kustannus
- Wenzel, A. & Møystad, A. 2009. Filmit, kuvalevyt ja sensorit – intraoraalisen röntgenkuvauksen tekniikka muuttuu. Suomen Hammaslääkärilehti 16 (3): 22-31. Terveysportti. Saatavana käyttäjätunnuksella osoitteessa: [http://www.terveysportti.fi.ezproxy.turkuamk.fi/dtk/tod/koti?p\\_haku=periapikaalikuva\\*](http://www.terveysportti.fi.ezproxy.turkuamk.fi/dtk/tod/koti?p_haku=periapikaalikuva*) Viitattu 14.2.2018
- Whaites, E. & Drage, N. 2013. Essentials of Dental Radiography and Radiology. Fifth edition. Elsevier Ltd.
- White, S., Pharoah, M. 2014. Oral Radiology Principles and Interpretation. Seventh edition. China: Mosby Elsevier.
- Wolf, J., Robinson, S., Peltola, J. & Autti, T. 2008. Radiologiset tutkimusmenetelmät. Teoksessa Meurman, J., Murtomaa, H., Le Bell, Y. & Autti, H. Therapia Odontologica. Hammaslääketieteen käsikirja. 2.painos. Editio Studiorum. Volumen primum. Academica-Kustannus Oy.

## Liite 1. Tiedonhakutaulukko

Kehittämistehtävän 1 tiedonhakutaulukko:

Tietokanta	Hakusanat	Hakutulos	Valittu
Cinahl Complete (EBSCOhost)	dental hygien* AND intraoral AND bitewing AND periapical OR maxillary position* OR mandibu- lar position*	23	1
eBook Collection (EBSCOhost)	intraoral OR radiology AND bitewing AND periapical	2	1
Terveystieto	intraoraalikuv*	45	3
	periapikaalikuva*	20	1
	suuhygienisti AND parodontiitti	41	3
Elsevier: Science Direct	intraoral AND periapical AND bitewing	5	0
	intraoral AND periapical AND bitewing OR dental hygienist	49	0
	intraoral imaging AND periapical AND maxillary AND mandibular OR anterior position* AND poste- rior position*	74	0
	intraoral imaging AND jaw* AND bitewing AND periapical	2	1
PubMed	intraoral AND periapical AND bitewing	12	0
	intraoral imaging AND periapical position* OR bitewing position*	16	0
	intraoral imaging AND maxillary	107	0

	OR mandibular AND anterior position* AND posterior position*		
Medic	intraoral imaging OR periapical OR bitewing	22	0
	intraoral imaging OR maxillary position* AND mandibular position*	26	0
	intraoral imaging OR mandibular anterior AND posterior positioning AND maxillary anterior PR posterior positioning	22	0
BioMed Central	intraoral imaging AND bitewing AND periapical	6	0
	intraoral imaging AND bitewing AND periapical AND mandibular position* AND maxillary position*	2	0
Cochrane Library	bitewing positioning	8	0
Finna	dental radiography	8	2

## Kehittämistehtävän 2 tiedonhakupöytäselitys:

Tietokanta	Hakusana	Hakutulokset	Valittu
Chinahl Complete (EBSCOhost)	video based learning	13	0
	instructional video	57	0
	learning by video	141	0
PubMed	dental hygienist AND video learning	1	0
	dental student AND video learning	47	4
Finna	käsikirjoittaminen	208	2

## Liite 2. Opetusvideon käsikirjoitus

<p>5sek</p> <p><b>OPETUSVIDEO INTRAORAALIKUVANTAMISESTA</b></p> <p>Anna Lilja-Hirvensalo &amp; Ida Lindfors Turun ammattikorkeakoulu Opinnäytetyön käsikirjoitus 2018</p>	<p>15sek</p> <p>Taustalla soi rauhallista musiikkia koko videon ajan.</p> <p>Teksti: "Opetusvideo perustuu Intraoraalikuvantaminen suuhygienistin työssä – opetusvideo suuhygienistiopiskelijoille bitewing- ja periapikaalikuvantamisesta- opinnäytetyön teoreettiseen viitekehykseen.</p> <p>Opinnäytetyö on saatavilla kokonaisuudessaan Theseus –tietokannassa."</p>	<p>4sek</p> <p><b>INTRAORAALIKUVANTAMINEN</b></p> <ul style="list-style-type: none"> <li>• BITEWING- KUVAAUS</li> <li>• PERIAPIKAALIKUVAAUS</li> </ul>
<p>20sek</p> <p><b>SISÄLTÖ:</b></p> <ul style="list-style-type: none"> <li>• Tarvittavat välineet intraoraalikuvantamiselle       <ul style="list-style-type: none"> <li>• 1) Bitewing- ja 2) Periapikaalikuvaus:           <ul style="list-style-type: none"> <li>- Indikaatiot intraoraalikuvantamiselle</li> <li>- Laadunvarmistus ja hyvän kuvan kriteerit               <ul style="list-style-type: none"> <li>- Asiakkaan asettelu</li> <li>- Kuvarseptorin valinta</li> </ul> </li> </ul> </li> <li>- Reseptorinpidikkeen asettelu asiakkaan suuhun           <ul style="list-style-type: none"> <li>- Röntgenputken asettelu</li> </ul> </li> </ul> </li> </ul>	<p>3 sek</p> <p><b>BITEWING -KUVANTAMINEN</b></p>	<p>12sek</p> <p><b>INDIKAATIOT BITEWING KUVANTAMISELLE</b></p> <ul style="list-style-type: none"> <li>• Kariesleesioiden havaitseminen</li> <li>• Kariesleesioiden kehityksen seuranta</li> <li>• Paikkaylimäärien löytyminen</li> <li>• Parodontaalisen statuksen arvioiminen</li> <li>• Hampaistoon tehdyn korjaavan hoidon arvioiminen</li> </ul>
<p>25sek</p> <p><b>HYVÄN BITEWING –KUVAN KRITEEREIHIN KUULUU LAADUN VARMISTAMINEN</b></p> <ul style="list-style-type: none"> <li>• Mittasuhteet kuvautuvat oikein</li> <li>• Ei hampaan taipumista eikä horisontaalista päällekkäisyyttä</li> <li>• Kuvarseptori on aseteltu oikein, kun sen toinen reuna asettuu hieman kulmahampaiden distaalipinnan yli ja toinen reuna taaimmaisen molaarin mesiaalipinnan yli</li> <li>• Kuvassa tulee näkyä oikein keskitettyä ylä- ja alaleuan marginaalinen luuraja</li> <li>• Dentitiinin ja kiilteen välillä riittävän hyvä kuvatiheys- ja kontrasti</li> <li>• Asiakkaan tulee olla liikkumatta kuvauksen aikana</li> <li>• Tarkoituksenmukainen kuvien lukumäärä</li> </ul>	<p>10sek</p> <p><b>Ennen intraoraalikuvauksen aloittamista ota esille tarvittavat välineet:</b></p> <ul style="list-style-type: none"> <li>• Intraoraalikuvaukseen soveltuva röntgenputki       <ul style="list-style-type: none"> <li>• Kuvarseptori</li> <li>• Reseptorinpidike</li> <li>• Kilpirauhasen suojuks</li> </ul> </li> </ul>	<p>7sek</p> <p><b>RESEPTORINPIDIKE</b></p> <ul style="list-style-type: none"> <li>• itse otettu kuva bitewing reseptorinpidikkeestä, lukee minkä alueen kuvantamiseen soveltuu:</li> </ul> <p>1. bitewing</p>
<p>15sek</p> <p><b>BITEWING- KUVAAUS</b></p> <p>Kuva leuoista johon bitewing kuvarseptori aseteltuna havainnollistamassa kuva</p> <p>Alhaalla teksti: "Reseptorinpidikkeen purusiiveke alahampaiden purupinnan päälle."</p>	<p>8sek</p> <p><b>(KOHTAUS 1: BITEWING)</b></p> <ul style="list-style-type: none"> <li>• Asiakas tuolissa oikeassa asennossa kilpirauhasen suojuks valmiiksi päällä.</li> <li>• Teksti: "- Asiakkaan hampaiden purupinnat vaakatasossa"</li> <li>• Teksti: "- Ota röntgenputki valmiiksi käden ulottuville"</li> <li>• Röntgenputki otetaan lähemmäs asiakkaan kasvoja.</li> </ul>	<p>12sek</p> <p><b>(KOHTAUS 2: BITEWING)</b></p> <ul style="list-style-type: none"> <li>• Näytetään liikkuvalla kuvalla kuvarseptorin vienti reseptorinpidikkeeseen</li> <li>• Tekstiruutu:</li> <li>• "kuvarseptori asetellaan reseptorinpidikkeen keskelle vaakatasoon"</li> </ul>

n. 12sek

**(KOHTAUS 3: BITEWING)**

- Liikkuvaa kuvaa: Bitewing kuvareseptori viedään oikealle alueelle asiakkaan suuhun. Kuva katkeaa, kun varsinainen asetelu alkaa.
- Teksti: "Kuvareseptori linguaalipuolen sulkukseen kielen ja hammaskaaren väliin. Kuvareseptorin etureuna lähelle kulmahampaan distaalipintaa, takareunan tulisi tällöin ulottua taaimmaisen molaarin distaalipinnan taakse."

n. 12sek

**(KOHTAUS 4: BITEWING)**

- Kuvaus jatkuu: Bitewing reseptorinpidike on oikealla kohdalla. Tekstit: "Asiakasta pyydetään sulkemaan suu niin, että takahampaiden purupinnat purevat tiiviisti purusiivekkeeseen" Tekstit katoavat 8sek jälkeen.
- Tämän jälkeen katsoja näkee, kun asiakas puree purusiivekkeeseen
- Seuraa infotaulukko

20sek

**BITEWING  
(infotaulukko dia kohtausten välissä)**

- Asiakkaan sulkiessa suunsa ja purressa hampaansa tiiviisti kiinni reseptorinpidikkeen siivekkeeseen, tulee varmistaa, ettei purenta kallista pidikettä
- Taaimmaisten hampaiden ja kuvareseptorin tulisi olla kontaktissa toisiinsa tai ainakin niin lähellä toisiaan kuin mahdollista
- Ylä- ja alahampaiden kruunujen ja marginaalisen luureunan tulee valmiissa kuvassa näkyä yhtä laajalti ja symmetrisesti

n. 15sek

**(KOHTAUS 5: BITEWING)**

- Katsoja näkee, kun röntgenputkea aletaan mallata kohti oikeaa aluetta.
  - Kuva pysähtyy.
  - Stillkuva, jossa röntgenputki on aseteltu oikein.
  - Infoboxin tekstit sivulla, röntgenputki ja reseptorinpidike näkyvät:
    - "-Asiakasta pyydetään olemaan liikkumatta"
    - "-Etäisyysrajoitin asiakkaan kasvojen välittömässä läheisyydessä"
    - "-Röntgenputken suu etäisyysrajoittimen renkaan keskelle"
  - "-reseptorinpidike ja röntgenputki yhdensuuntaiset toisiinsa nähden"
- havainnollistamiseksi piirretään editoidessa kaksi viivaa putkelle ja reseptorinpidikkeelle, jotta katsoja näkee molempien suoran linjan 10sek ajan still kuvassa
- teksti: "otetaan kuva"

4sek

**BITEWING****TOISEN PUOLEN BITEWING- KUVAUUS TAPAHTUU SAMALLA TAVALLA PEILIKUVANA**

8sek

**PERIAPIKAALIKUVANTAMINEN**

- Teksti:  
"Yläleuka:
- Etualue
  - Kulmahampaat
  - Premolaarit ja molaarit
- Alaleuka:
- Etualue
  - Kulmahampaat
  - Premolaarit ja molaarit"

20sek

**INDIKAATIOT  
PERIAPIKAALIKUVANTAMISELLE**

- Hampaiden tai leukaluiden sairaudet
- Juurenpään tulehduksen, kariesen ja kiinnityskudossairauksien epäilyt sekä seuranta
- Parodontaalisen statuksen ja paikkojen määrittäminen
- Luukadon asteen arviointi
- Periapikaalisten rakenteiden ja anatomian selvitys
- Hammaskiven havainnointi
- Oman tai implanttihampaan syventynyt ientasku
- Hammastapaturmat

20sek

**HYVÄN PERIAPIKAALIKUVAN  
KRITEEREIHIN KUULUU LAADUN  
VARMISTAMINEN**

- Mittasuhteet kuvautuvat oikein
- Ei hampaan taipumista eikä horisontaalista päällekkäisyyttä
- Hampaan anatomia kuvautuu kruunusta 2-3mm juurenkärjen alapuolelle asti
- Dentiinin ja kiilteen välillä riittävän hyvä kuvatiheys- ja kontrasti
- Asiakkaan tulee olla liikkumatta kuvauksen aikana
- Tarkoituksenmukainen kuvien lukumäärä

8 sek

**PERIAPIKAALIKUVANTAMISEN  
RESEPTORINPIDIKKEET**

- Näytetään periapikaalikuvantamisen reseptorinpidikkeiden etu- ja taka-alue itse otetut kuvat. Tekstit kuvien alla:
- Periapikaalikuvantamisen paralleelitekniikalla käytetyt reseptorinpidikkeet:
  1. Etualue ja kulmahammas
  2. Premolaarit ja molaarit

8sek

**PERIAPIKAALIKUVAUS YLÄETUALUE**

- Itse otettu ja editoitu havainnollistava kuva yläleuasta, johon kuvareseptori ja reseptorinpidike aseteltuna yläetualueelle

Alhaalla teksti:

"Purusiiveke ylä- ja alaeuhampaiden väliin, johon etuhampaat purevat"

10sek

**(KOHTAUS 6:  
YLÄLEUAN PERIAPIKAALIKUVANTAMINEN)**

- Asiakas tuolissa oikeassa asenossa kilpirauhasen suojuksen valmiiksi päällä.
- Teksti: "Yläleuan periapikaalikuvia otettaessa varmistetaan, että asiakkaan yläleuan purupinnan okklusaalitaso on vaakatasossa"
- Testi: "ota röntgenputki valmiiksi käden ulottuville"
- Röntgenputki otetaan lähemmäs asiakkaan kasvoja.

12sek

**(KOHTAUS 7:  
PERIAPIKAALIKUVANTAMINEN  
YLÄETUALUE)**

- Näytetään liikkuvalla kuvalla kuvareseptorin venti reseptorinpidikkeeseen
- Tekstiruutu:
- "Kuvareseptori asetellaan reseptorinpidikkeen keskelle pystysuoraan"

7sek

(KOHTAUS 8:  
PERIAPIKAALIKUVANTAMINEN  
YLÄTUALUE)

- Liikkuvaa kuvaa: Periapikaalikuvantamisen kuvareseptori viedään oikealle alueelle asiakkaan suuhun. Kuva katkeaa, kun varsinainen asetelu alkaa.
- Teksti: "Kuvareseptori viedään mahdollisimman pitkälle asiakkaan suulakeen"

12sek

(KOHTAUS 9:  
PERIAPIKAALIKUVANTAMINEN  
YLÄTUALUE)

- Kuvaus jatkuu: ylätalueen reseptorinpidike on oikealla kohdalla kuvattavaan alueeseen nähden. Teksti: "Asiakasta pyydetään sulkemaan suu ja puremaan etuhampailla purusiivekkeeseen". Teksti katoaa 8sek jälkeen. Tämän jälkeen katsoja näkee asiakkaan purevan purusiivekkeeseen.

n.15  
sek

(KOHTAUS 10:  
PERIAPIKAALIKUVANTAMINEN,  
YLÄTUALUE)

- röntgenputkea aletaan mallata. Kuva pysähtyy. Katsoja näkee, kun röntgenputkea aletaan mallata oikeaa paikkaa kohti. Kuva pysähtyy.
  - Stillkuva kun röntgenputki on aseteltuna oikein Infoboxin teksti sivulla, röntgenputki ja reseptorinpidike näkyy: "Asiakasta pyydetään olemaan liikkumatta" "Etäisyysrajotin asiakkaan kasvojen välittömässä läheisyydessä" "Röntgenputken suu etäisyysrajotimen renkaan keskelle" "Reseptorinpidike ja röntgenputki yhdensuuntaiset toisiinsa nähden"
- havainnollistamiseksi piirretään editoidessa kaksi viivaa putkelle ja reseptorinpidikkeelle, jotta katsoja näkee molempien suoran linjan 10sek ajan still kuvassa

Teksti: "otetaan kuva"

8sek

PERIAPIKAALIKUVANTAMINEN  
YLÄLEUKA, KULMAHAMMAS

- Itse otettu ja editoitu havainnollistava kuva ylätalueesta miten kuvareseptori ja reseptorinpidike asetellaan periapikaalikuvantamisessa ylätalueen kulmahammasalueella

teksti alhaalla:  
"kuvattavan kulmahampaan kärki  
purusiivekkeeseen"

8sek

(KOHTAUS 11:  
PERIAPIKAALIKUVANTAMINEN  
YLÄLEUKA, KULMAHAMMAS)

- Pidike viedään suuhun, jolloin kuva pysähtyy.
- Teksti: "kuvareseptori viedään reseptorinpidikkeen avulla mahdollisimman pitkälle suulakea kohti."

12sek

(KOHTAUS 12:  
PERIAPIKAALIKUVANTAMINEN  
YLÄLEUKA, KULMAHAMMAS)

- Liikkuva kuva jatkuu, kun ylätalueen reseptorinpidike on oikealla kohdalla. Teksti: "Asiakasta pyydetään sulkemaan suu niin, että hän puree kulmahampaan kärjellä purusiivekkeen keskelle". Teksti katoaa 8 sek jälkeen.

n.  
15sek

(KOHTAUS 13:  
PERIAPIKAALIKUVANTAMINEN  
YLÄLEUKA, KULMAHAMMAS)

- Katsoja näkee, kun röntgenputkea aletaan mallata. Kuva pysähtyy.
- Stillkuvassa röntgenputki on aseteltuna oikein.
- Infoboxin teksti sivulla, röntgenputki ja reseptorinpidike näkyy: "Asiakasta pyydetään olemaan liikkumatta" "Etäisyysrajotin asiakkaan kasvojen välittömässä läheisyydessä" "Röntgenputken suu etäisyysrajotimen renkaan keskelle" "Reseptorinpidike ja röntgenputki yhdensuuntaiset toisiinsa nähden"

havainnollistamiseksi piirretään editoidessa kaksi viivaa putkelle ja reseptorinpidikkeelle, jotta katsoja näkee molempien suoran linjan 10sek ajan still kuvassa

Teksti: "otetaan kuva"

8sek

PERIAPIKAALIKUVANTAMINEN  
YLÄLEUKA, PREMOLAARI JA MOLAARI

- Itse otettu ja editoitu havainnollistava kuva ylätalueesta miten kuvareseptori ja reseptorinpidike asetellaan periapikaalikuvantamisessa ylätalueen premolaari- ja molaarialueella

Teksti: "Hampaat purraan yhteen niin, että kuvattava/t premolaarit/molaarit ovat purusiivekkeen keskellä"

12sek

(KOHTAUS 14:  
PERIAPIKAALIKUVANTAMINEN  
YLÄLEUKA, PREMOLAARI JA MOLAARI)

- Näytetään liikkuvalla kuvalla kuvareseptorin vieni reseptorinpidikkeeseen
- Tekstiruutu:
- "Kuvareseptori asetellaan reseptorinpidikkeen keskelle vaakasuoraan"

7sek

(KOHTAUS 15:  
PERIAPIKAALIKUVANTAMINEN YLÄLEUKA,  
PREMOLAARIT JA MOLAARIT)

- Pidike viedään suuhun, jolloin kuva pysähtyy. Teksti: "Kuvareseptori viedään reseptorinpidikkeen avulla suulaen keskiviivan kohdalle tai hieman yli"

8sek

(KOHTAUS 16:  
PERIAPIKAALIKUVANTAMINEN YLÄLEUKA,  
PREMOLAARIT JA MOLAARIT)

- Liikkuva kuva jatkuu, kun taka-alueen reseptorinpidike on oikealla kohdalla. Teksti: "Asiakasta pyydetään sulkemaan suu". Teksti katoaa 4 sek jälkeen. Asiakas puree purusiivekkeeseen

n.15sek

(KOHTAUS 17:  
PERIAPIKAALIKUVANTAMINEN YLÄLEUKA,  
PREMOLAARIT JA MOLAARIT)

- Katsoja näkee, kun röntgenputkea aletaan mallata oikeaa aluetta kohti. Kuva pysähtyy.
- Stillkuvassa röntgenputki on aseteltuna oikein
- Infoboxin teksti sivulla, röntgenputki ja reseptorinpidike näkyy: "Asiakasta pyydetään olemaan liikkumatta" "Etäisyysrajotin asiakkaan kasvojen välittömässä läheisyydessä" "Röntgenputken suu etäisyysrajotimen renkaan keskelle" "Reseptorinpidike ja röntgenputki yhdensuuntaiset toisiinsa nähden"

havainnollistamiseksi piirretään editoidessa kaksi viivaa putkelle ja reseptorinpidikkeelle, jotta katsoja näkee molempien suoran linjan 10sek ajan still kuvassa

Teksti: "otetaan kuva"

8sek PERIAPIKAALIKUVANTAMINEN  
ALAEUALUE

- Itse otettu ja editoitu havainnollistava kuva alaleuasta kuvareseptorin ja reseptorinpidikkeen asettelusta periapikaalikuvantamisessa alaetualueelle

Teksti: "Purusiiveke ylä- ja alaetuhampaiden väliin, johon etuhampaat purevat"

10sek (KOHTAUS 18: ALALEUAN  
PERIAPIKAALIKUVANTAMINEN)

- Asiakas tuolissa oikeassa asennossa kilpirauhasen suojele valmiiksi päällä.
- Teksti: "Alaleuan periapikaalikuvia otettaessa varmistetaan, että alaleuan okklusaalitaso on vaakatasossa asiakkaan suun ollessa auki"
- Teksti: "ota röntgenputki valmiiksi käden ulottuville"
- Röntgenputki otetaan lähemmäs asiakkaan kasvoja.

12sek (KOHTAUS 19:  
PERIAPIKAALIKUVANTAMINEN  
ALAEUALUE)

- Pidike viedään suuhun, jolloin kuva pysähtyy.

Teksti:

- "Kuvareseptori viedään mahdollisimman pitkälle kielen alle
- Suunpohjan tulee olla rentoutunut, jotta kuvareseptori saadaan tarpeeksi syvälle
- Kuvareseptoria vietäessä paikoilleen voi asiakasta pyytää pitämään suuta vain puoliksi auki, tämä vähentää suunpohjan jännitystä"

10sek (KOHTAUS 20:  
PERIAPIKAALIKUVANTAMINEN  
ALAEUALUE)

- Liikkuva kuva jatkuu, kun alaetualueen reseptorinpidike on oikealla kohdalla.

Teksti: "Asiakasta pyydetään sulkemaan suu ja puremaan etuhampailla purusiivekkeeseen".  
Teksti katoaa 5 sek jälkeen.

Asiakas puree kevyesti purusiivekkeeseen

15sek (KOHTAUS 21:  
PERIAPIKAALIKUVANTAMINEN  
ALAEUALUE)

Katsoja näkee, kun röntgenputkea aletaan mallata oikeaa paikkaa kohti. Kuva pysähtyy.

Stillkuvassa röntgenputki on aseteltuna oikein"

Infoboxin teksti sivulla, röntgenputki ja reseptorinpidike näkyy:  
"Asiakasta pyydetään olemaan liikkumatta"  
"Etäisyysrajoitin asiakkaan kasvojen välittömässä läheisyydessä"  
"Röntgenputken suu etäisyysrajoittimen renkaan keskelle"  
"Reseptorinpidike ja röntgenputki yhdensuuntaiset toisiinsa nähden"

havainnollistamiseksi piirretään editoidessa kaksi viivaa putkelle ja reseptorinpidikkeelle, jotta katsoja näkee molempien suoran linjan  
10sek ajan still kuvassa

Teksti: "otetaan kuva"

8sek PERIAPIKAALIKUVANTAMINEN ALALEUKA,  
KULMAHAMMAS

- Itse otettu ja editoitu havainnollistava kuva alaleuasta, jonne kuvareseptori ja reseptorinpidike aseteltuna alaleuan kulmahammassalueelle

teksti alhaalla:  
"Kuvattavan kulmahampaan kärki purusiivekkeeseen"

12sek (KOHTAUS 22:  
PERIAPIKAALIKUVANTAMINEN  
ALALEUKA, KULMAHAMMAS)

- Pidike viedään suuhun, jolloin kuva pysähtyy.

Teksti:

- "Kuvareseptori viedään mahdollisimman pitkälle kielen alle
- Suunpohjan tulee olla rentoutunut, jotta kuvareseptori saadaan tarpeeksi syvälle
- Kuvareseptoria vietäessä paikoilleen voi asiakasta pyytää pitämään suuta vain puoliksi auki, tämä vähentää suunpohjan jännitystä"

10sek (KOHTAUS 23:  
PERIAPIKAALIKUVANTAMINEN  
ALALEUKA, KULMAHAMMAS)

- Liikkuva kuva jatkuu, kun alaetualueen reseptorinpidike on oikealla kohdalla, kuvattavan kulmahampaan kohdalla.

Teksti: "Asiakasta pyydetään sulkemaan suu niin, että hän puree kulmahampaan kärjellä purusiivekkeen keskelle". Teksti katoaa 5 sek jälkeen.

15sek (KOHTAUS 24:  
PERIAPIKAALIKUVANTAMINEN  
ALALEUKA, KULMAHAMMAS)

Katsoja näkee, kun röntgenputkea aletaan mallata. Kuva pysähtyy.

Stillkuvassa röntgenputki on aseteltuna oikein

Infoboxin teksti sivulla, röntgenputki ja reseptorinpidike näkyy:  
"Asiakasta pyydetään olemaan liikkumatta"  
"Etäisyysrajoitin asiakkaan kasvojen välittömässä läheisyydessä"  
"Röntgenputken suu etäisyysrajoittimen renkaan keskelle"  
"Reseptorinpidike ja röntgenputki yhdensuuntaiset toisiinsa nähden"

havainnollistamiseksi piirretään editoidessa kaksi viivaa putkelle ja reseptorinpidikkeelle, jotta katsoja näkee molempien suoran linjan  
10sek ajan still kuvassa

Teksti: "otetaan kuva"

8sek PERIAPIKAALIKUVANTAMINEN  
ALALEUKA, PREMOLAARIT JA  
MOLAARIT

- Itse otettu ja editoitu havainnollistava kuva alaleuasta, johon kuvareseptori ja reseptorinpidike aseteltuna alaleuan premolaari- ja molaarialueelle

Teksti: "hampaat purraan yhteen niin, että kuvattava/t premolaarit/molaarit ovat purusiivekkeen keskellä"

10sek (KOHTAUS 25:  
PERIAPIKAALIKUVANTAMINEN ALALEUKA,  
PREMOLAARIT JA MOLAARIT)

- Pidike viedään suuhun, jolloin kuva pysähtyy.

Teksti: "Kuvareseptori asetellaan 0,5-1cm päähän hammaskaaresta"

10sek (KOHTAUS 26:  
PERIAPIKAALIKUVANTAMINEN ALALEUKA,  
PREMOLAARIT JA MOLAARIT)

- Liikkuva kuva jatkuu, kun taka-alueen reseptorinpidike on oikealla kohdalla.

"Asiakasta pyydetään sulkemaan suu niin, että hän puree takahampailla purusiivekkeeseen".  
Teksti katoaa 5 sek jälkeen.

(KOHTAUS 27:

PERIAPIKAALIKUVANTAMINEN ALALEUKA,  
PREMOLAARIT JA MOLAARIT)

15sek

Katsoja näkee, kun röntgenputkea aletaan mallata oikeaa paikkaa kohti. Kuva pysähtyy.

Stillkuvassa röntgenputki on aseteltuna oikein

Infoboxin tekstit sivulla, röntgenputki ja reseptorinpidike näkyvät:

”-Asiakasta pyydetään olemaan liikkumatta”

”-Etäisyysrajoitin asiakkaan kasvojen välittömässä läheisyydessä”

”-Röntgenputken suu etäisyysrajoittimen renkaan keskelle

”-Reseptorinpidike ja röntgenputki yhdensuuntaiset toisiinsa nähden”

havainnollistamiseksi piirretään editoidessa kaksi viivaa putkelle ja reseptorinpidikkeelle, jotta katsoja näkee molempien suoran linjan

10sek ajan still kuvassa

Teksti: ”otetaan kuva”

6sek

PERIAPIKAALIKUVANTAMINEN

TOINEN PUOLI JOKAISESTA KUVATUSTA  
ALUEESTA YLÄ- JA ALALEUASTA KUVATAAN  
PEILIKUVANA SAMALLA TAVALLA

10sek

VIDEON TOTEUTUS

Videon käsikirjoittajat: Ida Lindfors & Anna Lilja-Hirvensalo

Videon editointi ja musiikki: Arttu Punkkinen

Opinnäytetyön ohjaus: Päivi Pietikäinen

4sek

Kiitos mielenkiinnosta!

Lisätään Turun ammattikorkeakoulun logo

Anna Lilja-Hirvensalo & Ida Lindfors 2018

## Liite 3. Videomateriaalin käyttöoikeussopimus



### VIDEOMATERIAALIN KÄYTTÖOIKEUSSOPIMUS

#### Sopijapuolet

1. Turun ammattikorkeakoulu Oy  
Joukahaisenkatu 3 A. 20520 Turku  
(Jäljempänä Turun AMK)

2.

(J)

(C)

#### Kohde

Sopimuksen kohteena ovat seuraavat AMK:n toimintaan liittyvät videot joissa kuvattava esiintyy:

opinnäytetyö :  
opetusvideo

Intraosalliskuvantaminen  
suuhygienistin työssä  
- Opetusvideo suuhygienisti-  
opiskelijoille bitewing ja  
perinapilaalikuvausmenetelmästä

#### Videomateriaalin käyttäminen

Turun AMK saa käyttää sopimuksen kohteena olevia videoita omissa tiedotukseen, markkinointiin ja julkaisutoimintaan liittyvissä

- sähköisissä
- sosiaalisen median aineistoissaan.

Sopijapuolet merkitsevät rastit kaikkiin sopimuskohtiin.

Sähköisiä aineistoja ovat mm. Turun AMK:n videot, PowerPoint-esitykset sekä Turun AMK:n intra- ja Internet-sivustot.

Sosiaalisessa mediassa AMK on mukana [mm](#) Facebookissa, Twitterissä, [Instagramissa](#) sekä [Secondlifessa](#) ja blogeissa.

#### Henkilötietojen käyttäminen

Turun AMK ei käytä videossa kuvattavan nimeä.

Turun AMK käyttää videossa kuvattavan nimeä.

Turun AMK ei luovuta kuvattavan yhteystietoja ulkopuolisten tietoon.

#### Sopimuksen voimassaolo

Sopimus tulee voimaan, kun se on allekirjoitettu, ja on voimassa 4 vuotta sopimuksen allekirjoittamisesta lukien.

Sopijapuolet voivat yhteisesti sopia sopimuksen päättymisestä tätä ennen.

Paikka ja aika: Turku 2.5. 2018

Kuvattava

Päivi Pietikäinen  
Turun AMK:n edustaja

nimenselvennys

Päivi Pietikäinen  
nimenselvennys

## Liite 4. Valokuvien käyttöoikeussopimus

**TURKU AMK**  
TURKU UNIVERSITY OF  
APPLIED SCIENCES

**VALOKUVIEN KÄYTTÖOIKEUSSOPIMUS**

**Sopijapuolet** 1. Turun ammattikorkeakoulu Oy  
Joukahaisenkatu 3 A. 20520 Turku  
/ lähiemöänä Turun AMK)

Kuvattavan nimi / lähiemöänä kuvattavat \_\_\_\_\_

**Kohde** Sopimuksen kohteena ovat seuraavat AMK:n toimintaan liittyvät valokuvat, joissa kuvattava esiintyy:  
opinnäytetyö:  
intraäänälikuvantaminen suihkygienistin työssä  
- opetusvideo suihkygienistiopistekelylle bitewing- ja periapikaalikuvantamisesta

**Valokuvien käyttäminen** Turun AMK saa käyttää sopimuksen kohteena olevia valokuvia omissa tiedotukseen, markkinointiin ja julkaisutoimintaan liittyvissä  
 painetuissa  
 sähköisissä  
 sosiaalisen median aineistoissaan.

Sopijapuolet merkitsevät rastit kaikkiin sopimuskohtiin.

Painettuja aineistoja ovat mm. Turun AMK:n esitteet, sidosryhmälehti Aurinkolaiva, yhteiskuntavastuuraportti sekä Turun kaupungin henkilöstö- ja asukaslehti.

Sähköisiä aineistoja ovat mm. Turun AMK:n videot, esittelymateriaalit, vuosikertomuksen sähköinen versio sekä Turun AMK:n intra- ja Internet-sivustot.

Sosiaalisessa mediassa AMK on mukana mm. Facebookissa, Twitterissä sekä ja blogeissa.

**Henkilötietojen käyttäminen**  Turun AMK ei käytä kuvateksteissä kuvattavan nimeä.  
 Turun AMK käyttää kuvateksteissä kuvattavan nimeä.

Turun AMK ei luovuta kuvattavan yhteystietoja ulkopuolisten tietoon.

**Sopimuksen voimassaolo** Sopimus tulee voimaan, kun se on allekirjoitettu, ja on voimassa 4 vuotta sopimuksen allekirjoittamisesta lukien.

Sopijapuolet voivat yhteisesti sopia sopimuksen päättymisestä tätä ennen.

Paikka ja aika: Turku 30.5.2018

\_\_\_\_\_ Päivi Pietikäinen  
Turun AMK:n edustaja  
Päivi Pietikäinen  
nimenselvennys

\_\_\_\_\_ Päivi Pietikäinen  
nimenselvennys