Osaamista
ja oivallusta
tulevaisuuden
tekemiseen

Tämä on rinnakkaistallenne. Rinnakkaistallenteen sivuasettelut ja typografiset yksityiskohdat saattavat poiketa alkuperäisestä julkaisusta.

Käytä viittauksessa alkuperäistä lähdettä:

Törnroos, Sanna & Gustafsson, Behnoush. (2019). Tekoälyn mahdollisuudet ja haasteet tietokonetomografiassa. *Radiografia*, 41 (4), 24-25.

Behnoush Gustafsson, rh, FM, Forssan Sairaala
Sanna Törnroos, lehtori, Metropolia ammattikorkeakoulu

Tekoälyn mahdollisuudet ja haasteet tietokonetomografiassa

Tekoälyyn perustuvia ratkaisuja hyödynnetään TT:ssä kuvantamisessa, analysoinnissa ja kuvien tulkinnassa.

Tekoäly on ollut viime vuosina kuuma aihe maailmanlaajuisesti, ja monia tutkimustuloksia on julkaistu liittyen tekoälyn uusiin mahdollisuuksiin lääketieteellisessä kuvantamisessa. Tekoäly on otettu käyttöön terveydenhuollossa innovatiivisena menetelmänä eri lääketieteellisillä aloilla. Lääketieteellisessä kuvantamisessa se on kuitenkin vielä varhaisessa kehitysvaiheessa eikä ole pystynyt korvaamaan kuvantamisasiantuntijoita. Tekoälypohjaiset kuvausjärjestelmät tekevät tuloaan ja sovelluksia voi tulla myös nopeasti käyttöön päivittäisissä kuvantamistutkimuksissa. Tässä artikkelissa osoitamme tekoälyn käyttömahdollisuudet tietokonetomografiatutkimuksissa nykyhetken ja tulevaisuuden näkökulmasta.

Tekoälyllä (artificial intelligence eli AI) tarkoitetaan koneiden toimintakyvyn kehitystä, joka jäljittelee ihmisten kognitiivista toimintaa, kuten oppimista, tunnistamista ja ongelmien ratkaisua. Tekoälypohjaiset järjestelmät perustuvat matemaattisiin algoritmeihin, joita kehitetään riittävän kliinisen opetusdatan avulla. Teknologian kehityksen myötä nykyaikaiset koneet pystyvät analysoimaan valtavan määrän potilasdataa ja kuvia sekä tarjoamaan niiden perusteella hienovaraisia malleja, joita voidaan käyttää sairauksien diagnosoinnissa. Tekoälyllä pystymme analysoimaan valtavia tietomääriä niin nopeasti, etteivät edes kokeneet asiantuntijat pysty vastaavan sekä pystymme tunnistamaan poikkeavia malleja, joita ihmissilmä ei aina pysty tunnistamaan.

Tekoälyn pohjautuvat ratkaisut tietokonetomografiassa

Tekoälyyn perustuvia ratkaisuja hyödynnetään tietokonetomografiassa eli TT-kuvantamisen eri vaiheissa: kuvantamisessa, analysoinnissa ja kuvien tulkinnassa. Tekoälyn soveltaminen TT-kuvauksessa ei ole täysin uusi aihe, ja CAD-järjestelmät (Computer Aided Diagnosis) ovat olleet jo jonkin aikaa käytettävissä radiologin työkaluna. TT-kuvauksissa CAD-järjestelmää hyödynnetään esim. poikkeamien löytämiseen ja syöpäkudostyyppien (hyvä- tai pahanlaatuisia) ennustamiseen ja niiden reagointiin hoitoa vastaan.

Pään ja kaulan alueen TT-kuvauksia tehdään sekä diagnostisista syistä että esimerkiksi sädehoidon suunnitteluvaiheessa pohjakuvina annoslaskentaan. Käyttötarkoituksen mukaisesti on kehitetty eri tekoälyyn perustuvia ratkaisuja, joiden avulla pyritään vähentämään liikeartefakteja, parantamaan kuvan laatua ja mahdollistamaan kuvien rekonstruktiointia. Pään ja kaulan eri alueiden erottelua (segmentointi) tehdään nykyään manuaalisesti. Viime vuosien tutkimustulosten mukaan tekoälyn avulla voidaan esim. segmentoida turvallisesti pienet terveet kudokset sekä tärkeimmät hermokudokset pään ja kaulan TT-kuvauksessa ja ilmatiet rintakehän TT-kuvauksessa. (kuva 1)

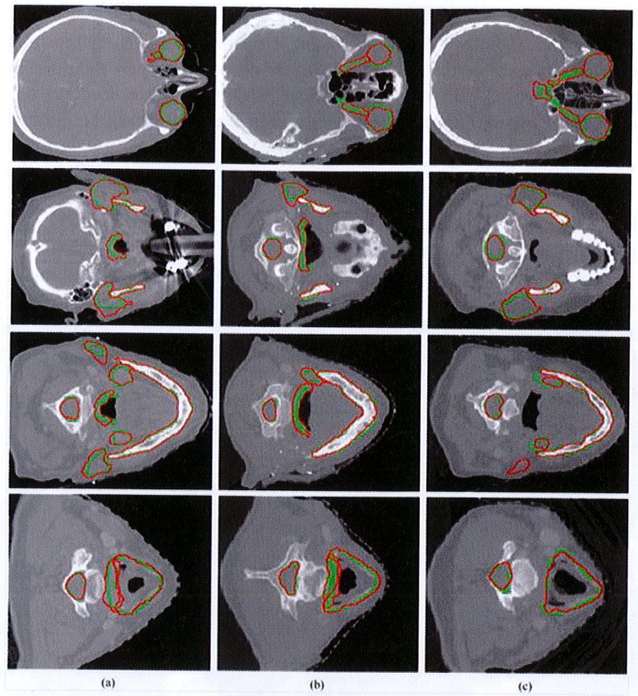

Segmentation results for three (a-c) selected head and neck CT image, shown in four axial cross-sections. The reference segmentations are depicted in green and convolution neural network-based segmentations are depicted in red.[Ibragimov, B – Xing, L 2017. Segmentation of organs-at-risks in head and neck CT images using convolutional neural networks. Med Phys. 44(2):547-557]

Sydämen TT-kuvauksissa, potilasdatoja käyttäen, on myös kehitetty tekoälyyn perustuvia ratkaisuja sydänsairauksien diagnosoinnissa. Esimerkiksi, tekoälyä hyödyntävää CAD-järjestelmää sovelletaan sydämen ja koronaariahtauman diagnosoinnissa kardiologian työkaluna sydänsairauden tunnistamiseksi (Cardiosmart365). Keuhkojen ja rintakehän TT-kuvauksissa myös tekoälyyn pohjautuva CAD-järjestelmä on käytössä radiologin työkaluna kyhmyjen ja rintakehän poikkeavien alueiden tunnistamiseksi. CAD-järjestelmä pystyy analysoimaan leikekuvia ja tunnistamaan poikkeavia kohteita TT-kuvissa niiden koon, tiheyden ja sijainnin mukaan. Tekoälyä voidaan myös hyödyntää vatsan ja lantion alueen poikkeamien diagnosoinnissa kuten kohtusyövän tunnistamisessa, vatsan alueen akuuttien löydösten, suoliston tulehduksen, munuaisten kystan ja rasvamaksan tunnistamisessa tietokonetomografiassa.

Tekoälyn käyttömahdollisuudet röntgenhoitajan työssä

Röntgenhoitajan pääasiallisena tehtävänä on lääketieteellisten kuvien tuottaminen eri kuvantamismenetelmien avulla, joita hyödynnetään potilaiden terveyden edistämiseksi. Nykyhetken tekoälyn tärkeimmät ratkaisut röntgenhoitajan työtehtävissä tietokonetomografiassa ovat iteratiivisten rekonstruktion menetelmät, TT-kuvien automaattinen segmentointi ja eri sairauksien digitaalisten merkkien profilointi. Iteratiivisella rekonstruktiolla vähennetään liikeartefakteja ja parannetaan kuvanlaatua ilman ylimääräistä säteilyä. Automaattisen segmentoinnin avulla optimoidaan sädehoidon suunnittelun tarkkuutta ja vähennetään potilaan saamaa annosta. Myös poikkeamien tunnistaminen ja osoittaminen kuvausvaiheessa antaa mahdollisuuden röntgenhoitajille valita potilaskohtaisesti sopivimmat kuvausominaisuudet kuvausvaiheessa (kuten esimerkiksi leikepaksuudet, kuvausakselit, tutkimuksen ajoitus varjoainekuvauksissa) sekä nopeuttaa potilaan hoitoprosessia erityisesti kriittisessä tapauksessa. Röntgenhoitajan pääasialliset työtehtävät, kuten potilaiden kohtaaminen ja kuvausten teknisen työn suorittaminen pysyvät kuitenkin samana ja tekoälyllä optimoidaan kuvien laatua ja potilaan annossaantia sekä vähennetään kuvaukseen käytettyä aikaa. Päätöksenteko näyttää myös pysyvän tulevaisuudessa edelleenkin radiologin tehtävänä, mutta tekoälyä voidaan hyödyntää myös radiologin työkaluna. Tällöin nopeutetaan kuvien käsittelyn prosessia, mutta päätöksen teko sekä vastuu pysyvät radiologien käsissä. Tämä on erittäin tärkeä varsinkin monimutkaisissa potilastapauksissa, joissa tekoäly ei kykene suorittamaan päätöksentekoa.

Tekoälyratkaisut tekevät kuitenkin väistämättä tuloaan lähivuosina ja niiden soveltaminen kuvantamisalalle on vain ajan kysymys. Tekoälyn kehitys voi tuoda myös alallemme väistämättömiä muutoksia. Röntgenhoitajien on oltava mukana tässä kehitysprosessissa, kehitettävä moniammatillisuutta ja pidettävä oma osaaminen ajan tasalla. Haasteet on myös ratkaistava mahdollisimman pian, jotta voisimme hyödyntää tekoälyratkaisuja lääketieteellisessä kuvantamisessa.

Lähdeluettelon saa toimituksesta toimisto@ sorf.fi