

Opinnäytetyö (AMK)
Bioanalytikkokoulutus
Patologia
2015

Heini Halmetoja, Satu Kannela & Riikka Vatola

GYNEKOLOGISEN IRTOSOLUNÄYTTEEN E- KUVASTO



TURUN AMMATTIKORKEAKOULU
TURKU UNIVERSITY OF APPLIED SCIENCES

OPINNÄYTETYÖ (AMK) | TIIVISTELMÄ

TURUN AMMATTIKORKEAKOULU

Bioanalytikkokoulutus | Patologia

Tammikuu 2015 | 33

Sanna Virtanen

Heini Halmetoja, Satu Kannela & Riikka Vatola

GYNEKOLOGISEN IRTOSOLUNÄYTTEEN E- KUVASTO

Kliinisessä sytologiassa tutkitaan kudosten pinnalta irronneiden tai eri tavoilla irrotettujen solujen ulkonäköä. Irtosolututkimusten perusteella voidaan myös arvioida ko. kudosten tilaa. Gynekologinen irtosolunäytteenotto on tärkein tutkimusmenetelmä kohdunkaulansyövän seulonnassa ja siinä tarkastellaan naisen sukupuolielimistön epiteeleistä irrotettuja soluja ja niiden ulkonäköä, sekä näytteen tulehduslöydöksiä. Bioanalyttikon tehtäviin sytologian laboratoriossa kuuluu gynekologisen irtosolunäytteen esitarkastus.

Tämän opinnäytetyön tarkoituksena oli tuottaa sähköinen solukuvasto eli E-kuvasto Turun ammattikorkeakoulun internet- alustalle gynekologisen irtosolunäytteen normaaleista soluista ja tulehdukseen viittaavista löydöksistä ja solumuutoksista bioanalyttiko- opiskelijoiden käyttöön. Tuotoksena syntyi E- kuvasto jota on myös osittain esitelty tässä opinnäytetyössä kuvien muodossa.

Tämän opinnäytetyön tavoitteena on parantaa tulevaisuudessa bioanalyttiko- opiskelijoiden sytologian oppimista ja käytännön osaamista gynekologisen irtosolunäytteen osalta.

ASIASANAT:

Sytologia, gynekologinen irtosolunäyte, oppimateriaali, solukuvasto

BACHELOR'S THESIS | ABSTRACT

TURKU UNIVERSITY OF APPLIED SCIENCES

Degree program in Biomedical Laboratory Science | Pathology

January 2015 | 33

Sanna Virtanen

Heini Halmetoja, Satu Kannela & Riikka Vatola

DIGITAL ATLAS FOR GYNECOLOGICAL SMEAR

Clinical cytology examines the appearance of cells spontaneously detached or extracted from tissue. Based on the cytological study of individual cells it is also possible to evaluate the state of the tissue. Gynecological smear is the most prominent diagnostic method for the screening of the early stages of cervical cancer. It includes identification of the detached epithelial cells extracted from female genital tract and the inflammatory findings from the smear samples. One of the assignments for the biomedical laboratory scientist in the cytology laboratory is the pre-screening of gynecological smears.

The aim of this thesis was to produce a digital atlas referred to as E-kuvasto, which includes images of the cells normally observed on gynecological smears and also the most common inflammatory findings and abnormal cell changes. The digital atlas is located on the internet platform of Turku University of Applied Sciences for students of biomedical laboratory science. As a result of the thesis the digital atlas was created. Some of the images from the digital atlas have also been shown in the results section of the thesis.

The purpose of this thesis is to enhance the learning of the cytology and practical know-how with regard to gynecological smear for the students of biomedical laboratory science in the future.

KEYWORDS:

Cytology, gynecological smear, study material, digital atlas

SISÄLTÖ

1 JOHDANTO	6
2 GYNEKOLOGISEN IRTOSOLUNÄYTTEEN SÄHKÖINEN SOLUKUVASTO	7
2.1 Gynekologinen irtosolututkimus	7
2.1.1 Gynekologisen irtosolunäytteen normaalit solut	9
2.1.2 Gynekologisen irtosolunäytteen tulehdusmuutokset ja muut löydökset	10
2.1.3 Gynekologisen irtosolunäytteen epänormaalit löydökset	12
2.2 Oppimateriaali	14
2.3 Aikaisemmat tutkimukset	14
3 TARKOITUS JA TAVOITE	16
4 OPINNÄYTETYÖN KÄYTÄNNÖN TOTEUTUS	17
4.1 Opinnäytetyön metodologiset lähtökohdat	17
4.2 Opinnäytetyön eettiset lähtökohdat	18
5 TUOTOKSEN TARKASTELU	19
6 POHDINTA	27
LÄHTEET	29

LIITTEET

Liite 1. Toimeksiantosopimus.

Liite 2. Tutkimuslupa.

KUVIOT

Kuvio 1. Gynekologisen irtosolunäytteenotto vaginasta (A), portiosta (B) ja cervixistä (C)	8
Kuvio 2. Normaali solukko	9
Kuvio 3. Histologiset ja sytologiset muutokset sekä niiden luokittelu	12
Kuvio 4. Vaginan pintakerroksen levyepiteelisolunäyte (10x).....	19
Kuvio 5. Vaginan keskikerroksen levyepiteelisolunäyte (10x).....	20
Kuvio 6. Vaginan syväkerroksen levyepiteelisolunäyte (10x).....	20

Kuvio 7. Cervixin lieriöepiteelisoluja (10x).....	21
Kuvio 8. Valkosoluja (10x).	21
Kuvio 9. Punasoluja (10x).	22
Kuvio 10. Atrofia (10x).	22
Kuvio 11. Vaginanäytteen clue- soluja (10x).	23
Kuvio 12. Actinomyces (10x).....	23
Kuvio 13. Trichomonas vaginalis (10x).	24
Kuvio 14. Candida Albicans (10x).	24
Kuvio 15. Herpes Simplex (10x).....	25
Kuvio 16. Koilosyytti (10x).....	25
Kuvio 17. Levyepiteelikarsinooma (10x).....	26
Kuvio 18. Adenokarsinooma (10x).	26

1 JOHDANTO

Kliininen sytologia kuuluu patologian alaan ja sen yksi päätehtävistä on tutkia kudoksista irrotettuja ja/tai spontaanisti irronneita soluja sekä niiden ulkonäköä, koska solujen muuttuessa esisyöpä- ja syöpäsoluiksi niiden ulkonäössä tapahtuu mikroskoopilla havaittavia muutoksia. Irtosolunäytteen perusteella voidaan tutkia myös tulehdusmuutoksia sekä arvioida ko. kudoksen tilaa josta yksittäiset solut ovat peräisin (Stenbäck & Klemi 2012). Gynekologinen irtosolututkimus on yksi yleisimmistä, helpoimmista ja tärkeimmistä menetelmistä gynekologiassa ja kohdunkaulasyöpä-diagnostiikassa (Timonen 1994). Niillä potilailla, joilla kohdunkaulansyöpään liittyviä solumuutoksia on löytynyt irtosoluseulonnoissa on parempi ennuste kuin niillä potilailla, jotka ovat hakeutuneet tutkimuksiin oireiden perusteella (Andrae ym. 2012). Gynekologisen irtosolunäytteen solujen, solumuutosten ja tulehduksellisten löydösten tunnistaminen kuuluu bioanalyttikokoulutuksen patologian opintojakson tavoitteisiin, koska se on oleellinen osa bioanalyttikon työnkuvaa sytologian osastolla.

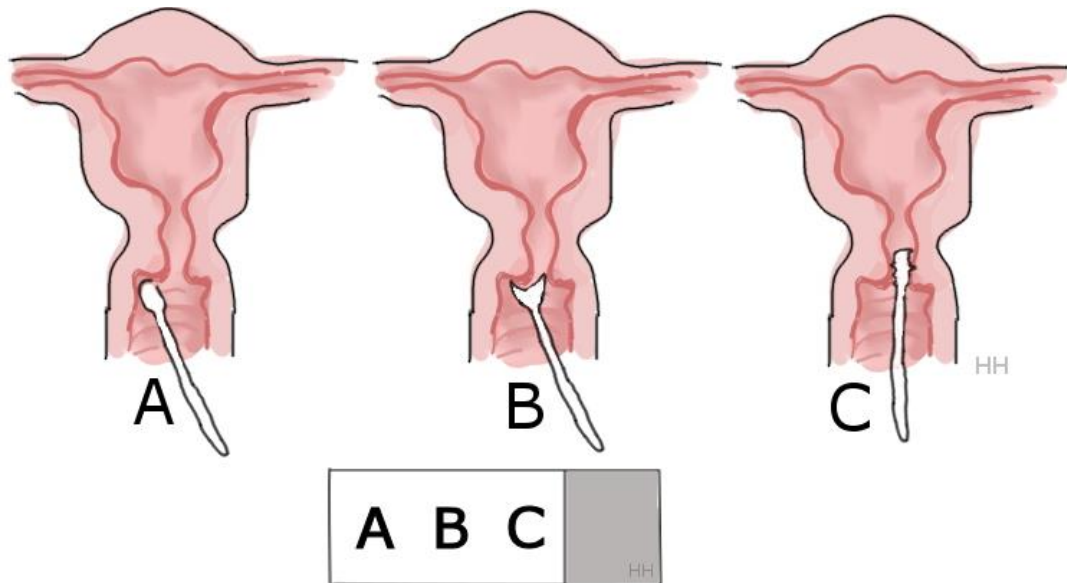
Tämän opinnäytetyön tarkoituksena oli tuottaa Turun ammattikorkeakoulun käyttöön tarkoitettu sähköinen oppimateriaali gynekologisen irtosolunäytteen yleisimmistä löydöksistä. Oppimateriaalin tarkoituksena olisi tukea tulevaisuudessa patologian opintojaksoon kuuluvan gynekologisen irtosolunäytteen tutkimisen opettelua ja oppimista.

2 GYNEKOLOGISEN IRTOSOLUNÄYTTEEN SÄHKÖINEN SOLUKUVASTO

Yleisimmät sytologiset näytetyypit ovat kohdunkaulan, emättimen, kohdunkaulaosan ja suuontelon irtosolunäytteet, sekä sytologinen virtsanäyte ja yskökset. Sytologisia näytteitä voidaan ottaa myös ohutneulabiopsioina esimerkiksi eturauhasesta, rintarauhasesta ja siemenrakkuloista. Sytologisen näytteen etuina pidetään nopeutta, vaivattomuutta ja edullisuutta. Lisäksi sytologinen näyte voidaan ottaamyös silloin, kun ei ole mahdollista teknisistä syistä tai komplikaatiovaaran vuoksi ottaa kudoksesta koepalaa. (Stenbäck & Koivuniemi 1994, Stenbäck & Klemi 2012.)

2.1 Gynekologinen irtosolututkimus

Gynekologinen irtosolututkimus perustuu vaginasta, kohdunsuusta eli portiosta ja kohdunkaulakanavasta eli cervixistä irrotettujen tai irronneiden epiteelisolujen tutkimiseen. Irtosolunäyte otetaan lastaimen pyöreällä osalla vaginasta ja lastaimen koveralla osalla kohdunsuun reuna- alueelta. Ensimmäinen näyte sivelään näytelasin hiospäästä katsottuna kauimmaksi, portio- näyte lasin keskelle ja cervix- näyte lähimmäksi hiospäättä. (Tiitinen 2014, Tykslab 2014).

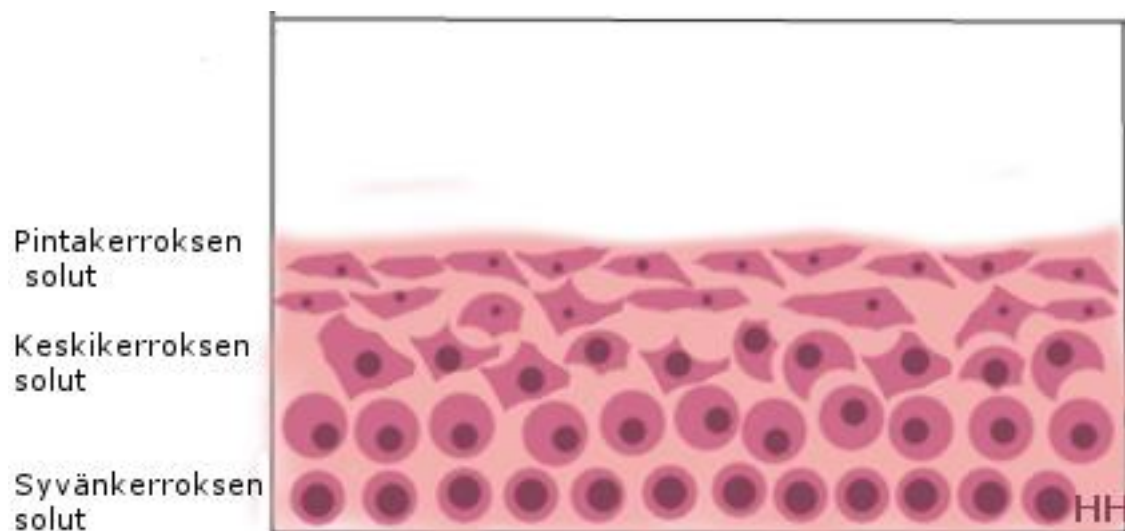


Kuvio 1. Gynekologisen irtosolunäytteenotto vaginasta (A), portiosta (B) ja cervixistä (C)

Irtosolututkimuksen tarkoituksena on löytää kohdunkaulan, emättimen ja ulkosynnyntien solumuutoksia. Solumuutosten perusteella seulotaan kohdunkaulansyövän esiasteita. Irtosolututkimuksen tarkoituksena on myös löytää tulehdusmuutoksia ja lisäksi sillä saadaan tietoa hormonitilanteesta. Luotettavassa irtosolunäytteessä tulee olla riittävästi soluja jokaiselta alueelta, sekä portion levy- ja lieriöepiteelin rajalta (junktio) ns. muuntumisvyöhykkeeltä Irtosolunäytteen tulokset vastataan Suomessa nykyään Bethesda-järjestelmän mukaan, mutta vanha papanicoloau-luokitus on vielä paikoin käytössä. Papanicoloau-luokituksessa käytetään luokkia 0-V jossa luokka I tarkoittaa, että näytteessä solut ovat normaalin näköisiä ja luokka V merkitsee, että näytteessä on soluja, joissa on nähtävissä vahvoja syöpämuutoksia. Luokka 0 ilmaisee riittämätöntä tai epäonnistunutta näytettä. Bethesda-järjestelmä perustuu Yhdysvaltojen kansallisen syöpäinstituutin Marylandin Bethesdassa 1988 järjestämään kokoukseen, jonka tarkoituksena oli asettaa kriteerit irtosolunäyte-vastauksille. Tätä luokitusta on jälkepäin tarkennettu ja se on julkaistu 2001 käypähoitosuosituksessa, jota myös tarkennetaan ja päivitetään edelleen. Bethesda-järjestelmän mukaisesti näytteestä arvioidaan näytteen tutkittavuus ja löydöksen yleinen luokitus. Solulöydös kategorioidaan joko epiteeliatypiaksi tai ei-epitee-

lisoluatypiaksi. Atypia määritellään solujen poikkeavuudeksi. Epiteeliatypiat sisältävät määrittelemättömät tapaukset, vakavat epiteelivaurio- epäilyt sekä syövän. Ei-epiteeliatypia tarkoittaa normaalia solukuvaa, mutta siihen kuuluu myös tulehdusmuutokset. (Käypä hoito 2010, Klemi & Stenbäck 2012a, Vesterinen 2004.)

2.1.1 Gynekologisen irtosolunäytteen normaalit solut



Kuvio 2. Normaali solukko

Gynekologiseen irtosolunäytteeseen irronneet tai irrotetut epiteelisolut kuvaavat kudoksen tilaa. Vagina- ja portionäytteissä on levyepiteelin eri kerrosten soluja. Syvänkerroksen parabasaalisolut ovat pieniä tasakokoisia ja niissä on niukasti sytoplasmaa ja suurehko tuma. Syvänkerroksen soluja esiintyy harvoin fertiiliikäisen irtosolunäytteessä, mutta ne ovat tavallisempia menopaussin ohittaneilla naisilla, joilla epiteelisolukko on atrofisen, eli solukoot ovat pienentyneet ja solukko on surkastunut. Menopaussin ohittaneilla atrofisen solukko ei enää kypsy estrogeenivaikutuksen puuttuessa. Keskikerroksen solut ovat selvästi suurempia kuin syvän kerroksen solut ja niissä sytoplasman osuus on suurempi. Keskikerroksen solut voivat esiintyä näytteessä yksittäin tai ryhminä. Pintasolut ovat kookkaita litistyneitä soluja, joilla on pieni tuma ja runsaasti sytoplasmaa ja ne ovat useimmiten yksittäisinä solunäytteessä, mutta voivat esiintyä myös löyhinä

ryhminä. Portion pintaa voi peittää kolmenlainen epiteeli, jolloin myös portio-näytteessä voi esiintyä useampaa solutyyppeä; vaginasta portiolle ulottuva levyepiteeli, tai cervixistä portiolle ulottuva lieriöepiteeli, tai näiden kahden raja-alueella esiintyvä metaplastinen levyepiteeli, joka on lieriöepiteeliä muuntumassa levyepiteeliksi. Metaplastiset solut ovat tavallisia pintasoluja pienempiä, pyöreämpiä ja tuma on suurempi suhteessa sytoplasmaan. Cervixiä peittää lieriöepiteeli, joka koostuu sekä värekarvallisista että limaa erittävistä soluista, joiden muoto vaihtelee pyöreästä lieriömäiseen. Normaalissa cervix-näytteessä on värekarvallisia tai limaa erittäviä lieriöepiteelisoluja, jotka esiintyvät näytteessä usein rykelminä tai kennomaisina rakenteina. (Vuopala & Koivuniemi 1994, Crum 2005, Koss & Melamed 2006a, Klemi & Stenbäck 2012a.)

Epiteelisolujen lisäksi irtosolunäytteessä voi olla lymfosyyttejä, joita voi esiintyä kuukautisten yhteydessä, mutta runsaammat määrät kertovat kroonisista tulehduksista tai pahanlaatuisista kasvaimista. Näytteenotto voi aiheuttaa verenvuotoa, jolloin näytteessä voi esiintyä punasoluja, mutta punasoluja voi olla näytteessä myös kuukautisten aikana, sekä tulehdusten ja kasvainten yhteydessä. Neutrofiilisten leukosyyttien määrä vaihtelee kuukautiskierron mukaan, niitä on eniten kuukautisten aikana, mutta myös niiden määrä lisääntyy tulehdusten ja kasvainten takia. Myös histiosyyttejä eli sidekudoksen makrofageja esiintyy tulehdusten ja kasvainten yhteydessä ja sädehoidon jälkeen. Histiosyyttien koko voi vaihdella vähän neutrofiilia suuremmasta monitumaiseen jättihistiosyyttiin. (Vuopala & Koivuniemi 1994, Klemi & Stenbäck 2012a.)

2.1.2 Gynekologisen irtosolunäytteen tulehdusmuutokset ja muut löydökset

Gynekologisen irtosolunäytteen tulehdusmuutoksia voivat aiheuttaa bakteerit, sienet, alkueläimet tai virukset. Irtosolunäytteessä bakteerifloora jaetaan normaaliin sauvaflooraan tai sekaflooraan, joka sisältää useita eri bakteerityyppejä. Fertili-ikäisen naisen mikrobikanta on yleensä sauvabakteerivoittainen ja vaginan normaalifloorasta voidaan puhua, kun hallitseva bakteeri on *Lactobacillus acidophilus* (Döderleinin sauvabakteeri). *Gardnerella vaginalis*-bakteeri on

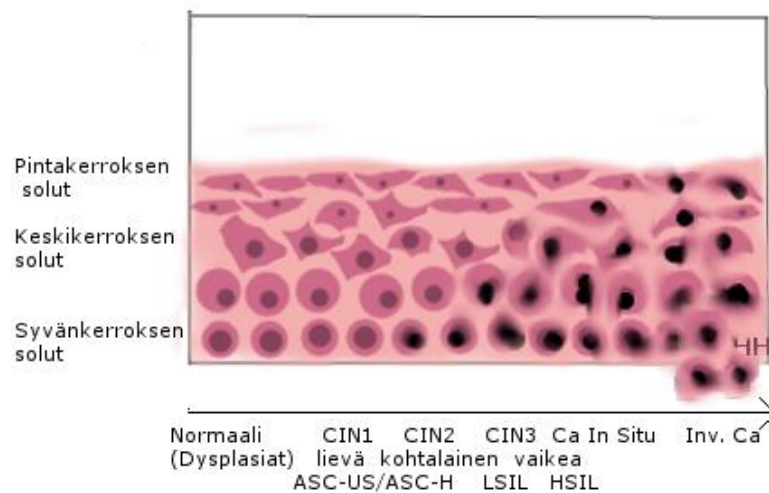
grampositiivinen tai vaihtelevasti värjäytyvä kokkimainen sauvabakteeri, joka aiheuttaa bakteerivaginoosin eli emättimen bakteerikannan tasapainohäiriön. Irtosolunäytteessä on nähtävissä tällöin sekaflooraa, jossa emättimen normaali mikrobikanta on muuntunut sekä clue- soluja, joissa bakteerit asettuvat epiteelisolujen päälle ja solut erottuvat mikroskopoitaessa jyvämäiseltä näyttävän sytoplasman takia. Actinomyces- bakteerit ovat grampositiivisia sauvoja, jotka muodostavat rihmoja. Actinomyces- bakteerit tunnistetaan irtosolunäytteissä tupsumaisina pesäkkeinä. Actinomycestä tavataan lähinnä kierukkaa käyttävillä naisilla. (Vesterinen 2004, Young, Bibbo, Buckner, Colgan & Prey. 2004, Koss & Melamed 2006b.)

Hiivasienet aiheuttavat lähes kaikki vaginan sieni-infektiot ja suurin osa niistä kuuluu Candida-sukuun. Sen yleisin edustaja on *C.albicans* ja näytteessä candida-sienet voidaan nähdä joko pieninä soluina tai rihmastoina. Alkueläimistä tulehduksia aiheuttaa *Trichomonas vaginalis*, joka on 10- 30 µm:n kokoinen soikea tai pyöreä siimaeläin. Se pystytään erottamaan natiivinäytteestä usein siimojen liikkeiden perusteella, mutta voidaan tunnistaa myös värjätystä näytteestä vihertävänä tai harmaana eliönä, jossa on heikosti värjäytynyt tuma ja punertavia granuloita. Värjäysprosessi tuhoaa siimat, joten niitä ei voi käyttää tunnistuksessa. *Leptothrix vaginalis*: sta tavataan useimmiten *Trichomonas vaginalis* -sen kanssa. *Leptothrix* on pitkä ja filamenttimainen bakteeri. (Purola 1994, Young ym. 2004, Koss & Melamed 2006b, Klemi & Stenbäck 2012b.)

Vaginan epiteelissä virustulehduksia aiheuttavat papilloomavirukset ja herpesryhmän virukset. Papilloomaviruksen, eli HPV:n aiheuttamalle infektiolle tunnusomaisia epiteelisolumuutoksia ovat dyskeratoottiset solut, joissa sytoplasma on kypsytynyt epätyypillisesti. Näissä soluissa on oranssi tai keltainen sytoplasma ja usein normaalia tummemmaksi värjäytyvä hyperkromaattinen sekä tavalista pienempi eli pyknoottinen tuma. Solut esiintyvät usein ryhminä tai levyinä, joissa yksittäisten solujen rajat ovat epäselviä. Kondylooman infektioiden keskikerrossolujen sytoplasma värjäytyy vaihtelevasti ja siinä voi olla vakuoleja, eli rakkulamudostumia, ja epäselviä halomuodostumia, eli kirkastumia tuman ympärillä. Kaksitumaisuus on yleistä ja monitumaisten jättisolujen löytyminen on

diagnostista virusinfektiolle. Myös koilosyytit eli ontelosolut, joissa tuma on hyperkromaattinen ja sitä ympäröi selvärajainen värjäytymätön alue, ovat selvä merkki HPV-infektiosta. Yleisin herpesryhmän viruksista on Herpes simplex tyyppi 2, jonka aiheuttamalle infektiolle on tyypillistä lakkamarjaa muistuttavat monitumaiset solut. (Purola 1994, Vesterinen 2004, Young ym. 2004, Koss & Melamed 2006c, Klemi & Stenbäck 2012b.)

2.1.3 Gynekologisen irtosolunäytteen epänormaalit löydökset



Kuvio 3. Histologiset ja sytologiset muutokset sekä niiden luokittelu

Gynekologisen irtosolunäytteen epänormaaleihin muutoksiin kuuluvat ASC-US (levyepiteelimuutokset joiden merkitys on epäselvä), ASC-H (epätyypilliset solut, joissa HSIL ei ole poissuljettavissa), LSIL (lievä epiteelivaurio), HSIL (vakava epiteelivaurio), levyepiteelikarsinooma, vulvan ja vaginan karsinooma ja kohdunkaulan karsinooma sekä endometriumien adenokarsinoomat (Vesterinen 2004, Kurman 2004, Koss & Melamed 2006c).

Sytologisissa näytteissä pahanlaatuiset muutokset näkyvät tuma-atypioina, sytoplasman ja koko solun muutoksina. Tumamuutoksiin kuuluvat kromatiinin määrän ja karkeuden vaihtelu. Tuman koko ja muoto voivat vaihdella tai olla epäsäännöllisiä. Tumia voi olla myös useita kappaleita solussa. Nukleolien näkyvyys tai määrä voivat vaihdella. Tumakelmu muuttaa usein muotoaan tai se voi tulla voimakkaammin esiin. Tumamuutoksiin kuuluu myös erilaiset tuman hajoamisen johdosta tapahtuvat muutokset. (Stenbäck & Koivuniemi 1994, Kauraniemi 1994, Koss & Melamed 2006d).

Sytoplasman määrä usein vähenee maligneissa eli pahanlaatuisissa soluissa. Myös sytoplasman ja solun muoto voi vaihdella. Sytoplasman värjäytyvyys vaihtelee sekä sen sisältämien rakenteiden ja tuotteiden määrä vaihtelee. Sytoplasman degeneratiivisiin muutoksiin kuuluu usein vakuolisaatio, jossa sytoplasmaan muodostuu rakkuloita ja sytolyysi, eli sytoplasman hajoaminen. (Stenbäck & Koivuniemi 1994, Kauraniemi 1994, Koss & Melamed 2006d).

Koko solun muutoksiin kuuluvat solun koon vaihtelu, tuma/sytoplasma- suhteen vaihtelu, mitoosien määrä voi olla lisääntynyt ja solujen kypsymisessä voi olla häiriöitä. Solujen keskinäinen koheesio voi heikentyä. (Stenbäck & Koivuniemi 1994, Kauraniemi 1994, Koss & Melamed 2006d).

Histologisissa näytteissä soluissa tapahtuvat patofysiologiset muutokset näkyvät tumamuutoksina, sytoplasman ja koko solun muutoksina lisäksi solujen keskinäinen järjestys eli koheesio voi muuttua. Histologiset muutokset eli dysplasiat jaetaan kolmeen ryhmään: lievä, kohtalainen ja vaikea. Ryhmittely perustuu tuma- ja soluatypiaan sekä soluryhmyksessä todettavaan häiriöön eli kuinka lähelle epiteelin pintaa poikkeava solukko ulottuu. Lievässä dysplasiassa poikkeava solukko rajoittuu epiteelin alimpaan kolmannekseen ja vaikeassa dysplasiassa muutoksia on koko epiteelin paksuudelta. Puhuttaessa kohdunkaulan esiasteista voidaan käyttää myös WHO:n esiastejärjestelmää eli CIN-terminologiaa, CIN I-III. Vaikean dysplasian ja carcinoma in situ-syövän ero on häilyvä. Carcinoma in situ – nimityksellä tarkoitetaan paikallista syöpää. Carcinoma in situ- syövässä epiteelisolut eivät kypsy lainkaan, eli solut eivät enää erilaistu. (Vesterinen 2004, Kurman 2004, Koss & Melamed 2006c).

2.2 Oppimateriaali

Oppimateriaali on yleistermi materiaalille, jota opetuksessa voidaan käyttää oppimisen edistämiseksi. Oppimateriaaliksi valitaan väline, joka parhaiten edistää oppilaan oppimista. Oppimateriaali voi olla esimerkiksi tietokoneohjelma, oppikirja tai digitaalinen materiaali. Digitaalinen oppimateriaali voi olla samanaikaisesti visuaalinen, auditiivinen tai audiovisuaalinen. Verkko-oppimisympäristöt ovat oppimista tukevia teknologisia tietojärjestelmiä. Ne mahdollistavat oppimisen myös ilman lähiopetusta. (Niemelä, Pekkola & Wahlstedt 2005, Uusikylä & Atjonen 2005, Keränen & Penttinen 2007, Hellström 2008.)

Sähköisen oppimateriaalin hyviä puolia ovat kustannustehokas tuotanto, sisällön päivittämisen helppous sekä tekninen toimivuus. Verkko-oppimateriaalin tulee olla laadukas sekä sisältöjen että toteutuksen osalta. Opetushallitus on julkaissut laatukriteerit, jotka sisältävät neljä laadun osatekijää. Näitä ovat pedagoginen laatu, käytettävyys, esteettömyys ja tuotannon laatu. Verkko-opiskelussa korostuu opiskelijan vastuu omasta oppimisestaan. (Jasu- Kuusisto & Mattila; 2007, Keränen & Penttinen; 2007.)

2.3 Aikaisemmat tutkimukset

Heino & Korenius ovat tehneet opinnäytetyönä Turun ammattikorkeakoululle sähköisen solukuvaston, joka toimii oppimateriaalina bioanalyttiko-opiskelijoille verisolujen tunnistamisessa. Opinnäytetyön hyödyllisyys perusteltiin niin, että se olisi helposti saatavilla Turun ammattikorkeakoulun verkko-oppimisalustalta ja sitä voisi käyttää apuna solujen opiskelussa kotona ja koulussa (Heino & Korenius 2012). Sähköinen solukuvasto on saanut hyvän vastaanoton sekä opiskelijoilta että opettajilta. Se on todettu hyödylliseksi ja oppimista edistäväksi.

Filander, Heikkinen, Laurila & Ruotsi ovat julkaisseet sytologian opetusmateriaaliksi kirjan Gynekologisen irtosolunäytteen tutkiminen (Savonia ammattikorkeakoulu 2002) Kirjassa käsitellään gynekologisen irtosolunäytteen otto ja tär-

keimmät löydökset. Kirjassa löydökset on kuvattu suurennoksilla, joita ei käytetä käytännön työskentelyssä.

3 TARKOITUS JA TAVOITE

Tämän opinnäytetyön tarkoituksena oli tuottaa Turun ammattikorkeakoulun käyttöön sähköinen oppimateriaali gynekologisen irtosolunäytteen yleisimmistä löydöksistä, jonka tavoitteena olisi parantaa tulevaisuudessa opiskelijoiden oppimista patologian opintojaksolla.

4 OPINNÄYTETYÖN KÄYTÄNNÖN TOTEUTUS

Tämän toiminnallisen opinnäytetyön tuloksena oli oppimateriaali, joka tehtiin Turun ammattikorkeakoulun verkko-oppimisalustalle, jossa sitä voidaan käyttää oppimisen tukena ja opetusvälineenä. Tarkoituksena oli kuvata yleisimmät gynekologisen irtosolunäytteen löydökset, Mikroskooppilasit löydöksistä skannattiin digitaaliseen muotoon Turun yliopiston 3D Histech Panoramic -laitteella.

Tämän opinnäytetyön teoriaosuus oli peräisin alan lähdekirjallisuudesta ja tietokannoista. Toimeksiantosopimus tehtiin Turun ammattikorkeakoulun kanssa. Hyväksytyllä tutkimussuunnitelmalla haettiin ja saatiin tutkimuslupa Turun yliopistolliselta keskussairaaltalta. Tämän opinnäytetyön saattaminen verkko-oppimisalustalle tehtiin yhteistyössä Turun ammattikorkeakoulun ATK-tuen kanssa. Opinnäytetyön ohjaajana toimi Sanna Virtanen Turun ammattikorkeakoulusta.

4.1 Opinnäytetyön metodologiset lähtökohdat

Toiminnallisen opinnäytetyön päämäärä on ohjeistaa tai opastaa käytännön toimintaan, ja sen tuotoksena voi olla esimerkiksi kirja, ohje tai kotisivut (Vilkkä & Airaksinen 2003). Toiminnallista opinnäytetyötä kirjoittaessa tavoitteena on kohdentaa asiasisältö kohderyhmän mukaan ja lähteiden oikeellisuus ja luotettavuus on oltava tarkistettu ja se on tultava esiin opinnäytetyön sisällössä. Jos opinnäytetyöllä on toimeksiantaja, tulee työssä noudattaa toimeksiantajan typografisia ja visuaalisia ohjeistuksia. Toiminnallisia opinnäytetöitä tehdään usein niiden laajuuden vuoksi ryhmitteinä. Toiminnallisen opinnäytetyön piirteitä ovat oikeaoppinen lähteiden käyttö ja merkintä, tarkkarajaiset käsitteet ja termit, argumentointi, ja täsmälliset sanavalinnat. Tavoitteena on yhtenäinen ja johdonmukainen kirjallinen esitys. (Vilkkä & Airaksinen.)

Tämä opinnäytetyö on toiminnallinen, koska sen tuotoksen tarkoituksena on opastaa käytännön toimintaan gynekologisen irtosolunäytteen yleisimpien löydösten tunnistamisessa. Tämän opinnäytetyön tuotoksena on e-kuvasto, joka

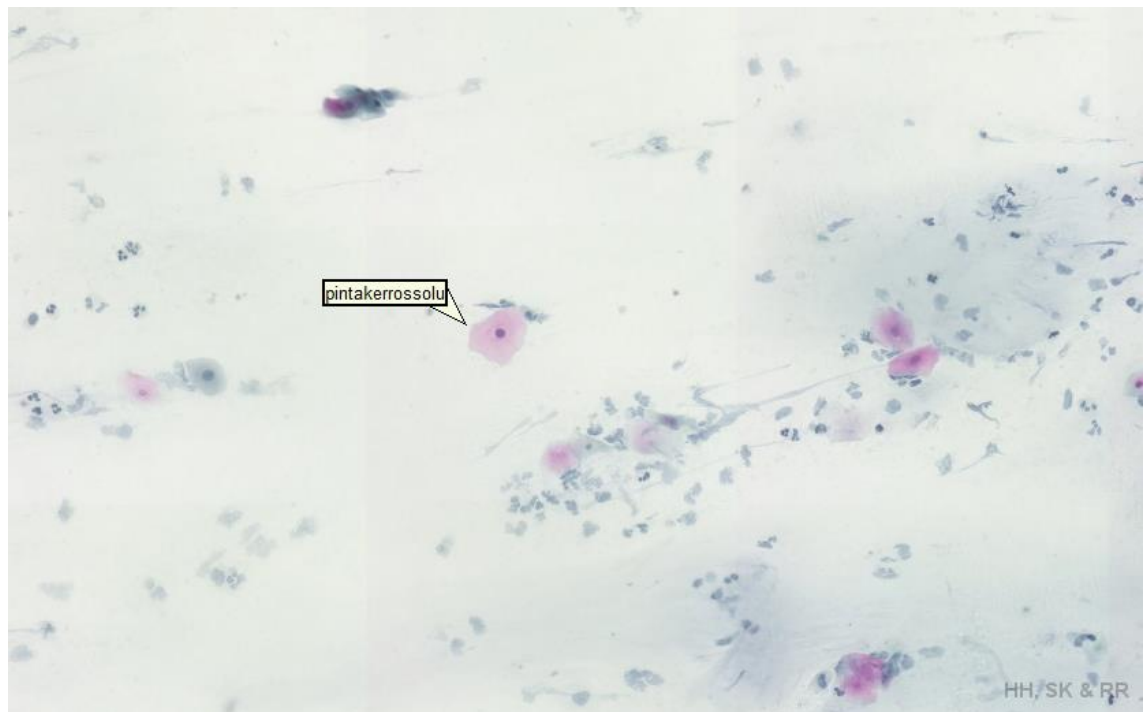
on kohdennettu bioanalyttikko-opiskelijoille sytologian opintojakson oppimateriaalin tueksi.

4.2 Opinnäytetyön eettiset lähtökohdat

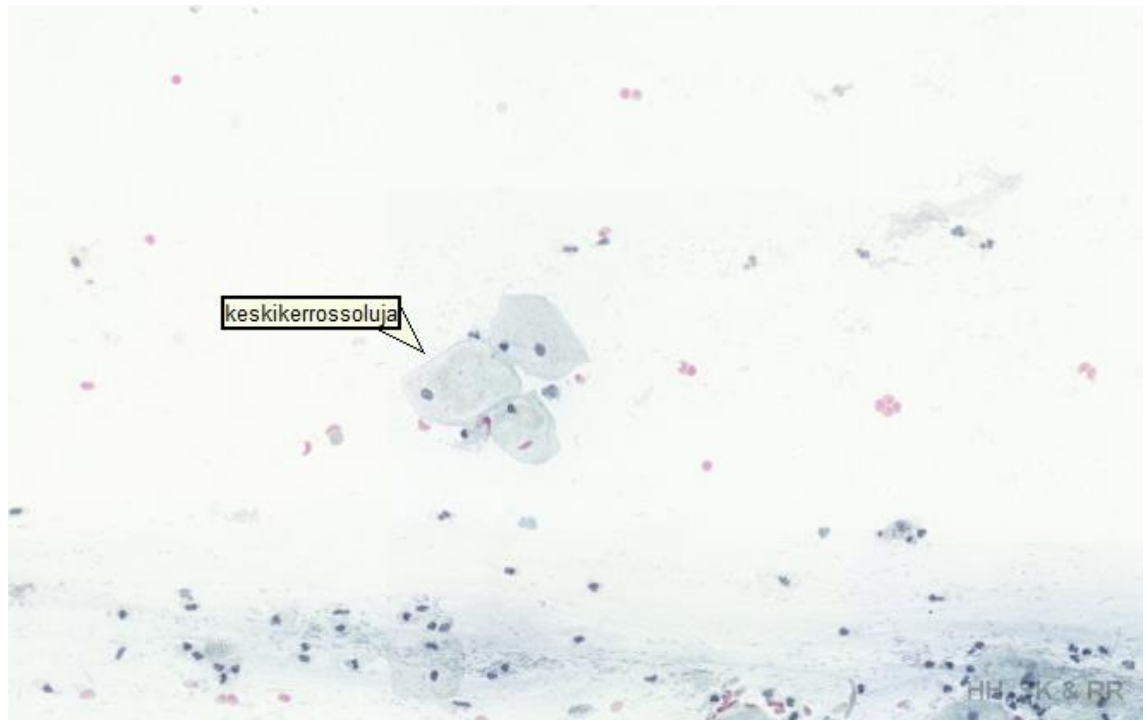
Tämä opinnäytetyö tehtiin hyviä eettisiä periaatteita noudattaen. Tässä opinnäytetyössä noudatettiin tutkimuseettisen neuvottelukunnan määrittämää hyvää tieteellistä käytäntöä (2012), käytettiin sen mukaisesti valittuja tutkimuksia ja tietolähteitä, jotka merkittiin tekstiin sekä lähdeluetteloon. Tässä opinnäytetyössä käytetyt näytelasit oli esitarkistettu ja löydökset varmennettu opinnäytetyöntekijöiden, että sytologian laboratorion työntekijöiden toimesta, koska näytelasit olivat vanhoja potilaslaseja. Näytelaseista oli myös poistettu henkilötiedot, koska ne olivat opiskelijakäytössä.

5 TUOTOKSEN TARKASTELO

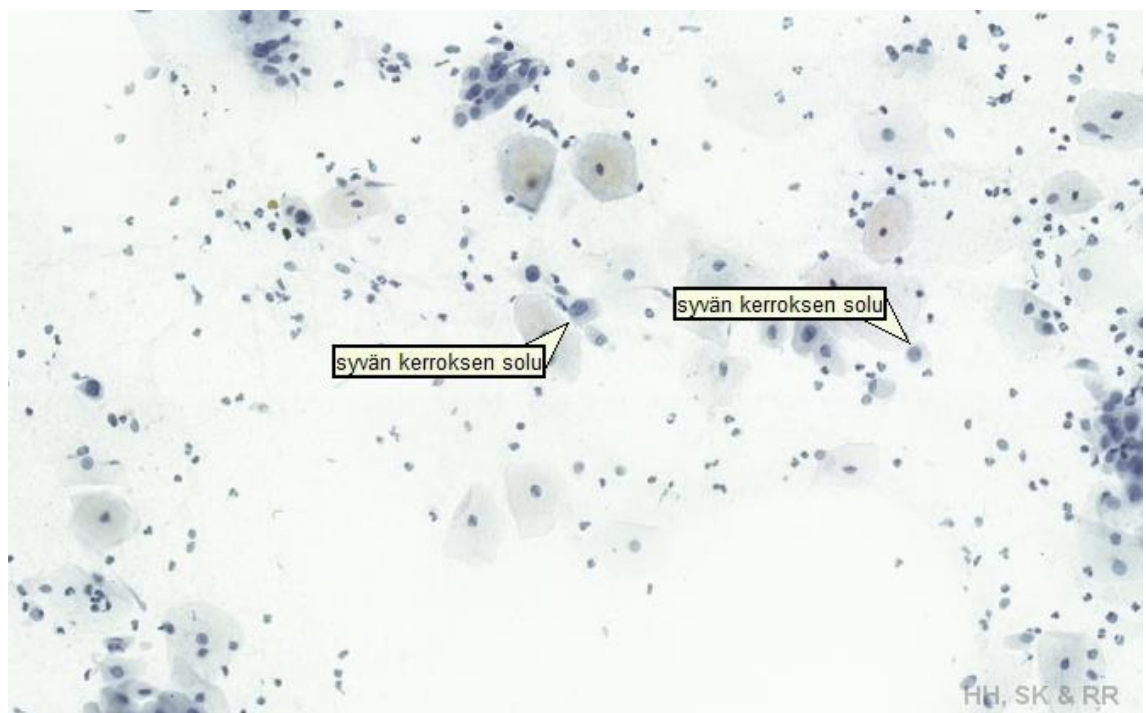Tämän opinnäytetyön tuotos tehtiin Turun Ammattikorkeakoulun verkkoalustan työtilaan nimellä Gynekologisten irtosolunäytteiden E- kuvasto. E- kuvastossa on alkunäkymänä kunkin löydöksen kuva. E-kuvaston käyttäjät voivat tarkastella ladattavalla 3D Histech Panoramic Viewer- ohjelmalla tärkeimpiä gynekologisia löydöksiä oikeilla suurennoksilla ja selkeällä grafiikalla. Tämän opinnäytetyön kirjallisessa osuudessa on E- kuvastossa käytetyt kuvat ja teoria yleisimmistä gynekologista löydöksistä.



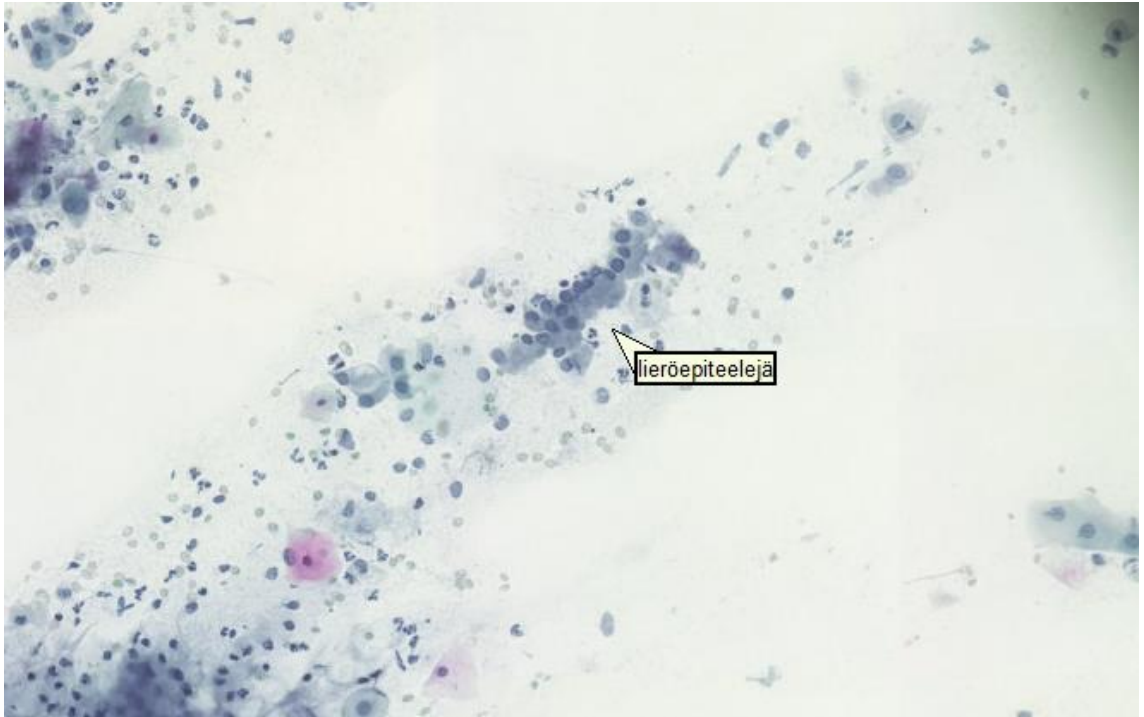
Kuvio 4. Vaginan pintakerroksen levyepiteelisolu (10x).



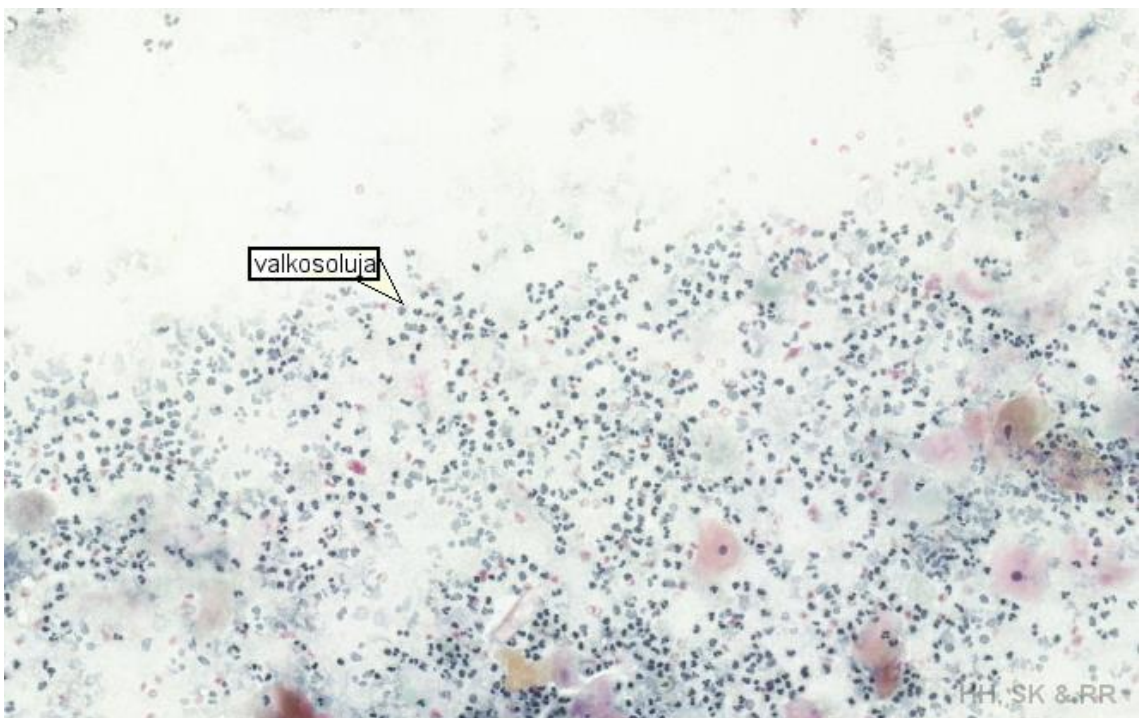
Kuvio 5. Vaginan keskikerroksen levyepiteelisolua (10x).



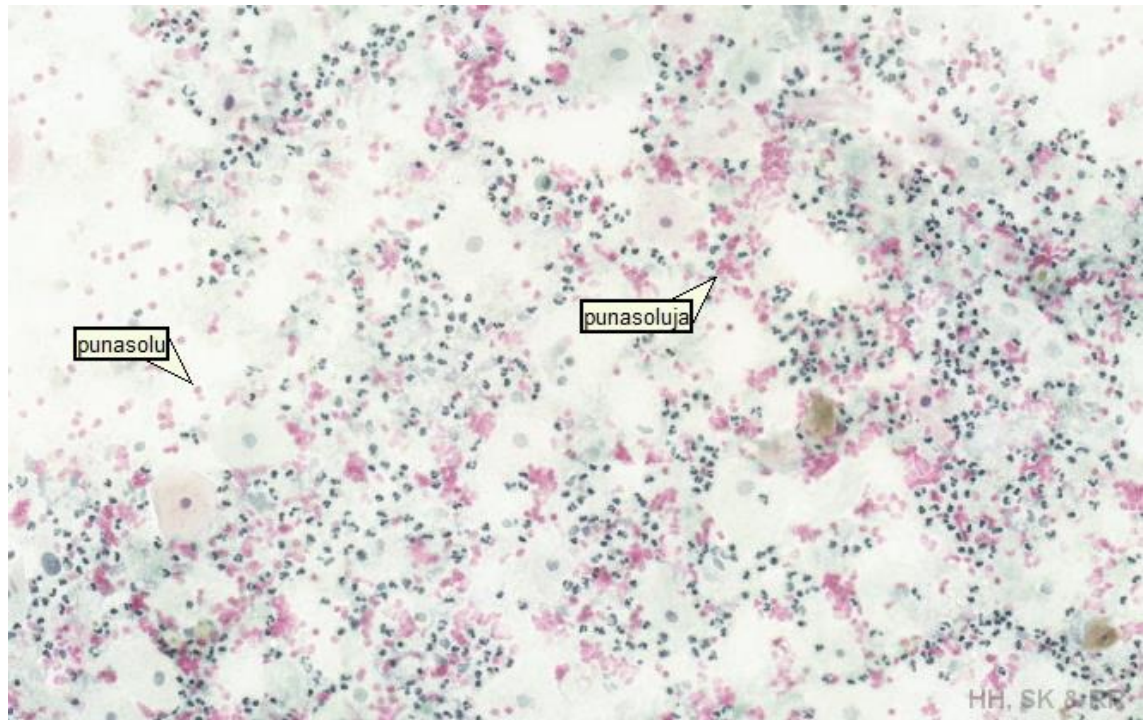
Kuvio 6. Vaginan syvänkerroksen levyepiteelisolua (10x).



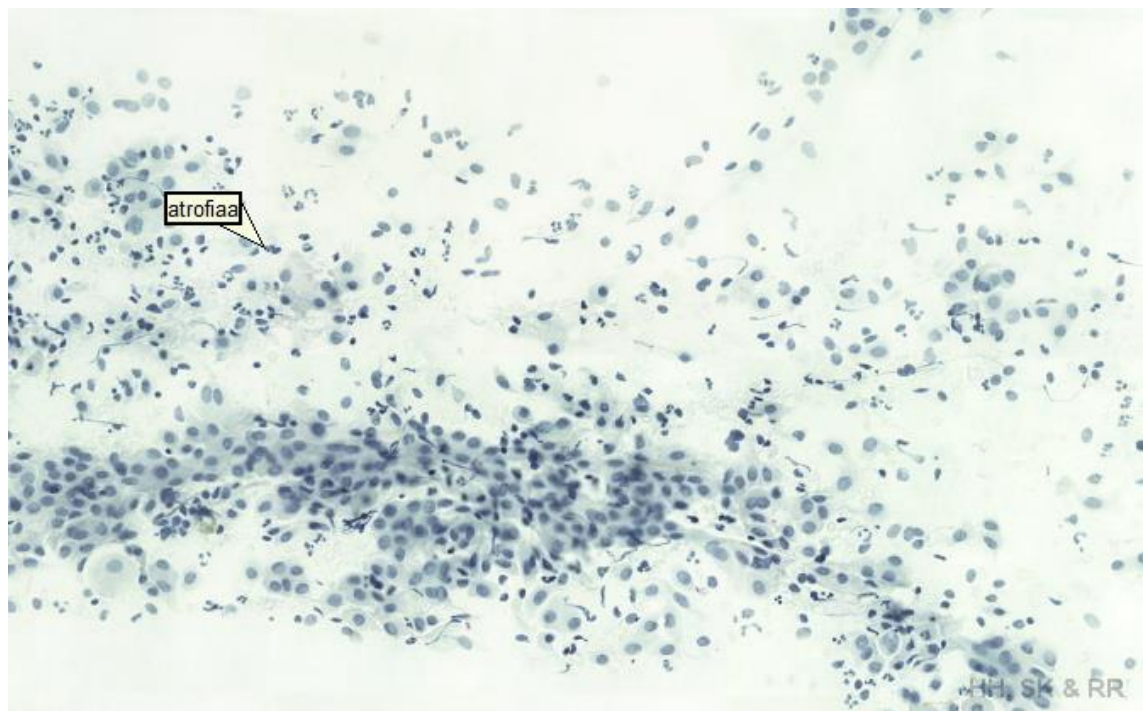
Kuvio 7. Cervixin lieriöepiteelisoluja (10x).



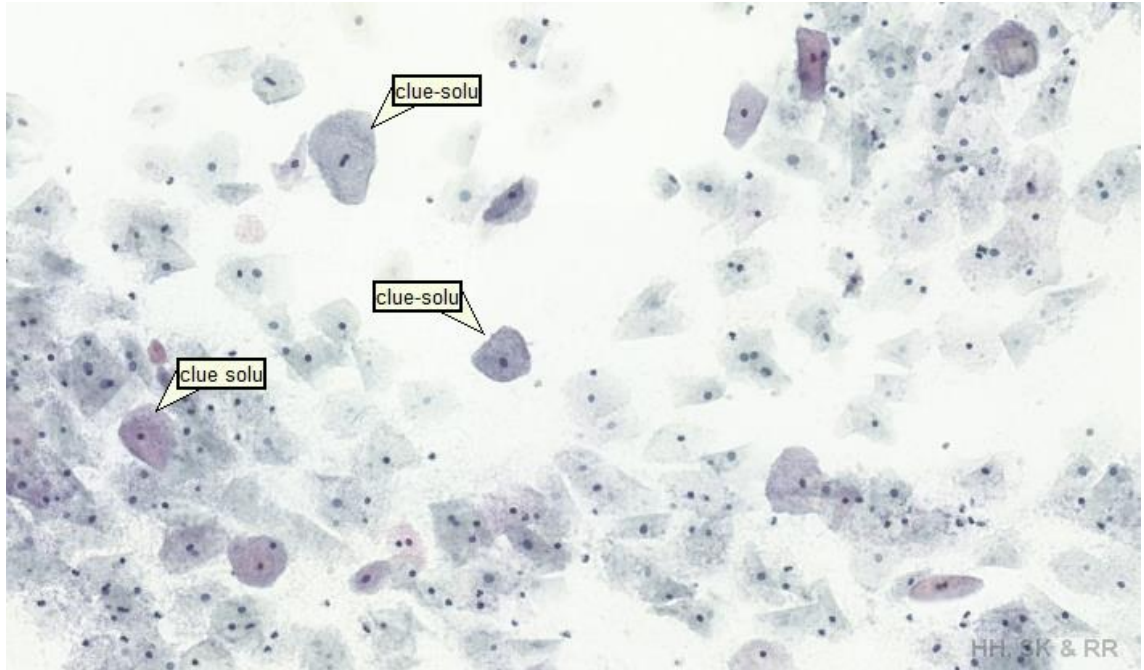
Kuvio 8. Valkosoluja (10x).



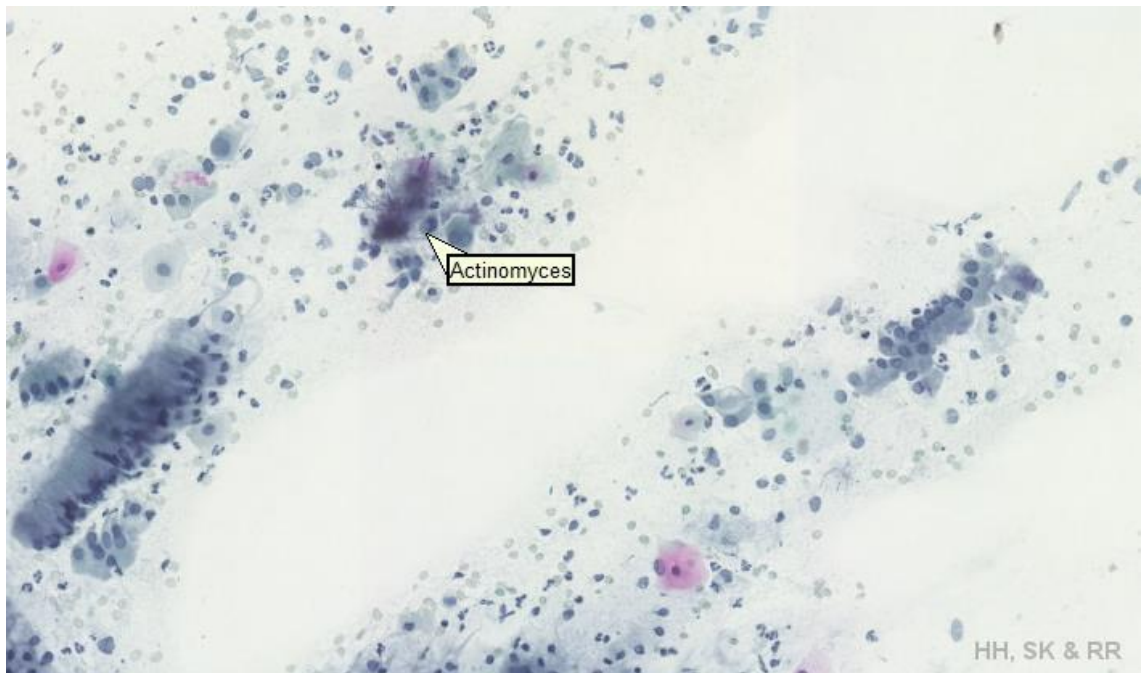
Kuvio 9. Punasoluja (10x).



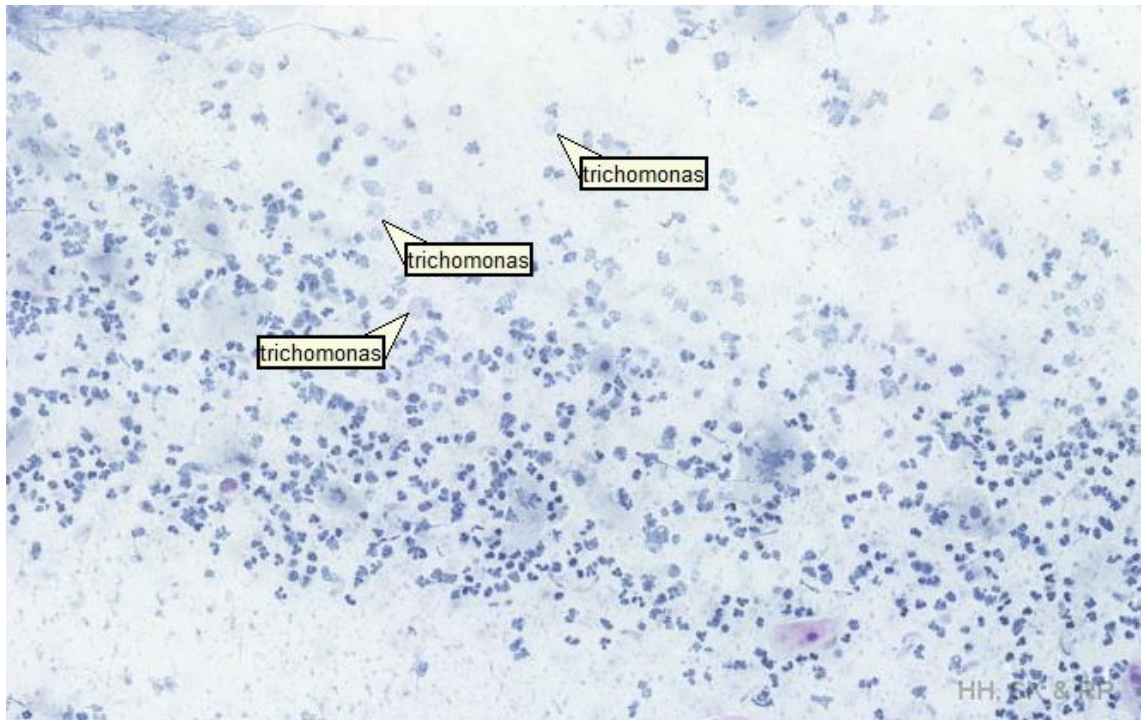
Kuvio 10. Atrofia (10x).



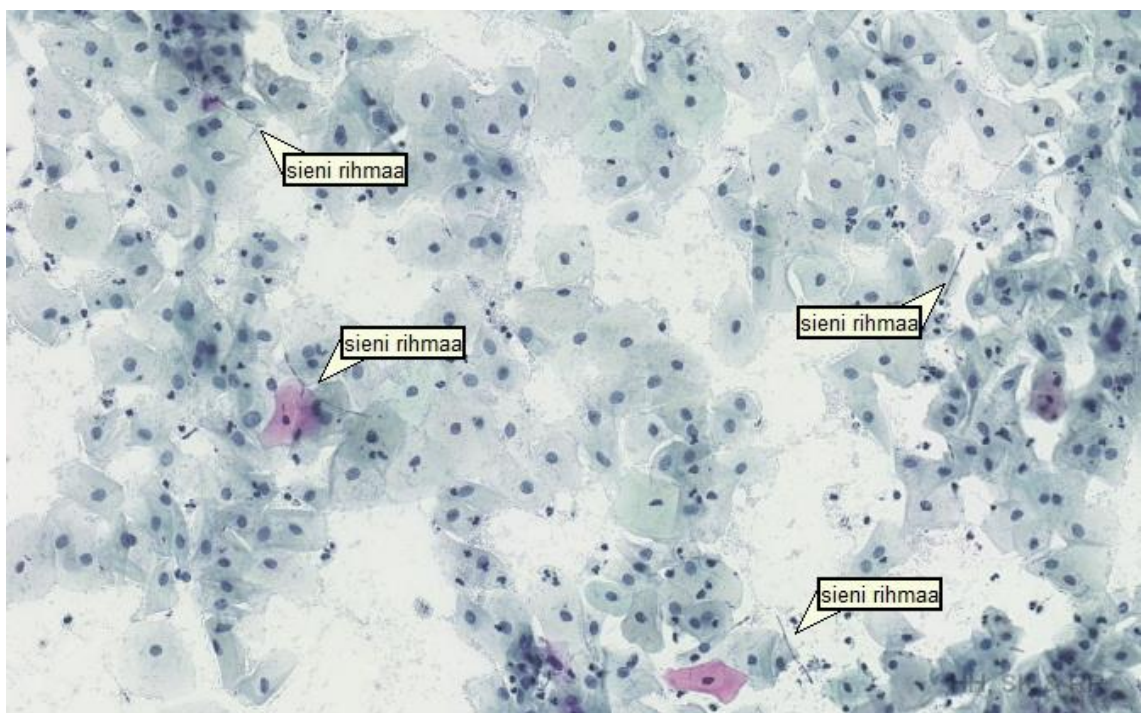
Kuvio 11. Vaginanäytteen clue- soluja (10x).



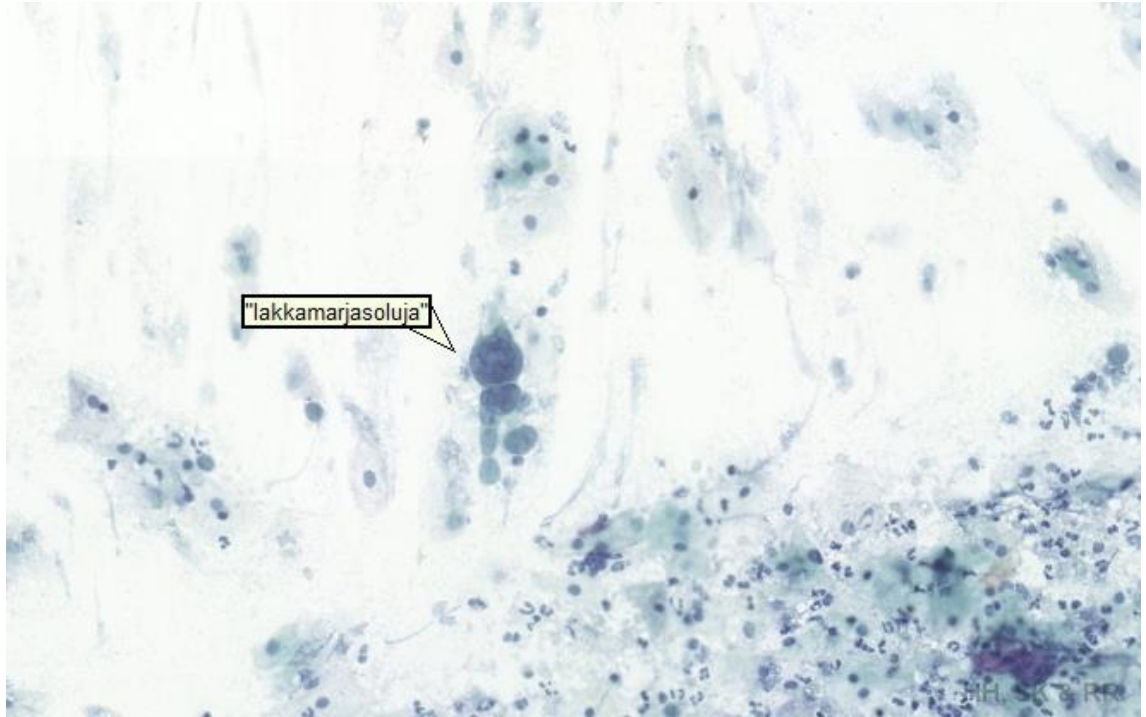
Kuvio 12. Actinomyces (10x)



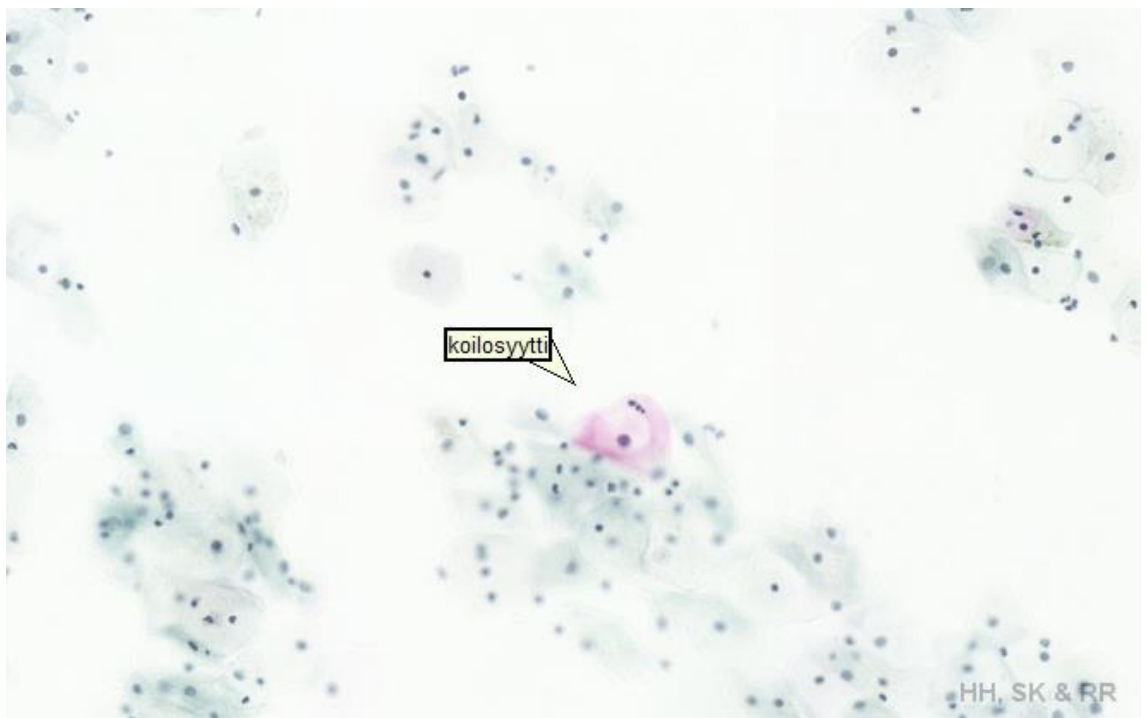Kuvio 13. Trichomonas vaginalis (10x).



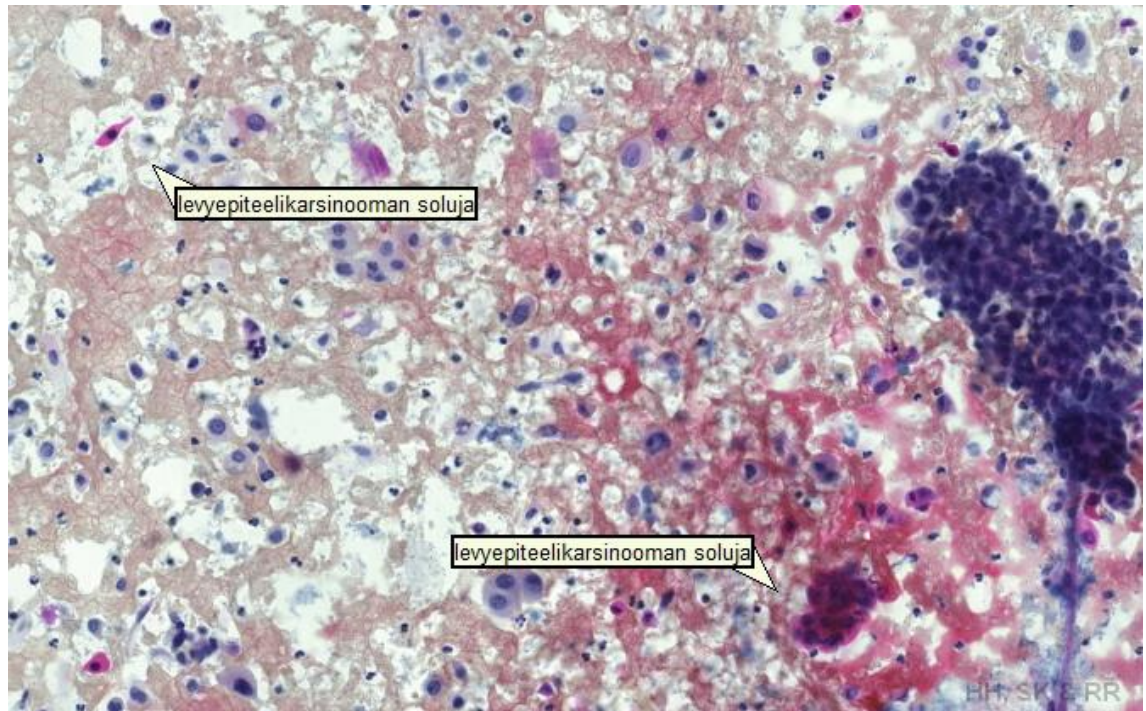
Kuvio 14. Candida Albicans (10x).



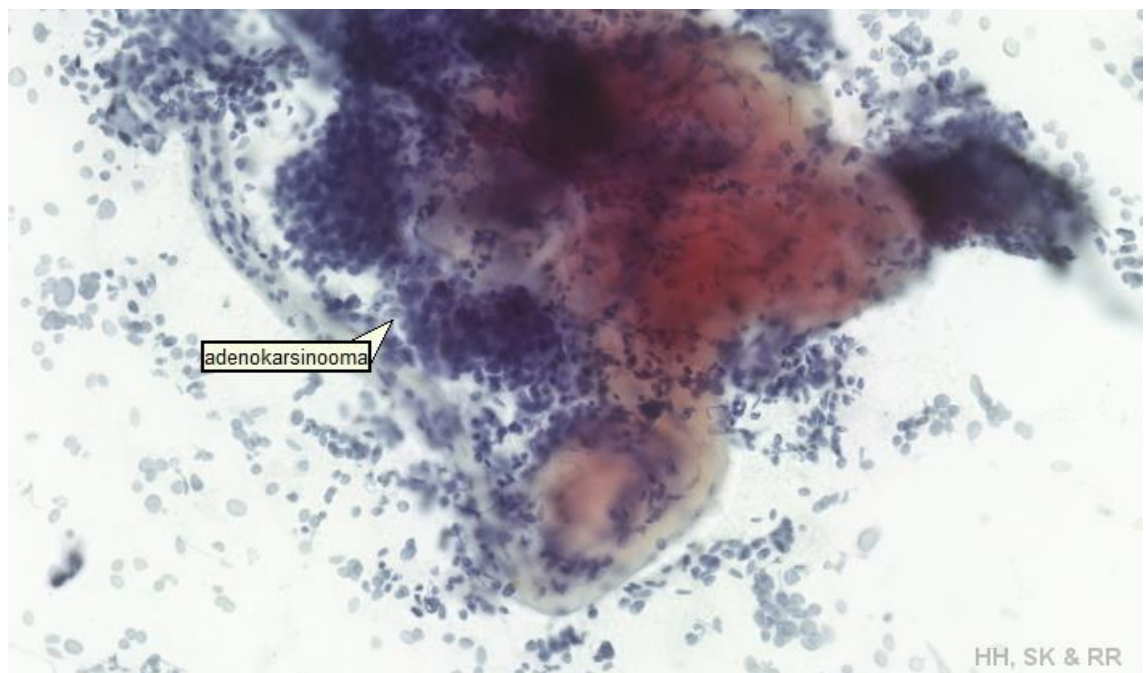
Kuvio 15. Herpes Simplex (10x).



Kuvio 16. Koilosytti (10x)



Kuvio 17. Levyepiteelikarsinooma (10x).



Kuvio 18. Adenokarsinooma (10x).

6 POHDINTA

Tämän opinnäytetyön tavoitteena oli tuottaa Turun ammattikorkeakoulun käyttöön sähköinen oppimateriaali gynekologisen irtosolunäytteen yleisimmistä löydöksistä. Sähköinen oppimateriaali mahdollistaa opiskelun itsenäisesti tai oppitunneilla, ja sähköinen formaatti tuo enemmän mahdollisuuksia materiaalin tarkasteluun kuin painotuote.

Tämän opinnäytetyön tuotoksena syntyi Turun Ammattikorkeakoulun verkkopalustan työtilaan sähköinen solukuvasto; Gynekologisten irtosolunäytteiden E-kuvasto. E-kuvaston käyttäjät pääsevät työtilaan omilla tunnuksillaan. E-kuvaston käyttäjien tulee ladata ilmainen tiedostonkatseluohjelma, jotta he voivat tarkastella mikroskooppimaisesti tiedostoja. E-kuvastossa on alkunäkymänä kunkin löydöksen kuva, ja tiedosto josta löytyy verkkomikroskooppinen näkymä kullekin löydökselle. E-kuvaston käyttäjät voivat tarkastella tärkeimpiä gynekologisia löydöksiä oikeilla suurennoksilla ja selkeällä grafiikalla.

Tämän opinnäytetyön luotettavuutta lisäsi se, että käytetyt irtosolunäytelasit olivat vanhoja potilaslaseja, jotka olivat valittu opiskelijoiden harjoituslaseiksi. Näytelasit oli esitarkastettu ja löydökset varmennettu oikeiksi. Niistä valittiin tarvittavat löydökset tätä opinnäytetyötä varten. Tämän opinnäytetyön teoriaosuus oli luotettava, koska se oli peräisin alan lähdekirjallisuudesta ja tietokannoista sekä sisälsi asianmukaiset viittaukset. Tämän opinnäytetyön teorian tiedon koamisessa oli käytetty monipuolisesti lähteitä, vaikkakin määrällisesti vähän. Toiminnallisissa opinnäytetyöissä ei ole oleellista lähteiden lukumäärä, vaan niiden laatu ja soveltuvuus (Vilkkä & Airaksinen 2003;76.)

Tämä opinnäytetyö tukee Turun ammattikorkeakoulun sytologian opintojakson opetusta ja antaa opiskelijoille valmiuksia työharjoitteluun. E-kuvasto tarjoaa vaihtoehdon perinteiselle opetukselle gynekologisen irtosolunäytteen löydösten tunnistamisesta. Tämän opinnäytetyön tuotos on nykyaikainen, koska materiaali on helposti saatavilla ja mahdollistaa virtuaalimikroskooppin myös koulun ulkopuolella.

Tämän opinnäytetyön tekoprosessi muuttui suunnitellusta siltä osin, että opinnäytetyön opiskelijavastaava sytologian osastolta vaihtui kesken opinnäytetyöprosessin. Tästä syystä näytelasien saaminen sytologian osastolta viivästy. Tässä opinnäytetyössä käytetty skanneri oli tarkoitettu histologisten näytteiden skannaukseen, eikä koneella ollut aikaisemmin skannattu gynekologisia irtosolunäytelaseja. Tarkoituksena oli ensin skannata kokonaisia laseja, mutta skannattujen kokonaisten lasien kohdalla tuloksen laatu heikkeni huomattavasti. Tästä syystä lopulta skannasimme lasilta pienempiä osioita ja laatu parani huomattavasti. Skannattavat osat oli tarkoin valittava uudelleen, joka kaksinkertaisti työn määrää, koska jokainen lasi oli esitarkastettava ja skannattavat alueet merkittävää. Muutoksien takia lasien skannaukset suoritettiin kahdella eri kerralla. Opinnäytetyön tekoprosessia ajallisesti ja työmäärällisesti muutti myös se, että virtuaalimikroskopointiin ja skannattujen tiedostojen muokkaukseen tarvittiin erilliset ohjelmat, joiden käyttö piti opetella.

Tämän opinnäytetyön jatkotutkimusaiheina voisi olla solukuvaston aineiston laajentaminen muihin sytologisiin näytteisiin, esimerkiksi yskösnäytteisiin ja E-kuvaston hyödyllisyyttä bioanalyttikko- opiskelijoiden keskuudessa mittaava kvantitatiivinen tutkimus.

LÄHTEET

- Andrae, B. Andersson, T. Lambert, P. Kemetli, L. Silfverdahl, L. Strander, B. Ryd, W. Dillner, J. Törnberg, S. & Sparén, P. 2012. Screening and Cervical Cancer Cure: Population Based Cohort Study. *British Medical Journal*. 2012;344:e900.
- Crum, C. 2005. The Female genital tract. Kumar, V. Abbas, A. & Fausto, N. (toim.) *Robbins and Cotran Pathologic bases of disease*. 7. painos. Philadelphia: Elsevier Inc.
- Filander, R; Heikkinen, R; Laurila, A. & Ruotsi, S. 2002. Gynekologisen irtosolunäytteen tutkiminen. Kuopio: Savonia-ammattikorkeakoulu.
- Heino, S-M & Korenius, H. 2012. Sähköinen solukuvasto verisolujen tunnistukseen: oppimateriaali bioanalytikko-opiskelijoille. Opinnäytetyö. Turun Ammattikorkeakoulu. Viitattu 8.3.2014 <http://urn.fi/URN:NBN:fi:amk-2012112917204>
- Hellström, M. 2008. Sata sanaa opetuksesta, keskeisten käsitteiden käsikirja. Jyväskylä: PS-kustannus.
- Jasu- Kuusisto, K. & Mattila, H. 2007. Oppimistehtävä verkko-opetuksessa. Pori: Satakunnan ammattikorkeakoulu.
- Kauraniemi, T. 1994. Kohdunkaulan levyepiteelikarsinooman esiasteiden sytologinen diagnostiikka. Teoksessa Koivuniemi, A. (toim.) *Kliininen sytologia*. Helsinki: Kandidaattikustannus Oy.
- Keränen, V. & Penttinen, J. 2007. Verkko-oppimateriaalin tuottajan opas. Porvoo: WSOY.
- Klemi, P. & Stenbäck, F. 2012a. Gynekologinen irtosolututkimus eli papatutkimus. Teoksessa Mäkinen M; Carpén, O; Kosma, V-M; Lehto, V-P; Paavonen, T. & Stenbäck, F. (toim.) *Patologia*. Helsinki: Duodecim.
- Klemi, P. & Stenbäck, F. 2012b. Tulehdusten aiheuttamat papalöydökset. Teoksessa Mäkinen M; Carpén, O; Kosma, V-M; Lehto, V-P; Paavonen, T. & Stenbäck, F. (toim.) *Patologia*. Helsinki: Duodecim.
- Koss, L. & Melamed, M. 2006a. The Normal Female Genital Track. Teoksessa Koss, L. & Melamed, M. (toim.) *Koss' diagnostic cytology and its histopathologic bases*. 5. painos. Lippincott Williams & Wilkins.
- Koss, L. & Melamed, M. 2006b. Benign Disorders of the Uterine Cervix and Vagina. Teoksessa Koss, L. & Melamed, M. (toim.) *Koss' diagnostic cytology and its histopathologic bases*. 5. painos. Lippincott Williams & Wilkins.
- Koss, L. & Melamed, M. 2006c. Squamous Carcinoma of the Uterine Cervix and Its Precursors. Teoksessa Koss, L. & Melamed, M. (toim.) *Koss' diagnostic cytology and its histopathologic bases*. 5. painos. Lippincott Williams & Wilkins.
- Koss, L. & Melamed, M. 2006d. Fundamental Concepts of Neoplasia: Benign Tumors and Cancer. Teoksessa Koss, L. & Melamed, M. (toim.) *Koss' diagnostic cytology and its histopathologic bases*. 5. painos. Lippincott Williams & Wilkins.
- Kurman, R. 2004. The Bethesda System: A Historical Perspective. Teoksessa Solomon, D. & Nayar, R. (toim.) *The Bethesda system for reporting cervical cytology*. 2. painos. New York: Springer- Verlag New York Inc.
- Käypä hoito 2010. Kohdunkaulan, emättimen ja ulkosynnytinten solumuutokset. Viitattu 15.9.2014. www.kaypahoito.fi

- Niemelä, M. Pekkola, S. & Wahlstedt, A. 2005. Verkko-oppimisympäristön käyttäjän kognitiiviset representaatiot. Teoksessa Marjomaa, E. & Marttunen, M. (toim.) Kognitiivisen verkkopedagogiikan erityiskysymyksiä. Joensuu: Joensuu university press oy.
- Purola, E. 1994. Gynekologinen irtosoludiagnostiikka, tulehdukset. Teoksessa Koivuniemi, A. (toim.) Kliininen sytologia. Helsinki: Kandidaattikustannus Oy.
- Stenbäck, F. & Klemi, P. 2012. Kliininen sytologia. Teoksessa Mäkinen M; Carpén, O; Kosma, V-M; Lehto, V-P; Paavonen, T. & Stenbäck, F. (toim.) Patologia. Helsinki. Duodecim.
- Stenbäck, F. & Koivuniemi, A. 1994. Yleistä sytologiaa. Teoksessa Koivuniemi, A. (toim.) Kliininen sytologia. Helsinki: Kandidaattikustannus Oy.
- Tiitinen, A. 2014. Papa- koe. Kustannus Oy Duodecim. www.terveyskirjasto.fi
- Tutkimuseettinen neuvottelukunta 2012. Hyvä tieteellinen käytäntö ja sen loukkausepäilyjen käsittely Suomessa. Helsinki.
- Tykslab 2014. Pt-Gynekologinen irtosolututkimus. <http://webohjekirja.mylabservices.fi/TYKS/>
- Uusikylä, K. & Atjonen, P. 2005. Didaktiikan perusteet. 3. uudistettu painos. Porvoo: WSOY.
- Vesterinen, E. 2004. Papa-kokeen kertomaa. Helsinki: Edita Prima Oy.
- Vilka, H. & Airaksinen, T. 2003. Toiminnallinen opinnäytetyö. Helsinki: Tammi.
- Vuopala, S. & Koivuniemi, A. 1994. Genitaalikanavan normaali sytologia ja histologia. Teoksessa Koivuniemi, A. (toim.) Kliininen sytologia. Helsinki: Kandidaattikustannus Oy.
- Young, N., Bibbo, M. Buckner, S-B. Colgan, T. & Prey, M. 2004. Non-neoplastic findings. Teoksessa Solomon, D. & Nayar, R. (toim.) The Bethesda system for reporting cervical cytology. 2. painos. New York: Springer- Verlag New York Inc.

Toimeksiantosopimus


**OPINNÄYTETYÖN
TOIMEKSIANTOSOPIMUS**
OPISKELIJAN TIEDOT

Nimi Teini Hakola ja Satu Kumpulainen ja Riikka Kumpulainen
 Osoite [REDACTED]
 Puhelin-alue [REDACTED] Puhelin-tyyppi _____
 Sähköposti [REDACTED]
 Käytännönohjaaja _____

OPINNÄYTETYÖ

Aihe/tyyppi Erityispedagogisen tutkimuksen toteutus
Sähköinen ohjelmisto
 Käytännönohjaaja 2014-2015 - toimenkäs 2015

TOIMEKSIANTAJA

Organisaatio TUUSULI AMK
 Työntekijän/työntekijöiden nimi LEENA TUUSULAINEN
 Osoite RUUSATUO 20720 RIEKKI
 Puhelin [REDACTED] Sähköposti [REDACTED]

OHJAAVAN OPETTAJAN YHTEYSTIEDOT

Ohjaava opettaja [Signature] 2014-2015
 Puhelin _____ Sähköposti [REDACTED]

OPINNÄYTETYÖN SOPIMUSEHDOT*

OHJAUKSEN JA NEUVONNAN

Opinnäytetyön ohjauksesta ja neuvonnasta vastaa opettaja. Turun ammattikorkeakoulu vastaa opinnäytetyön ohjauksesta. Toimeksiantaja sitoutuu antamaan opettajan käytössä kaikki opinnäytetyön toteuttamiseen tarvittavat tiedot ja materiaalit sekä ohjeensa opinnäytetyön toteuttamiseen ja ohjaukseen liittyvästä.

OHJEKIRJE

Opinnäytetyön ohjeistus on saatavilla opettajan ohjekirjasta. Ohjekirjeiden lisäksi myös muuten ohjeistusmateriaalia on saatavilla ja ohjeistus on mahdollista toteuttaa ohjekirjasta löytyvillä ohjeilla.

TYÖOHJEET JA KUSTANNUKSET

Ohjeistus on saatavilla opettajan ohjekirjasta. Ohjekirjeiden lisäksi myös muuten ohjeistusmateriaalia on saatavilla ja ohjeistus on mahdollista toteuttaa ohjekirjasta löytyvillä ohjeilla.

TULOSTEN JULKISTAMINEN JA LUOTTAMUS- SALLISUUS

Opinnäytetyöstä laaditaan Turun ammattikorkeakoulun ohjeen mukainen kirjallinen raportti.

Mikäli olen tai ammattikorkeakoulu on sitoutunut opinnäytetyöraporttiin?

Opinnäytetyön ohjeistus on saatavilla opettajan ohjekirjasta. Ohjekirjeiden lisäksi myös muuten ohjeistusmateriaalia on saatavilla ja ohjeistus on mahdollista toteuttaa ohjekirjasta löytyvillä ohjeilla.

Opinnäytetyön ohjeistus on saatavilla opettajan ohjekirjasta. Ohjekirjeiden lisäksi myös muuten ohjeistusmateriaalia on saatavilla ja ohjeistus on mahdollista toteuttaa ohjekirjasta löytyvillä ohjeilla.

Opinnäytetyön ohjeistus on saatavilla opettajan ohjekirjasta. Ohjekirjeiden lisäksi myös muuten ohjeistusmateriaalia on saatavilla ja ohjeistus on mahdollista toteuttaa ohjekirjasta löytyvillä ohjeilla.

Toimeksiantajan esittämien vaatimusten mukaisesti laadittu opinnäytetyöraportti on saatavilla opettajan ohjekirjasta. Ohjekirjeiden lisäksi myös muuten ohjeistusmateriaalia on saatavilla ja ohjeistus on mahdollista toteuttaa ohjekirjasta löytyvillä ohjeilla.

OLEMME YHTEISESTI SOPINEET OPINNÄYTETYÖN TOTEUTUKSESTA VÄLÄ ESITETTYLLÄ TAVALLA

S. S. 14

S. S. 15


Opettaja
Toimeksiantaja

LIITE I: OPINNÄYTETYÖSUUNNELMA

* Turun ammattikorkeakoulun toiminnan yhtäikkuudesta vuoden 2024 alusta voimaassa. Lisäselityksen saatavana on saatavilla opettajan ohjekirjasta. Ohjekirjeiden lisäksi myös muuten ohjeistusmateriaalia on saatavilla ja ohjeistus on mahdollista toteuttaa ohjekirjasta löytyvillä ohjeilla.

Tutkimuslupa



TYKSLAB

13.8.2014

Päätös T104/2/2014

TUTKIMUSLUPA
(Toimintasääntö § 15)

Tutkimuksen numero: T104/2/2014

Tutkimuksen nimi: Gynekologisen irtosolunäytteen sähköinen solukuvasto

Tutkimuksen ajoitus: 2014

Vastuullinen tutkija: Sanna Virtanen (Turun AMK)

Tutkittavien lukumäärä: gynekologiset irtosolunäytelasit

Myönnän luvan yllä mainittuun tutkimukseen. Edellytän, että tutkimuksesta ei aiheudu haittaa yksikön normaalille toiminnalle eikä muita kustannuksia sairaalalle.

Benita Paloheinä
Ylihoitaja

JAKELU Tutkimuksen ja opetuksen vastuuhenkilö
Vastuullinen tutkija
Opinnäytetyön tekijät
Hoitotyön toimisto